R. RICHARD D.O

LÉSIONS OSTÉOPATHIQUES VERTÉBRALES

4e édition

PHYSIOPATHOLOGIE ET TECHNIQUES DE NORMALISATION

Tome 1

ÉDITIONS FRISON-ROCHE

LÉSIONS OSTÉOPATHIQUES VERTÉBRALES

Tome I

4e édition 2003

Du même auteur :

— **LÉSIONS OSTÉOPATHIQUES ILLIAQUES**
1re édition : Maloine 1979 et Thorson (version anglaise)
2e édition : Frison-Roche 1990
3e édition : Frison-Roche 2000

— **LÉSIONS OSTÉOPATHIQUES DU SACRUM**
1re édition : Maloine 1978 et Thorson (version anglaise)
2e édition : Maloine 1985, Orion (version japonaise) 1995

— **LÉSIONS OSTÉOPATHIQUES VERTÉBRALES - TOME 1**
1re édition : Maloine 1982
2e édition : Frison-Roche 1990
3e édition : Frison-Roche 1999
4e édition : Frison-Roche 2003

— **LÉSIONS OSTÉOPATHIQUES VERTÉBRALES - TOME 2**
1re édition : Maloine 1982
2e édition : Frison-Roche 1993
3e édition : Frison-Roche 2002

— **LÉSIONS OSTÉOPATHIQUES DU MEMBRE INFÉRIEUR**
1re édition : Maloine 1980
2e édition : Frison-Roche 1992
3e édition : Frison-Roche 1999

— **LÉSIONS OSTÉOPATHIQUES DU MEMBRE SUPÉRIEUR - TOME 1 - L'ÉPAULE**
1re édition : Maloine 1985

— **LE PATIENT ET L'OSTÉOPATHE**
1re édition : Frison-Roche 1993

— **TRAITÉ PRATIQUE D'OSTÉOPATHIE GYNÉCOLOGIQUE FONCTIONNELLE**
1re édition : Masson (Simep)
2e édition : O.R.I. - R. Richard 2001

— **LÉSIONS OSTÉOPATHIQUES SACRÉES ET LEUR CONSÉQUENCES CRÂNIENNES ET UTÉRINES**
1re édition : O.R.I. - R. Richard 2001

— **TECHNIQUES RÉFLEXES CONJONCTIVES, PÉRIOSITÉES ET DERMALGIES VISCÉRO-CUTANÉES**
1re édition : O.R.I. - R. Richard 2001

— **LES DYSMÉNORRHÉES**
1re édition : O.R.I. - R. Richard 2002

Raymond RICHARD D.O.

LÉSIONS OSTÉOPATHIQUES VERTÉBRALES

Physiopathologie et Techniques de normalisation

Tome I

4e édition 2003

ÉDITIONS FRISON-ROCHE
18, rue Dauphine – 75006 Paris

© R. Richard, 2003
ISBN 2-87671-426-4



Harrison H. Fryette, D.O.

Dr Andrew-Taylor STILL
Founder of Osteopathy
1828-1917

« That all diseases are mere effects, the cause being a partial or complete failure of the nerves to properly conduct the fluids of life. »

« ...Si nous devions n'utiliser que ce qui est expérimentalement démontrable, nous nous priverions d'une quintessence merveilleuse fournie par l'expérience clinique. Selon les règles de l'aéro-dynamisme, un bourdon ne peut pas voler ; cependant, il vole. »

« ...Il vaudrait mieux ne rien savoir que de s'obstiner à suivre aveuglément les idées fixées ; la découverte, en effet, doit se situer en dehors de la théorie, sinon elle serait claire, évidente et prévisible et ne serait plus une découverte... »

PRÉFACE

The discovery of osteopathy by Andrew Taylor STILL more than a century ago, and its expansion into the cranial field by the work of William Garner SUTHERLAND represent profound developments in the healing arts. The truths expressed in their philosophy and practice, conceived and brought forth without the sophisticated experimental research of the 20 th century have never been refuted.

Modern developments in science, physiology, neurobiologic mechanisms, histology and biochemistry serve to substantiate and confirm the wisdom of these great pioneers. This research is now revealing the foundation of rock on which this profession stands. Raymond RICHARD by his diligent studies and careful synthesis of these discoveries has revealed one more dimension of this foundation. He reminds me of A.T. STILL's answer to the student who expressed concern for the future developments of osteopathy. he said, « You are just as close to the River of intelligence as I am. » R. RICHARD does indeed walk close to that River.

Yours sincerely.

Viola M. Frymann D.O.

Viola M. FRYMANN, D.O., F.A.A.O.

du

« Collège de Médecine Ostéopathique du Pacifique »

Membre de

« American Academy of Osteopathy »

« Cranial Academy »

REMERCIEMENTS

À Monsieur le Docteur I.A. Kapandji qui a bien voulu m'autoriser à reproduire certains schémas de ses ouvrages de « *Physiologie articulaire* ».

À « the Institute for Continuing Education in Osteopathic Principles » qui a bien voulu m'autoriser à m'inspirer de certains de leurs travaux.

À « American Academy of Osteopathy » pour leur autorisation d'utiliser quelques passages du Docteur H.H. Fryette, contenus dans « *Principles of Osteopathic Technic* ».

Au Professeur M. Latarjet et aux Éditions Doin qui ont bien voulu m'autoriser à reproduire certains extraits et schémas contenus dans les « *Traités d'anatomie humaine* » de L. Testut et M. Latarjet — 9e édition 1949.

Aux Docteurs Irvin M. Korr Ph. D., Elliott Lee Hix Ph. D. et à « The Insight Publishing Company » pour avoir bien voulu me permettre d'utiliser certains travaux contenus dans « *Physiological Basis of Osteopathic Medicine* » ainsi que quelques exposés plus récents sur le système nerveux autonome.

Au Docteur Frank H. Netter et aux Laboratoires CIBA-GEIGY-BALE qui m'ont permis d'utiliser de longs passages contenus dans l'Atlas Netter « *Nervous System* » et qui ont bien voulu me prêter le matériel d'impression nécessaire à la reproduction de quelques illustrations.

Aux Docteurs Lazorthes, Gouaze et Djindjian et aux Éditions Masson pour avoir bien voulu m'autoriser à reproduire quelques extraits et schémas tirés de l'ouvrage « *Vascularisation et circulation de la moelle épinière* ».

PLAN DU TOME I

Chapitre I. — Vascularisation de la moelle épinière et du rachis

Chapitre II. — La dure-mère rachidienne

Chapitre III. — Éléments ligamentaires de liaison inter-vertébrale

Chapite IV. — Le disque inter-vertébral

Chapitre V. — Le système nerveux autonome

Chapitre VI. — Considérations générales sur le rachis

Chapitre VII. — La lésion ostéopathique

Chapitre VIII. — Anatomie de la colonne lombaire

Chapitre IX. — Physio-pathologie articulaire lombaire

Chapitre X. — Tests diagnostiques de la colonne lombaire

Chapitre XI. — Techniques de normalisation de la colonne lombaire

Chapitre XII. — Anatomie de la colonne thoracique

Chapitre XIII. — Physio-pathologie articulaire thoracique

Chapitre XIV. — Tests diagnostiques de la colonne thoracique

Chapitre XV. — Techniques de normalisation de la colonne thoracique

PLAN DU TOME II

Chapitre XVI. — Anatomie des côtes

Chapitre XVII. — Physio-pathologie articulaire costale

Chapitre XVIII. — Tests diagnostiques pour les côtes

Chapite XIX. — Techniques de normalisation des côtes

Chapitre XX. — Anatomie de la colonne cervicale

Chapitre XXI. — Physio-pathologie articulaire cervico-occipitale

Chapitre XXII. — Symptomatologie et tests diagnostiques du rachis cervico-occipital

Chapitre XXIII. — Techniques de normalisation du rachis cervico-occipital

Chapitre XXIV. — Conceptions ostéopathiques des déviations latérales rachidiennes

Chapitre XXV. — Techniques d'inhibition et de stimulation des fonctions viscérales, réflexes de F. CHAPMAN et « Tigger points »

Chapitre XXVI. — Relations physiologiques entre les trois diaphragmes et les mécanismes respiratoires primaire et secondaire

Chapitre XXVII. — Communications entre le liquide céphalo-rachidien, la lymphe et le sang, techniques de drainage et de pompage lymphatique

Chapitre XXVIII. — Lignes mathématiques du corps humain

LOI DU 4 MARS 02 (ART. 75) LÉGALISANT LA PROFESSION D'OSTÉOPATHE POUR LES NON-MÉDECINS, SOUS CERTAINES CONDITIONS QUI DOIVENT ÊTRE ULTÉRIEUREMENT FIXÉES PAR DÉCRETS

« L'usage professionnel du titre d'ostéopathe ou de chiropracteur est réservé aux personnes titulaires d'un diplôme sanctionnant une formation spécifique à l'ostéopathie délivrée par un établissement de formation agréé par le ministre chargé de la santé, dans des conditions fixées par décret.

Le programme et la durée des études préparatoires et des épreuves après lesquelles peut être délivré ce diplôme sont fixés par voie réglementaire.

S'il s'agit d'un diplôme délivré à l'étranger, il doit conférer à son titulaire une qualification reconnue analogue, selon des modalités fixées par décret.

Les praticiens en exercice, à la date d'application de la présente loi, peuvent se voir reconnaître le titre d'ostéopathe s'ils satisfont à des conditions de formation ou d'expérience professionnelle analogues à celles des titulaires du diplôme mentionné au premier alinéa. Ces conditions sont déterminées par décret.

Toute personne faisant un usage professionnel du titre d'ostéopathe est soumise à une obligation de formation continue, dans des conditions définies par décret. L'Agence nationale d'accréditation et d'évaluation en santé (ANAES) est chargée d'élaborer et de valider des recommandations de bonnes pratiques.

Elle établit une liste de ces bonnes pratiques à enseigner dans les établissements de formation délivrant le diplôme mentionné au premier alinéa.

Un décret établit la liste des actes que les praticiens justifiant du titre d'ostéopathe sont autorisés à effectuer, ainsi que les conditions dans lesquelles ils sont appelés à les accomplir.

Ces praticiens ne peuvent exercer leur profession que s'ils sont inscrits sur une liste dressée par le représentant de l'État, dans le département de leur résidence professionnelle, qui enregistre leurs diplômes, certificats, titres ou autorisations. »

Le 19/09/02, se sont tenus à PARIS, les **ÉTATS GÉNÉRAUX DE L'OSTÉOPATHIE**, à l'issue desquels 12 résolutions concernant notre future profession d'ostéopathe ont été votées à l'unanimité.

- Résolution n° 1 : TVA
- Résolution n° 2 : Titre
- Résolution n° 3 : Liste des Actes
- Résolution n° 4 : Conditions d'intégration
- Résolution n° 5 : Qualification des étrangers
- Résolution n° 6 : Protection du Patient
- Résolution n° 7 : Association
- Résolution n° 8 : Annuaires
- Résolution n° 9 : Assurance Maladie
- Résolution n° 10 : Recherche et évaluation
- Résolution n° 11 : Enseignement

Le diplôme d'ostéopathe correspondra au 3e cycle universitaire et il a été décidé de former une commission sur l'enseignement, auquel Monsieur R. RICHARD (ICO-ORI) participera.

Il sera mis en place des passerelles pour permettre aux professions médicales et paramédicales d'accéder à l'enseignement de l'ostéopathie.

- Résolution n° 12 : Formation continue

Le 06/11/02 à PARIS, toujours dans le cadre des **ÉTATS GÉNÉRAUX DE L'OSTÉOPATHIE**, la **COORDINATION NATIONALE DES OSTÉOPATHES (CNO)** a été créée, entre les soussignés mentionnés ci-dessous (extraits des statuts du CNO), pour coordonner l'action des différentes organisations d'ostéopathes, vis-à-vis du Ministère de l'emploi et de la Solidarité, de la Direction Régionale de l'Action Sanitaire et Sociale (DRASS) et pour élaborer le contenu des décrets d'application à venir.

- L'Académie d'Ostéopathie (AO)
- L'Association de Recherche et de Défense de l'Ostéopathie en Europe (AREDOE)

• L'Association Française en Ostéopathie (AFO)

• La Fédération Européenne des Syndicats et Associations d'Ostéopathes (FESO)

• La Fondation Nationale en Ostéopathie (FNO)

• Le Groupe ACE (A. T. STILL, Cethom, Eurostéo)

• L'Institut National de Formation en Ostéopathie (INFO)

• L'Institut Supérieur en Ostéopathie (ISO)

• Le Mouvement International pour le Libre Choix Thérapeutique (MILCT)

• L'International Council of Osteopaths (ICO) et l'Osteopathic Research Institute (ORI)

• Le Syndicat National des Masseurs Kinésithérapeutes Rééducateurs (SNMKR)

• Le Syndicat National des Ostéopathes (SNO)

• Le Syndicat National des Ostéopathes de France (SNOF)

Depuis sa création, d'autres groupements professionnels ont rejoint la CNO.

L'**OSTEOPATHIC RESEARCH INSTITUTE** (ORI) et l'**INTERNATIONAL COUNCIL OF OSTEOPATHS** (ICO) font partie des membres fondateurs de cette coordination nationale.

Le Ministère de la Santé, de la famille et des personnes handicapées, a récemment publié un avis de communication au J.O. n° 246 page 17458, pour faire une enquête de représentativité auprès des organisations professionnelles nationales d'ostéopathes et permettre l'appréciation de cette représentativité auprès des pouvoirs publics, en fonction des critères énumérés à l'article L. 133-2 du Code du Travail (effectifs, indépendance, cotisations, expérience et ancienneté de l'organisation professionnelle).

Pour pouvoir représenter officiellement la profession d'ostéopathe, une association ou un groupement professionnel doit rerpésenter un minimum de 5 % de la population ostéopathique française.

L'ICO représentant, à travers le monde, 1 800 ostéopathes diplômés et l'ORI représentant, en France, 500 ostéopathes diplômés remplissaient très largement cette condition auprès de la Direction Régionale de l'Action Sanitaire et Sociale (DRASS).

Cependant, pour contribuer à l'unification de la représentativité française de l'ostéopathie, l'ICO et l'ORI ont préféré transmettre leurs dossiers à la DRASS, dans les délais imposés, par l'intermédiaire de la CNO.

Le 12/12/02, s'est réunie à Paris la « commission enseignement » de la CNO dont Monsieur R. RICHARD D.O. (ICO-ORI) fait partie, pour codifier la répartition des sciences médicales, humaines et des matières ostéopathiques, tant pour l'enseignement initial de l'ostéopathie, destiné aux bacheliers (5 000 heures), que pour l'enseignement en alternance, à temps partiel ; passerelle réservée à des professionnels médicaux ou paramédicaux (5 000 heures en tenant compte des pré-requis universitaires).

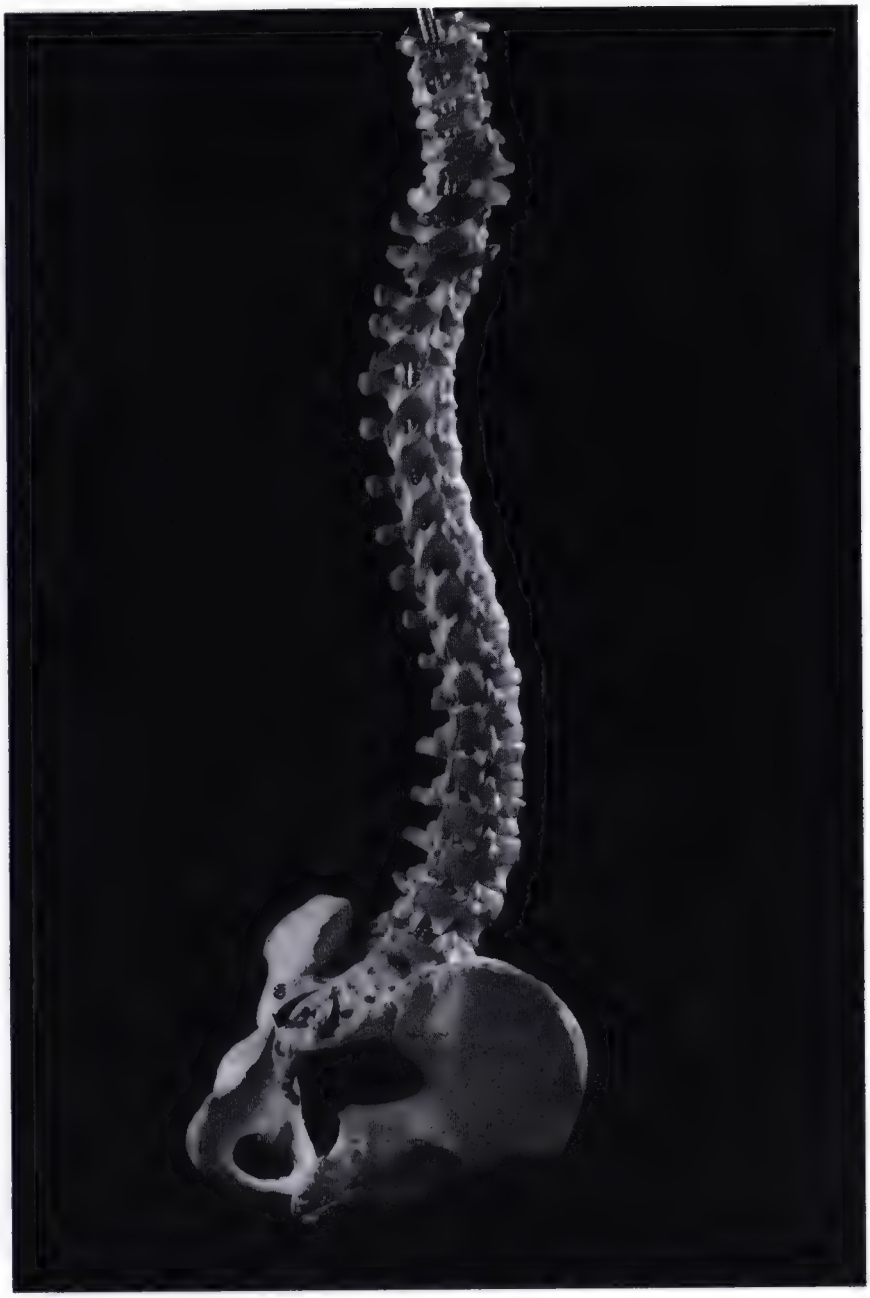

La pathologie ostéopathique vertébrale représente, bien souvent, une exagération de la physiologie articulaire.

La physiologie ostéopathique vertébrale dépend des caractéristiques anatomiques. C'est la raison pour laquelle, il nous a semblé indispensable de réserver une place importante à l'anatomie ostéopathique de la colonne vertébrale.

Les descriptions anatomiques, contenues dans cet ouvrage, ont tenté de réunir deux qualités essentielles et, en général, opposées : être, à la fois, synthétique et complet. Elles sont tirées des auteurs suivants :

BICHAT, BROCA, CASTAING, CHASSAIGNAC, GRÉGOIRE-OBERLIN, HENLE, HOVELAQUE, LATARJET, PATURET, POIRIER, RATHKE, ROUVIÈRE, SANTINI, SAPPEY, TESTUT, TROLARD, WEBER, WINCKLER.

CHAPITRE I

VASCULARISATION DE LA MOELLE ÉPINIÈRE ET DU RACHIS

(G. Lazorthes / A. Gouazé / R. Djindjian)

I — VASCULARISATION ARTÉRIELLE

Pour l'ostéopathe, la connaissance de l'anatomie vasculaire est indispensable à la compréhension de la circulation normale et de ses dérèglements.

Comme le précisent G. LAZOERTHES, A. GOUAZE et R. DJINDJIAN, la vascularisation artérielle de la moelle épinière comprend :

— Les voies d'apport artérielles et les artères radiculo-médullaires

— Les territoires artériels et les suppléances aux voies d'apport

— Le réseau artériel péri-médullaire

— La distribution artérielle intra-médullaire

auxquels s'ajoutent :

Les artères du rachis qui sont proches, par leur origine et leur distribution, des artères de la moelle épinière.

A — LES VOIES D'APPORT ARTÉRIELLES ET LES ARTÈRES RADICULO-MÉDULLAIRES

— Dans la région cervicale :

La vascularisation est fournie par les branches des artères sous-clavières et plus particulièrement, par les artères vertébrales.

— Dans les régions thoracique et lombaire :

Elles naissent des collatérales pariétales thoraciques et lombaires de l'aorte ; ces dernières artères se divisent en deux terminales :

• Les terminales antérieures qui représentent les artères inter-costales ou lombaires.

• Les terminales postérieures qui constituent les artères dorso-spinales.

— Dans la région sacrée :

Les artères dorso-spinales proviennent des artères sacrées latérales, branches de l'artère hypogastrique ou directement de l'artère hypogastrique.

(G. LAZORTHES - A. GOUAZÉ - R. DJINDJIDAN)

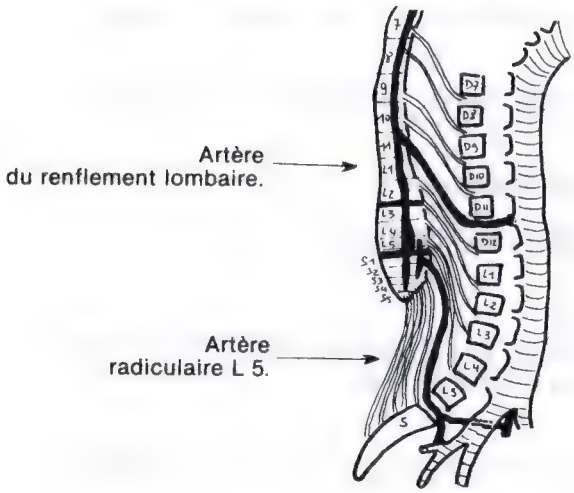

L'artère radiculaire, étudiée par R. DESPROGES-GOTTERON, qui suit la racine L 5 (ou la racine S 1) peut, chez certains sujets, irriguer, non seulement la racine correspondante sur toute la longueur de son trajet intradural, mais aussi atteindre la moelle et surtout la corne antérieure ; par anastomose avec le réseau périmédullaire, elle fournit alors aux différents cordons de la moelle. Elle vascularise surtout le métamère correspondant à la racine, mais elle peut aussi irriguer les métamères voisins. Cette disposition anatomique est assurément exceptionnelle ; mais, lorsqu'elle existe, cette longue artère articulaire L 5 (ou S 1) constitue sans doute un appoint non négligeable à la vascularisation de la moelle lombo-sacrée. Notons aussi que l'entrée dans le rachis de l'artère du renflement lombaire, représentée ici au niveau de la 11e racine dorsale, peut se faire à d'autres étages voisins de la région dorso-lombaire.

Les artères dorso-spinales ont une origine variée, mais une distribution identique. Elles se divisent en une artère volumineuse qui va dans les masses musculaires rétro-vertébrales et en une artère radiculaire plus grêle qui gagne le canal rachidien par le trou de conjugaison, en compagnie du nerf rachidien correspondant.

B — LES TERRITOIRES ARTÉRIELS ET LES ANASTOMOSES DES VOIES ARTÉRIELLES D'APPORT

Il faut, comme le précisent G. LAZORTHES, A. GOUAZE et R. DJINDJIAN, reconnaître l'existence, au niveau de la moelle, de trois territoires vasculaires superposés qui diffèrent par l'origine des apports artériels et par les caractéristiques de leur vascularisation.

Les 31 artères radiculaires qui, de chaque côté, pénètrent dans le canal rachidien par les trous de conjugaison sont de trois types :

• **Les artères radiculaires proprement dites :** qui se terminent sur les racines antérieures et postérieures sans atteindre la moelle.

• **Les artères radiculaires** qui se terminent sur le réseau artériel superficiel péri-médullaire et qu'on peut appeler : artères radiculo-pie-mériennes.

La situation et la distribution, à peu près fixes, des artères radiculo-médullaires contrastent avec les variations de leur origine et de leur trajet.

G. LAZORTHES propose de distinguer trois grands territoires artériels :

— **Le premier, supérieur ou cervico-thoracique :** est alimenté par des collatérales de l'artère sous-clavière.

— **Les deuxième et troisième, thoracique moyen et thoracolombaire :** dépendant des collatérales de l'aorte thoracique et abdominale.

VASCULARISATION ARTÉRIELLE DE LA MOELLE CERVICALE

Les anastomoses de l'artère vertébrale (G. LAZORTHES et A. GOUAZE, 1966)

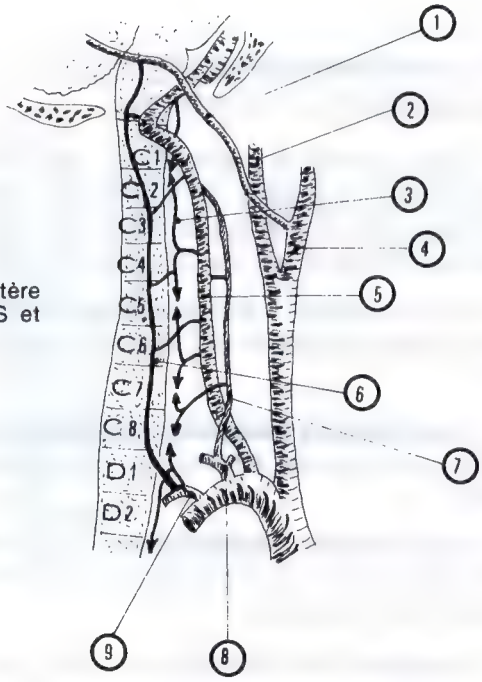

① Artère occipitale
② Artère carotide interne
③ Artère spinale antérieure
④ Artère carotide externe
⑤ Artère vertébrale
⑥ Artère cervicale profonde
⑦ Artère cervicale ascendante
⑧ Tronc thyro-bicervico-scapulaire
⑨ Tronc cervico-intercostal

L'ARTÈRE DU RENFLEMENT LOMBAIRE ET L'ANSE ANASTOMOTIQUE DU CÔNE TERMINAL

Vue de profil

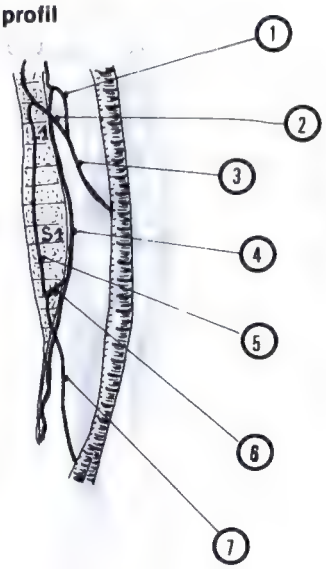

① Artère radiculaire antérieure d'ADAMKIEWICZ
② Artère radiculaire postérieure
③ Artère du renflement lombaire
④ Artère spinale antérieure
⑤ Artère spinale postéro-vertébrale
⑥ Artère anastomotique du cône
⑦ Artère radiculaire sacrée

LES TROIS TERRITOIRES DE LA VASCULARISATION ARTÉRIELLE DE LA MOELLE ÉPINIÈRE (G. LAZORTHES, 1957)

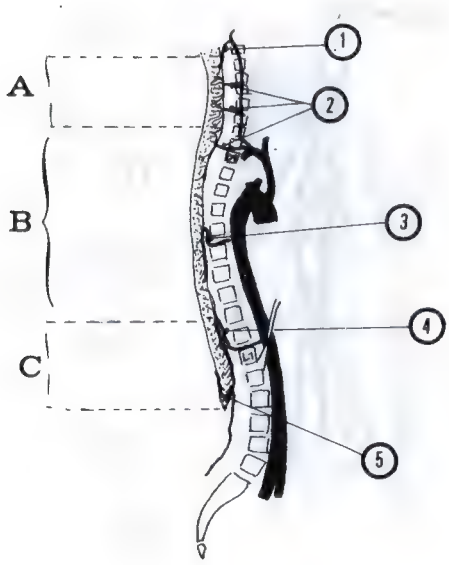

A Moelle cervicale
B Moelle dorsale
C Moelle lombo-sacrée

① Artère spinale antérieure
② Artères radiculaires du renflement cervical
③ Artère radiculaire dorsale
④ Artère radiculaire du renflement lombaire
⑤ Anse anastomique du cône

LES TROIS TERRITOIRES ARTÉRIELS ET LA VASCULARISATION ARTÉRIELLE PAUVRE DU TERRITOIRE THORACIQUE MOYEN

(G. LAZORTHES – A. GOUAZÉ – R. DJINDJIAN)

DIRECTION DU COURANT DANS L'ARTÈRE SPINALE ANTÉRIEURE

(K.J. ZULCH)

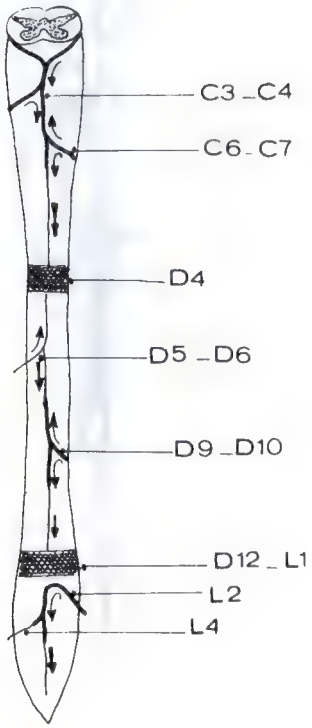

Régions situées aux confins des territoires vasculaires.

C — LE RÉSEAU ARTÉRIEL PÉRI-MÉDULLAIRE

Comme le précisent G. LAZORTHES, A. GOUAZE, et R. DJINDJIAN, sur la surface de la moelle, existe un réseau périmédullaire superficiel situé dans le plan de la pie-mère. Les artères radiculo-pie-mériennes et les artères radiculo-médullaires contribuent à alimenter ce réseau. Il est plus riche dans certaines régions et particulièrement au niveau des renflements cervical et lombaire ; il est plus dense sur la face postérieure de la moelle que sur la face antérieure.

Dans ce réseau, on peut identifier plus ou moins nettement, suivant le niveau, des voies verticales ou longitudinales qui parcourent la moelle de haut en bas et des rameaux artériels transversaux horizontaux ou obliques qui les unissent entre elles. Le tout constitue un réseau artériel coronaire d'où se détachent les artères qui pénètrent dans la substance blanche des cordons.

On peut décrire trois voies verticales principales :

— **Une voie antérieure médiane**

située sur la face antérieure de la moelle, appelée voie spinale antérieure

— **Deux voies postérieures**

placées symétriquement dans l'axe des racines postérieures et appelées voies spinales postérieures.

D — DISTRIBUTIONS INTRA-MÉDULLAIRES

Comme le précisent G. LAZORTHES, A. GOUAZE et R. DJINDJIAN et contrairement aux voies extra-médullaires, la distribution artérielle intra-médullaire conserve une disposition comparable sur tous les segments.

Du réseau péri-médullaire, les artères se dirigent comme les rayons d'une roue, vers le centre de la moelle, c'est-à-dire, vers le canal de lépendyme ; disposition qui rappelle la vascularisation primitive du tube neural.

H. DURET (1873) distingue trois groupes d'artères intra-médullaires :

— Des artères médianes antérieures et postérieurs

— Des artères radiculaires antérieures et postérieures

— Des artères périphériques.

A. ADAMKIEWICZ (1882) distingue deux systèmes intra-médullaires :

— Un système qui correspond aux artères centrales

— et un autre système formé par les artères périphériques, qui part du réseau péri-médullaire, pénètre dans la substance blanche des cordons et se dirige vers le centre.

E — LES ARTÈRES DU RACHIS

La vascularisation des corps vertébraux a fait l'objet de plusieurs travaux parmi lesquels nous citerons ceux de : HYRTL (1873), de G. WAGONER, de E.P. PENDERGRASS (1932), et de K. MARKHASHOV (1965).

1) Origine des artères du rachis

La colonne vertébrale est vascularisée par des artères métamériques dont les origines sont différentes suivant les niveaux.

— Dans la région cervicale :

Deux sources sont pratiquement constantes : les artères vertébrales et cervicales profondes. Trois sont accessoires : les artères cervicale ascendante, thyroïdienne inférieure et le tronc thyro-bicervico-scapulaire.

— Dans la région thoracique :

Les artères partent des artères intercostales et, pour les trois premiers segments, de l'intercostale supérieure, du tronc thyro-bicervico-scapulaire, du tronc cervico-intercostal.

Une à trois artères intercostales peuvent vasculariser la même vertèbre.

— Dans les régions lombaire et sacrée :

La vascularisation vient des artères lombaires, sacrées moyennes, ilio-lombaires et sacrées latérales.

Il existe donc une vascularisation métamérique segmentaire des vertèbres thoraciques et lombaires. Au contraire, dans les régions cervicale et sacrée, ce caractère métamérique est moins net en raison de la disposition verticale des sources d'irrigation (vertébrale, cervicale ascendante et profonde, sacrée moyenne et latérale).

Aux confins de ces différents territoires, il existe un plus grand nombre de sources (C 5 à C 3 et L 5 à S 1).

DISTRIBUTION DES ARTÈRES DU RACHIS

(G. LAZORTHES - A. GOUAZÉ - R. DJINDJIAN)

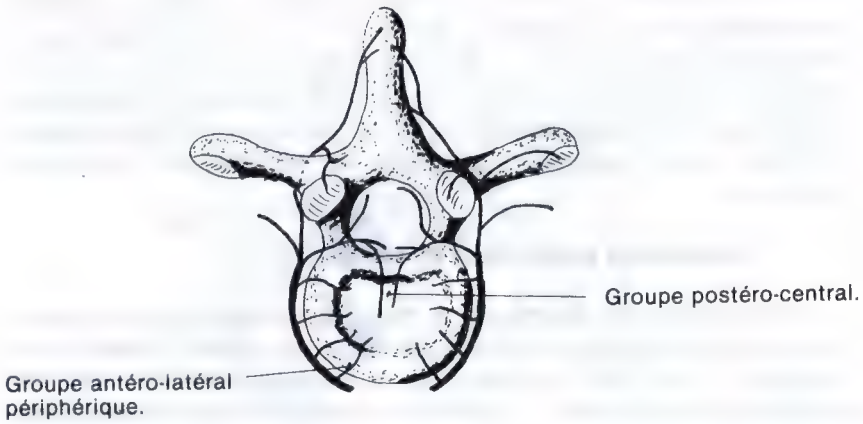

Les deux groupes postéro-central et antéro-latéral périphérique et leur territoire.

2) Distribution des artères du rachis

La vascularisation des corps vertébraux a été particulièrement bien étudiée par K. MARKHASHOV (1965) ; nous reprendrons les données essentielles de son travail. La vertèbre est vascularisée par deux groupes d'artères :

— Un groupe antéro-latéral et périphérique

À la surface du corps vertébral, certaines artères pénètrent directement dans la vertèbre, d'autres, ne le font qu'après avoir formé des anastomoses, soit avec celles des artères du côté opposé, soit avec des artères sus et sous-jacentes. Il existe ainsi, sur la face antéro-latérale des corps vertébraux, un réseau anastomotique qui se poursuit sur toute la hauteur de la colonne vertébrale.

— Un groupe postérieur et central

Des artères pénètrent par le trou de conjugaison et se distribuent aux parois et au contenu du canal rachidien. Celles qui se destinent à la moelle épinière ou à la dure-mère ont déjà été décrites précédemment. D'autres, se dirigent vers la face postérieure du corps vertébral et s'anastomosent avec les artères sus et sous-jacentes et avec celles du côté opposé. Cette anastomose rétrosomatique est particulièrement bien vue à l'artériographie ; elle présente, sur les clichés de face, un aspect en « M » ou en « H » caractéristique.

Les deux groupes antéro-latéral et postérieur sont anastomosés et, suivant la prédominance de l'un ou de l'autre, on peut rencontrer, d'après K. MARKHASHOV (1965), différents aspects schématisés sur le croquis précédent.

Cette double vascularisation des corps vertébraux est expliquée par l'embryologie : la partie centrale ou noyau d'ossification et la partie périphérique ou cartilagineuse ont des sources différentes et indépendantes d'irrigation sanguine. Avec l'âge, des anastomoses se développent, tant dans le centre des corps vertébraux, que dans leur zone périphérique.

Le nombre des artères qui pénètrent dans les corps vertébraux varie chez l'adulte, dans des limites importantes (3 à 26), selon le niveau de la colonne vertébrale et probablement en fonction de la taille du corps vertébral. Il est plus important dans les régions thoracique et lombaire, ce qui explique vraisemblablement leur opacification plus fréquente à l'artériographie.

ORIGINE DES ARTÈRES RADICULAIRES DE LA RÉGION THORACIQUE

(G. LAZORTHES – A. GOUAZÉ – R. DJINDJIAN)

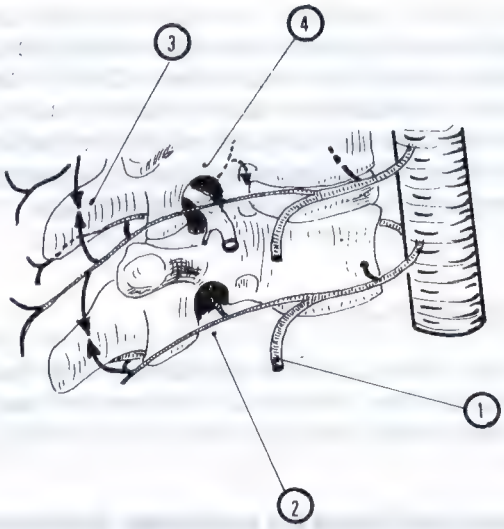

① Artère intercostale
② Artère dorso-spinale
③ Anastomose rétro-vertébrale
④ Artère radiculaire

II — VASCULARISATION VEINEUSE

La vascularisation veineuse de la moelle épinière diffère de la vascularisation artérielle par deux points : à l'intérieur de la moelle, les veines ne sont pas absolument satellites des artères, sauf au niveau des sillons médians antérieur et postérieur. À la surface de la moelle, les veines paraissent plus nombreuses sur la face dorsale.

À partir du réseau capillaire, le sang est drainé par des vaisseaux à disposition radiée (veines centrales et périphériques) qui se déversent dans les veines péri-médullaires. De là, il passe par les veines radiculaires antérieures et postérieures. Réuni au sang des volumineux plexus épiduraux, dans les veines vertébro-médullaires, il sort du rachis par les trous de conjugaison et va se jeter dans les gros troncs veineux périvertébraux et prévertébraux.

A — LES VEINES INTRA-MÉDULLAIRES

Comme les artères intra-médullaires, les veines intra-médullaires peuvent être divisées en veines centrales et veines périphériques, mais cette distinction est moins nette que pour les artères.

— **Les veines centrales ou médianes antérieures :** émergent du sillon antérieur et se jettent dans la voie longitudinale médiane antérieure correspondante.

— **Les veines périphériques** atteignent la surface de la moelle en différents points. Parmi elles, les plus importantes sont les veines médianes postérieures qui sortent du sillon médian postérieur et les veines radiculaires antérieures et postérieures qui sortent au niveau de l'émergence des racines antérieures et postérieures.

B — LES VEINES PÉRI-MÉDULLAIRES

À la surface de la moelle et dans l'épaisseur de la pie-mère, se trouve un réseau anastomotique veineux dont la distribution et les ramifications ne suivent pas le réseau artériel superficiel. Les veines sont plus nombreuses et plus grosses sur la face dorsale de la moelle que sur la face ventrale, ce qui correspond à la plus grande fréquence des varices sur la face dorsale. Sur les faces latérales, il y a, au contraire, peu de veines.

Comme pour le réseau artériel péri-médullaire, on peut reconnaître l'existence de voies longitudinales : deux impaires et médianes suivent les sillons antérieur et postérieur ; ce sont les veines spinales antérieure et postérieure ; deux autres, paires, latérales, moins importantes, cheminent de chaque côté, le long de l'émergence des racines spinales.

C — LES VEINES RADICULAIRES

À partir du réseau péri-médullaire, le sang veineux chemine vers les plexus vertébraux en passant par les veines radiculaires antérieures et postérieures. Leur distribution, comme celle des artères radiculaires, est irrégulière mais ne correspond pas, en général, à la même racine. La présence d'une artère et d'une veine radiculaire sur une même racine est rare. Cependant, il est assez fréquent qu'une petite veine radiculaire accompagne une grosse artère.

Le trajet des veines radiculaires ne suit pas toujours celui des racines. Souvent, deux ou trois veines courent d'abord le long des radicules et se réunissent ensuite en un seul tronc, avant de perforer la dure-mère par un orifice qui peut être indépendant dans la région thoracique et, parfois aussi, dans la région cervicale.

Le nombre des veines radiculaires est supérieur à celui des artères correspondantes. D'après L.L. TUREEN (1938), il en existe 35 à 60 au total, avec une moyenne de 38 ; d'après H.V. QUAST (1961), le nombre moyen est de 56. Les veines radiculaires antérieures seraient au nombre de 24 à 25 et les veines radiculaires postérieures, environ 20. Puisqu'il y a 62 racines rachidiennes (31 de chaque côté), une racine sur deux, et parfois plus, serait donc accompagnée par une veine.

Le calibre général des veines radiculaires antérieures est légèrement inférieur ou égal à celui des veines radiculaires postérieures.

L.L. TUREEN (1938) décrit, pour les segments cervical et thoracique, une série de veines de distribution très irrégulière :

— Du 3e segment cervical au 9e segment thoracique, il y aurait 12 petites veines radiculaires et deux grosses veines.

— Du 9e segment thoracique au 2e segment lombaire : une à trois veines plus importantes.

— Du 2e au 5e segment lombaire : une grosse veine radiculaire correspondant à la grande veine radiculaire.

— Au niveau des premiers segments sacrés : un large vaisseau constitué par une veine radiculaire.

Existe-t-il une veine du renflement lombaire, satellite de l'artère du renflement lombaire ? Une grande veine radiculaire antérieure équivalente de la grande artère radiculaire d'ADAMKIEWICZ a été identifiée par H. KADYI (1889) dans 80 % des cas ; H.J. CLEMENS et H.V. QUAST (1960) la retrouvent dans 80 % des cas ; K. JELLINGER (1966) l'a reconnue dans 90 % des cas entre D 6 et S 3, le plus souvent sur L 2 ou L 1, et, comme l'artère correspondante, située plus souvent à gauche.

En conclusion, les veines radiculaires postérieures sont de calibre supérieur aux veines radiculaires antérieures. La présence de valvules dans les veines radiculaires est une question qui se pose encore.

D — LES VEINES ET PLEXUS VEINEUX INTRA-RACHIDIENS

Les veines radiculaires antérieures et postérieures, unies parfois en un tronc commun, traversent la dure-mère, l'espace épidural et sortent du rachis par les trous de conjugaison.

Avant la traversée du trou de conjugaison, les veines radiculo-médullaires et celles qui drainent les plexus intra-rachidiens, s'unissent pour constituer les veines ou plexus de conjugaison qui se jettent suivant l'étage, dans les veines vertébrales intercostales, lombaires ou sacrées.

Les plexus intra-rachidiens s'étendent entre la dure-mère et le périoste, c'est-à-dire, dans l'espace épidural de la base du crâne où elles s'anastomosent avec les veines intra-crâniennes, jusqu'au coccyx.

E — LES VEINES OU PLEXUS DE CONJUGAISON

Ramenant le sang veineux médullaire et rachidien, des canaux collecteurs, très variables en nombre et en volume, se dirigent de chaque côté transversalement vers les trous de conjugaison : ce sont les veines ou plexus de conjugaison. Ils relient les veines intra-rachidiennes aux veines extra-rachidiennes.

Les veines de conjugaison aboutissent, dans la région cervicale, aux veines vertébrales, aux veines jugulaires postérieures et aux troncs veineux brachio-céphaliques et, par eux, à la veine cave supérieure. Dans les régions thoracique et lombaire, ces veines vont se terminer, par l'intermédiaire des veines inter-costales et lombaires, dans les veines azygos et dans la veine cave inférieure. Dans la région sacrée, elles sortent par les trous sacrés et se jettent dans les veines moyennes et latérales et dans les veines iliaques internes.

En somme, plexus intra-rachidiens et plexus extra-rachidiens communiquent, au niveau de chaque vertèbre, par trois voies :

— En avant, à travers les corps vertébraux

— Latéralement, par les trous de conjugaison

— En arrière, à travers les lames et les ligaments jaunes.

F — LES PLEXUS VEINEUX EXTRA-RACHIDIENS

Les plexus veineux extra-rachidiens comprennent deux parties : l'une est située sur la face antérieure des corps vertébraux, l'autre, sur la face postérieure des lames vertébrales.

Les plexus veineux extra-rachidiens antérieurs sont faits de veines de petit calibre situées sur la face antérieure des corps vertébraux. Ils reçoivent des veines des corps vertébraux. Ils se drainent, dans la région cervicale, vers les veines vertébrales et, dans les régions thoracique et lombaire, vers les veines azygos.

Les plexus veineux extra-rachidiens postérieurs reposent dans la profondeur entre les apophyses épineuses et transverses. Ils sont bilatéraux, réunis par des anastomoses transversales qui cheminent entre les apophyses épineuses ; ils reçoivent des veines du squelette et des plexus intra-vertébraux.

Dans la région cervicale, ils sont particulièrement importants et se drainent dans les plexus des veines vertébrales et dans les veines cervicale profonde et jugulaire postérieure.

Dans les régions thoracique et lombaire, ils ont une voie de drainage commune avec les veines musculaires, vers les branches postérieures des veines segmentaires intercostales et lombaires.

Pour comprendre la circulation normale et pathologique, il faut, non seulement connaître le dispositif de distribution vasculaire, mais aussi connaître ses mécanismes régulateurs. or, si notre savoir sur les facteurs de régulation de la physiologie et de la physiopathologie de la circulation cérébrale a beaucoup progressé dans les dernières décennies, grâce à la mise au point d'excellentes techniques d'exploration du débit sanguin, il n'en est pas de même pour la circulation de la moelle épinière sur laquelle peu de travaux physiologiques ont été réalisés.

LES VEINES ET PLEXUS INTRA-RACHIDIENS

(G. LAZORTHES – A. GOUAZÉ – R. DJINDJIAN)

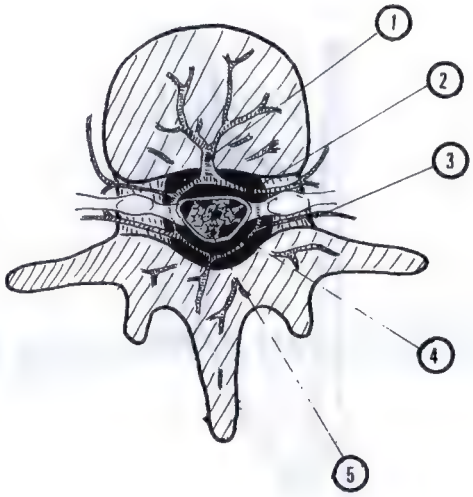

① Veines du corps vertébral
② Plexus rachidien antérieur
③ Veine radiculaire
④ Plexus rachidien postérieur
⑤ Nerf de la queue de cheval

COMPRESSION DE L'ARTÈRE D'ADAMKIEWICZ

(G. LAZORTHES – A. GOUAZÉ – R. DJINDJIAN)

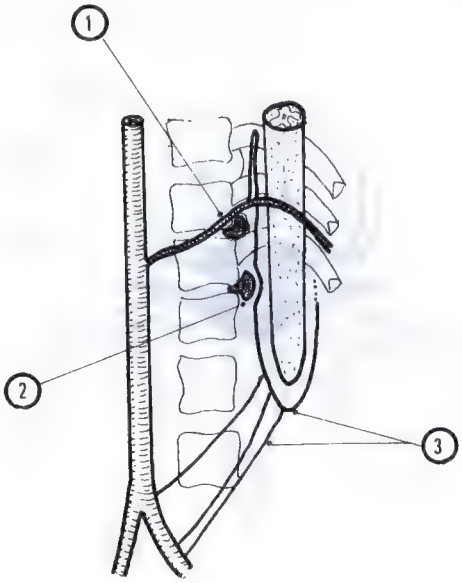

① Au niveau du trou de conjugaison, compression de l'artère inter-costale, nourricière de l'artère d'ADAMKIEWICZ

② Protusion discale médiane comprimant la voie spinale antérieure, sur la face antérieure de la moelle

③ Développement de la circulation collatérale (anse anastomotique du cône et artères radiculaires lombo-sacrées)

CHAPITRE II

LA DURE-MÈRE RACHIDIENNE

(L. Testut)

La dure-mère appelée encore quelquefois méninge dure ou membrane durale (pachyméninge des anciens anatomistes), est la plus superficielle des trois méninges ; c'est aussi la plus épaisse et la plus résistante. Elle s'étend, sans interruption, depuis la voûte du crâne jusqu'à la partie moyenne du canal sacré. Nous la diviserons, cependant, pour en faciliter l'étude, en deux portions :

1° Une portion inférieure ou rachidienne

2° Une portion supérieure ou crânienne.

La dure-mère rachidienne se présente sous la forme d'un cylindre creux, contenu dans le canal vertébral et renfermant en son centre la moelle épinière et le bulbe. Elle s'étend, en hauteur, depuis le trou occipital jusqu'à la deuxième ou troisième vertèbre sacrée. Sa capacité, moins grande que celle du canal vertébral, est, d'autre part, beaucoup plus considérable qu'il ne le faudrait pour contenir la moelle épinière. Il en résulte :

1) que la moelle flotte librement dans le canal fibreux de la dure-mère.

2) que ce canal fibreux n'occupe qu'une portion du canal vertébral.

En d'autres termes, la moelle est séparée de son enveloppe fibreuse par un espace circulaire ; la dure-mère, à son tour, se trouve séparée des parois osseuses par un espace analogue. Le premier de ces espaces est occupé par le liquide céphalo-rachidien ; le second, appelé quelquefois « espace épidural », est comblé par les plexus veineux du rachis et par une graisse demi-fluide, fortement infiltrée de sérosité chez le fœtus et chez l'enfant. On considère à la dure-mère rachidienne : deux surfaces : l'une externe, l'autre interne et deux extrémités : l'une supérieure, l'autre inférieure.

A — SURFACE EXTERNE

Par sa surface externe ou extérieure, la dure-mère rachidienne répond aux vaisseaux veineux et à cette graisse molle et presque diffluente dont nous avons parlé plus haut.

a) En arrière

Elle ne présente, pour ainsi dire, aucune connexion, soit avec les lames vertébrales, soit avec les ligaments jaunes.

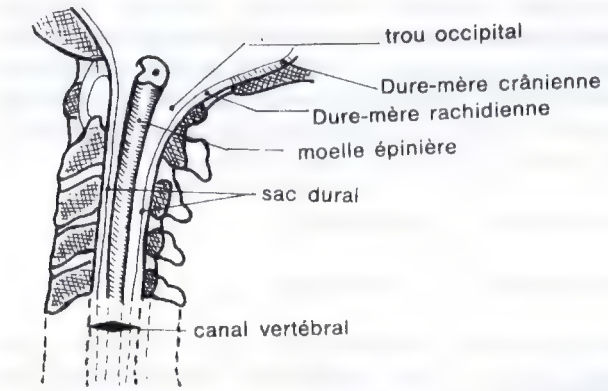

DURE-MÈRE RACHIDIENNE

COUPE SAGITTTALE

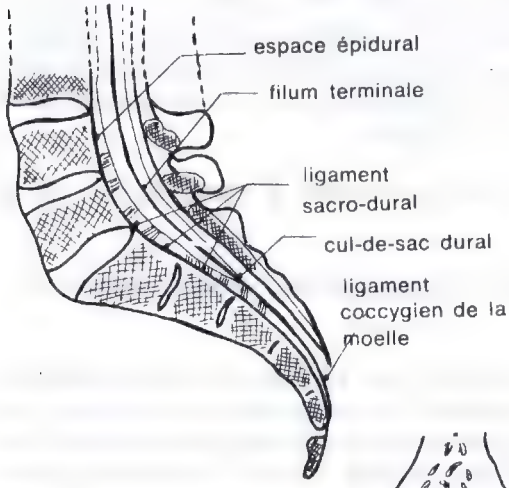

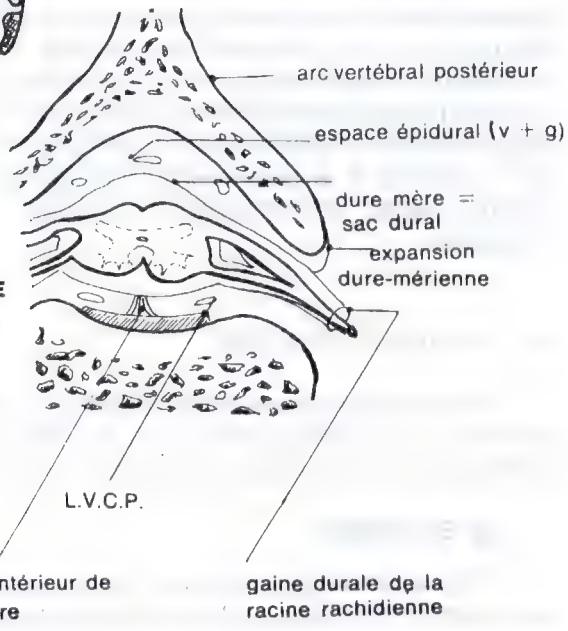

DURE-MÈRE RACHIDIENNE

COUPE HORIZONTALE

b) En avant

Elle est reliée au ligament vertébral commun postérieur par un système de prolongement fibreux, que l'on rencontre de préférence à la région cervicale et à la région lombo-sacrée. Ces prolongements sont beaucoup plus rares et aussi beaucoup plus faibles à la région dorsale.

c) Sur les côtes

La dure-mère fournit aux nerfs rachidiens des prolongements en forme de gaines (gaines durales), qui les enveloppent de toutes parts et les accompagnent jusqu'à leur sortie du trou de conjugaison. Chaque nerf rachidien possède deux racines : une racine antérieure ou motrice et une racine postérieure ou sensitive, cette dernière munie d'un ganglion. Ordinairement, chacune de ces racines traverse la dure-mère par un orifice spécial et reçoit d'elle une gaine fibreuse propre. Il existe donc, dans ce cas, pour chaque paire de racines, deux gaines durales, qui, pour être accolées, n'en sont pas moins indépendantes. Ces gaines se prolongent jusqu'au niveau du point où s'effectue la réunion de la racine motrice et de la racine sensitive et, là, elles se confondent peu à peu avec l'enveloppe conjonctive du nerf ou névrilème. Nous ajouterons que, au cours de leur trajet, les gaines durales des racines rachidiennes jettent des tractus conjonctifs, plus ou moins nombreux et plus ou moins résistants, sur le périoste qui tapisse le trou de conjugaison.

B — SURFACE INTERNE

La surface interne ou intérieure, lisse et polie, répond au feuillet pariétal de l'arachnoïde, qui lui adhère d'une façon intime.

Sur cette surface encore, nous rencontrons un système de prolongements conjonctifs qui, ici, relient la dure-mère à la pie-mère :

• en avant et en arrière, ce sont de simples filaments, de 3 à 4 mm de longueur, à direction antéro-postérieure ;

• sur les côtés, c'est une véritable membrane, le ligament dentelé, qui occupe toute la hauteur de la moelle.

Tous ces prolongements, on le conçoit, ont pour résultat immédiat de fixer la moelle au centre du canal fibreux que lui forme la dure-mère. Ils sont revêtus à leur passage dans la cavité arachnoïdienne, d'une couche endothéliale dépendant de l'arachnoïde.

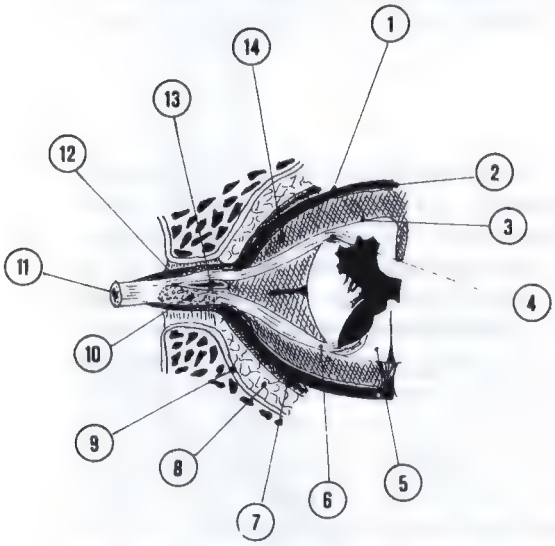

A

Coupe horizontale passant par le trou de conjugaison, pour montrer la gaine durale des racines rachidiennes.

(L. TESTUT)

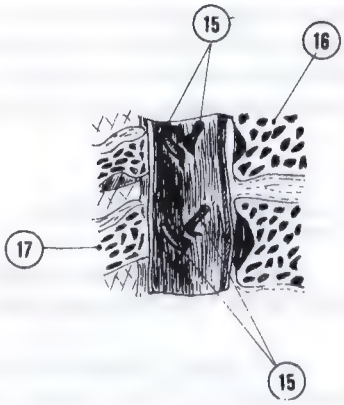

B Moitié gauche du sac dural, vu par sa face interne, pour montrer les orifices de sortie des racines rachidiennes thoraciques.

(L. TESTUT)

1 et 2 — Arachnoïde 3 — Pie-mère 4 — Racines antérieures 5 — Moelle épinière 6 — Racines postérieures 7 — Dure-mère 8 — Trou de conjugaison 9 — Périoste 10 — Racines postérieures 11 — Nerf rachidien 12 — Gaine durale 13 — Cloison conjonctive 14 — Espace sous-arachnoïdien 15 — Racines antérieure et postérieure 16 — Vertèbre dorsale 17 — Apophyse transverse.

Latéralement, à droite et à gauche, la surface interne de la dure-mère nous présente les orifices dans lesquels s'engagent les racines antérieures et les racines postérieures des nerfs rachidiens. La disposition de ces orifices est très variable : tantôt il n'existe qu'un seul orifice pour les deux racines correspondantes ; tantôt, il en existe deux : l'un antérieur pour la racine antérieure ; l'autre postérieur pour la racine postérieure. Dans ce dernier cas, les orifices sont séparés l'un de l'autre par une languette fibreuse à direction verticale et plus ou moins développée : large dans certains cas de 1 ou 2 mm, elle est, dans d'autres, excessivement étroite et affecte alors la forme d'un bord tranchant.

D'ordinaire, les vaisseaux sanguins qui vont à la moelle ou qui en viennent passent par les mêmes orifices que les racines nerveuses. On en voit quelques-uns, cependant, qui traversent la dure-mère par des orifices spéciaux, placés plus ou moins loin de ceux qui livrent passage aux faisceaux nerveux radiculaires.

C — EXTRÉMITÉ SUPÉRIEURE

À son extrémité supérieure, la dure-mère rachidienne se fixe solidement sur la face postérieure du corps de l'axis et sur le pourtour du trou occipital, au niveau duquel elle se continue avec la dure-mère crânienne. Un peu au-dessous du trou occipital, elle présente deux orifices latéraux : l'un droit, l'autre gauche, pour le passage des artères vertébrales.

D — EXTRÉMITÉ INFÉRIEURE

L'extrémité inférieure répond au canal sacré. Elle renferme, non plus la moelle, laquelle s'arrête à la hauteur de la deuxième vertèbre lombaire, mais le paquet de nerfs qui en proviennent et dont l'ensemble constitue « la queue de cheval ». Très large d'abord, elle s'atténue ensuite et s'effile à la manière d'un entonnoir ou d'un cornet. Finalement, elle se termine par un cul-de-sac que l'on désigne sous le nom de « cul-de-sac dural ».

La résection de certaines parties du sacrum s'étant introduite depuis quelques temps dans la pratique chirurgicale, il est très important de savoir à quel niveau se trouve le cul-de-sac dural. Les recherches d'anatomie topographique entreprises sur ce point par PFITZNER, par WAGNER, par TROLARD et plus récemment par

CHIPAULT, s'accordent à établir que le sommet du cul-de-sac répond, dans la grande majorité des cas, chez l'adulte, à la partie inférieure de la deuxième vertèbre sacrée, quelquefois à la partie moyenne de cette deuxième vertèbre sacrée, quelquefois, mais plus rarement, à la partie supérieure de la troisième. La disposition chez l'enfant, est à peu de chose près la même que chez l'adulte : le cul-de-sac, chez lui, descend peut-être un peu plus bas, mais de quelques millimètres seulement ; il s'arrête presque toujours à la partie supérieure de la 3e vertèbre sacrée. En rapportant la situation du cul-de-sac dural à la partie postérieure du canal sacré, CHIPAULT, sur onze sujets, a toujours vu sa pointe répondre à la 1re apophyse épineuse sacrée. Nous ajouterons que les rapports du cul-de-sac dural avec le canal sacré ne sont que légèrement modifiés par la position du sujet : en effet, le cul-de-sac ne descend ou ne monte que de quelques millimètres, suivant que le corps se met en extension ou en flexion forcée.

Nous avons dit plus haut que la dure-mère se terminant par le cul-de-sac dural. En réalité, elle s'étend beaucoup plus bas. Au niveau du sommet du cul-de-sac, elle s'applique contre le filium terminal, en lui formant gaine, et, sous le nom de « ligament coccygien de la moelle », descend jusqu'à la partie postérieure de la 1re vertèbre coccygienne.

Dans toute la hauteur du cul-de-sac dural, les prolongements fibreux, que nous avons signalé plus haut entre la face antérieure de la dure-mère et le ligament vertébral commun postérieur, deviennent à la fois plus nombreux et plus épais. Ils forment à, dans leur ensemble, une sorte de cloison médiane, toujours incomplète et plus ou moins fenêtrée : c'est le ligament sacro-dural (ligament antérieur de la dure-mère de TROLARD).

Les faisceaux les plus inférieurs de cette cloison se détachent, non plus du cul-de-sac lui-même, mais du filum terminal qui lui fait suite et, d'autre part, viennent se fixer sur la dernière vertèbre sacrée ou même plus bas sur la première pièce du coccys.

E — STRUCTURE DE LA DURE-MÈRE RACHIDIENNE

La dure-mère diffère dans sa structure, comme sa disposition, suivant qu'on l'examine dans la cavité crânienne ou dans la cavité rachidienne.

LE LIGAMENT SACRO-DURAL
VU PAR SA FACE LATÉRALE GAUCHE

(L. TESTUT)

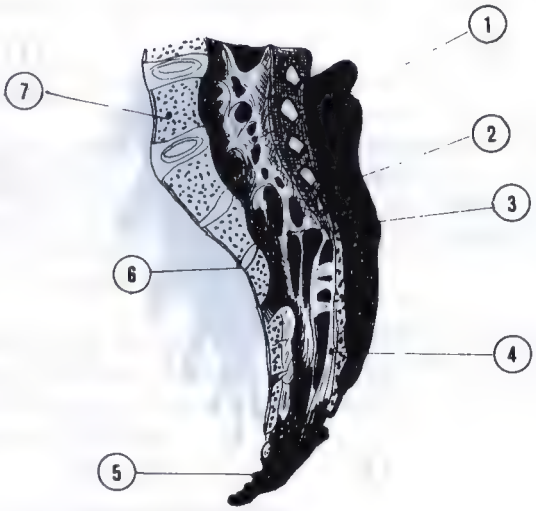

① Ligament sacro-dural

② Cul de sac dural

③ Ligament vertébral commun postérieur

④ Filum terminale de la moelle

⑤ Coccyx

⑥ Sacrum

⑦ L 5

LE CUL DE SAC DURAL OUVERT EN ARRIÈRE

(L. TESTUT)

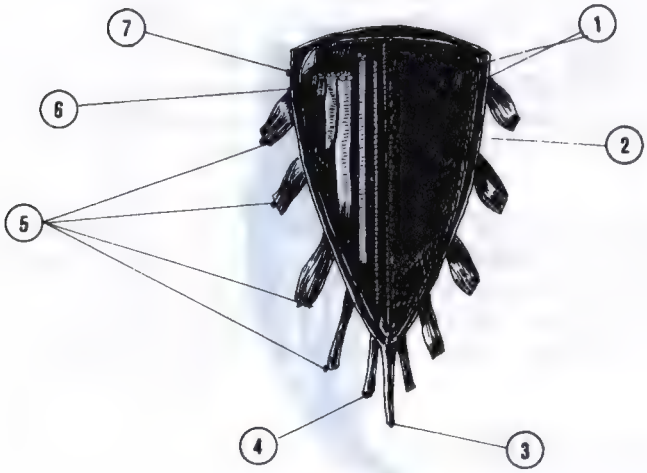

① Ligament duro-coccygien

② Filum terminale

③ Espace sous-arachnoïdien

④ Nerf coccygien

⑤ Dernières paires sacrées

⑥ Feuillets pariétal et viscéral de l'arachnoïde

⑦ Dure-mère

La dure-mère rachidienne diffère de la dure-mère crânienne en ce qu'elle représente, non pas les deux feuillets de cette dernière, mais le feuillet interne seulement. Elle a, du reste, la même structure, avec cette variante que les faisceaux conjonctifs suivent tous une direction longitudinale.

F — VAISSEAUX ET NERFS

La dure-mère rachidienne possède des vaisseaux et des nerfs.

1°) Artères

Les artères de la dure-mère rachidienne sont peu connues. Comme l'indiquent G. LAZORTHES, A. GOUAZE et R. DJINDJIAN, la vascularisation artérielle de la dure-mère rachidienne provient des artères radiculaires dont l'origine est différente, suivant le niveau cervical, dorsal ou lombo-sacré.

Les artères de la dure-mère rachidienne, issues des artères radiculaires à l'intérieur du trou de conjugaison, peuvent être différenciées en trois types qui correspondent à des modes de trajet et de distribution différents :

a) Les artères courtes

Elles naissent, soit de l'artère radiculaire, soit des artères durales longues ou moyennes. Elles existent sur toutes les racines et sont les plus nombreuses (5 à 10 en moyenne) et les plus fines.

b) Les artères moyennes

Elles ont la même origine que les précédentes mais s'en différencient par leur calibre légèrement supérieur et par leur trajet plus long. Leur nombre varie mais, le plus souvent, il en existe deux ou trois.

c) Les artères longues

Elles apparaissent comme les véritables artères de la dure-mère rachidienne, les plus importantes par leur calibre et par leur longueur. Elles naissent de l'artère radiculaire. Elles sont moins nombreuses que les précédentes : une à deux par racine.

La vascularisation de la dure-mère est différente sur sa face antérieure et sur sa face postérieure. La face antérieure est peu vascularisée. Il n'existe pas, comme au niveau de la moelle, une vascularisation moins riche dans la région thoracique moyenne.

G. LAZORTHES et Cl. MANELFLE ont signalé la présence fréquente, sur la face externe de la dure-mère, d'artères spiralées et de pelotons vasculaires.

2°) Veines

Les veines, de tout petit calibre, se jettent dans les plexus veineux intra-rachidiens. Il n'existe, dans la dure-mère rachidienne, ni lacs, ni sinus.

3°) Lymphatiques

Les voies lymphatiques sont exactement les mêmes que pour la dure-mère crânienne.

4°) Nerfs

Les nerfs de la dure-mère rachidienne ont été vainement recherchés par PURKINJE, par KOLLIKER et par SAPPEY. RUDINGER, plus heureux, a vu sur cette membrane de nombreux filets nerveux, les uns accolés aux vaisseaux, les autres suivants un trajet indépendant. ALEXANDER et après lui JANTSCHITZ, JACQUES etc., ont pu confirmer les données de RUDINGER et constater, dans la portion rachidienne de la dure-mère, le même mode de distribution nerveuse que dans la portion crânienne.

ARTÈRES DURE-MÉRIENNES LONGUES

(G. LAZORTHES – A. GOUAZE – R. DJINDJIAN)

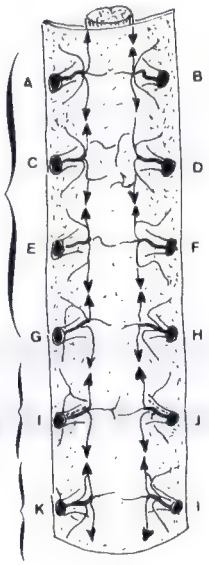

Schématisation des différents types rencontrés

Variations d'origine, de trajet et de distribution des branches terminales (région dorsale).

CHAPITRE III

ÉLÉMENTS LIGAMENTAIRES DE LIAISON INTER-VERTÉBRALE

ÉLÉMENTS LIGAMENTAIRES DE LIAISON INTERVERTÉBRALE

(I. A. KAPANDJI)

Coupe horizontale

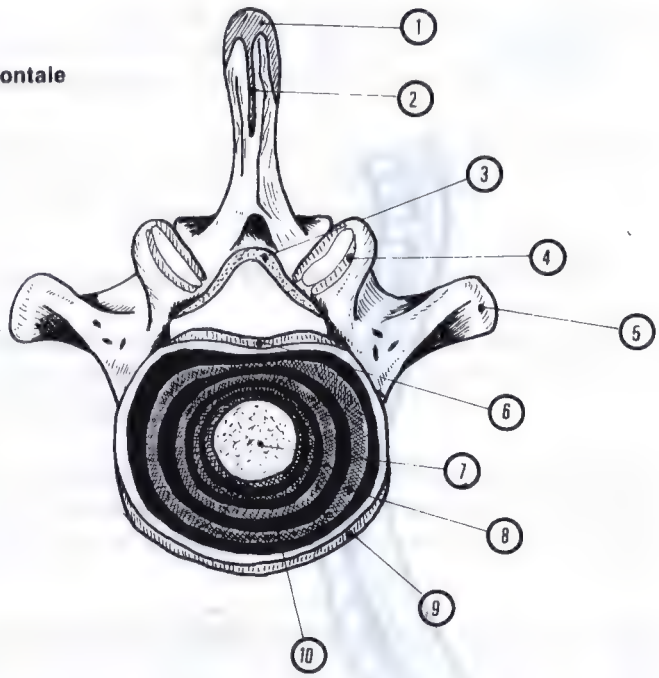

① Ligament sur-épineux
② Ligament inter-épineux
③ Ligament jaune
④ Ligament inter-apophysaire
⑤ Ligament inter-transversaire
⑥ Ligament vertébral commun postérieur
⑦ Nucleus pulposus
⑧ Couches fibreuses concentriques de l'annulus fibrosus
⑨ Ligament vertébral commun antérieur
⑩ Couches fibreuses concentriques de l'annulus fibrosus

ÉLÉMENTS LIGAMENTAIRES DE LIAISON INTERVERTÉBRALE

(I. A. KAPANDJI)

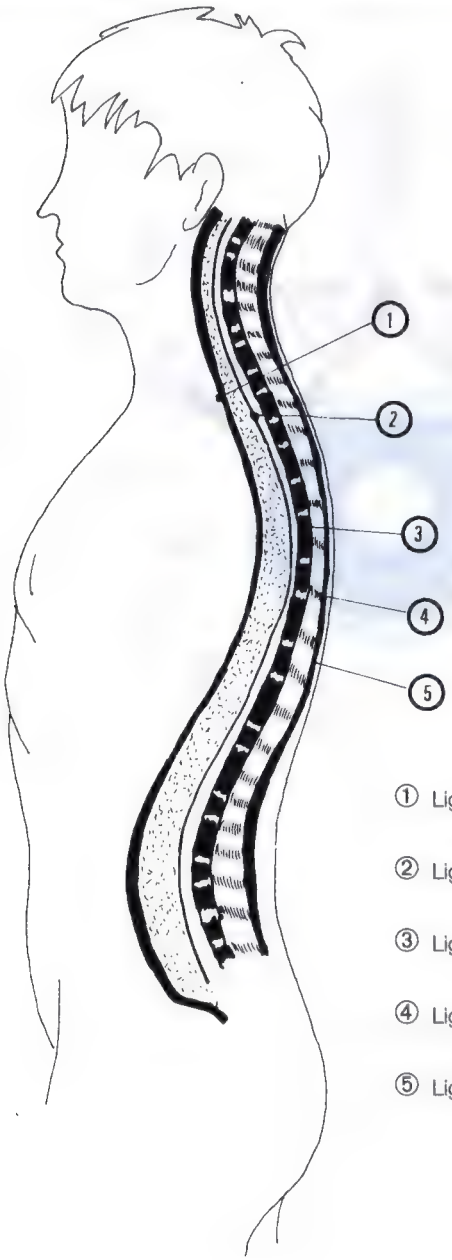

① Ligament vertébral commun antérieur

② Ligament vertébral commun postérieur

③ Ligament jaune

④ Ligament inter-épineux

⑤ Ligament sur-épineux

I — LE LIGAMENT VERTÉBRAL COMMUN ANTÉRIEUR

C'est un long ruban fibreux, vertical et médian, tapissant la face antérieure de la colonne vertébrale.

Il s'étend de l'apophyse basilaire de l'occipital (face exocrânienne), à la face antérieure de la 2e pièce sacrée (quelquefois sur la 3e), sur la partie médiane des crêtes sacrées transversales.

Dans l'intervalle de ces insertions extrêmes, le ligament vertébral commun antérieur s'attache de façon différente sur les corps vertébraux et les disques inter-vertébraux :

— Sur les disques inter-vertébraux, l'adhérence est faible.

— Sur les corps vertébraux, l'adhérence est très solide, très résistante, plus spécialement sur la partie avoisinant le disque inter-vertébral (bords marginaux).

— Sur la partie moyenne du corps vertébral, on rencontre, au niveau de la gouttière transversale, quelques pelotons adipeux ainsi que des veines entre le ligament vertébral commun antérieur et le corps vertébral.

Le ligament vertébral commun antérieur est mince, étroit dans son segment cervical, large et épais dans son segment dorsal, étroit dans sa partie terminale lombo-sacrée. Son maximum d'épaisseur se situe entre D 4 et D 10.

A — SON SEGMENT CERVICAL

— Entre l'occipital et l'atlas

Il est appliqué sur la face antérieure de la membrane occipito-atloïdienne antérieure, dont il recouvre la partie médiane seulement, allant de l'apophyse basilaire au tubercule de l'atlas.

— Entre l'atlas et C 7

Le ligament s'élargit de haut en bas entre les muscles longs du cou, jusqu'à D 3.

LIGAMENT VERTÉBRAL COMMUN ANTÉRIEUR AU NIVEAU DU RACHIS DORSAL

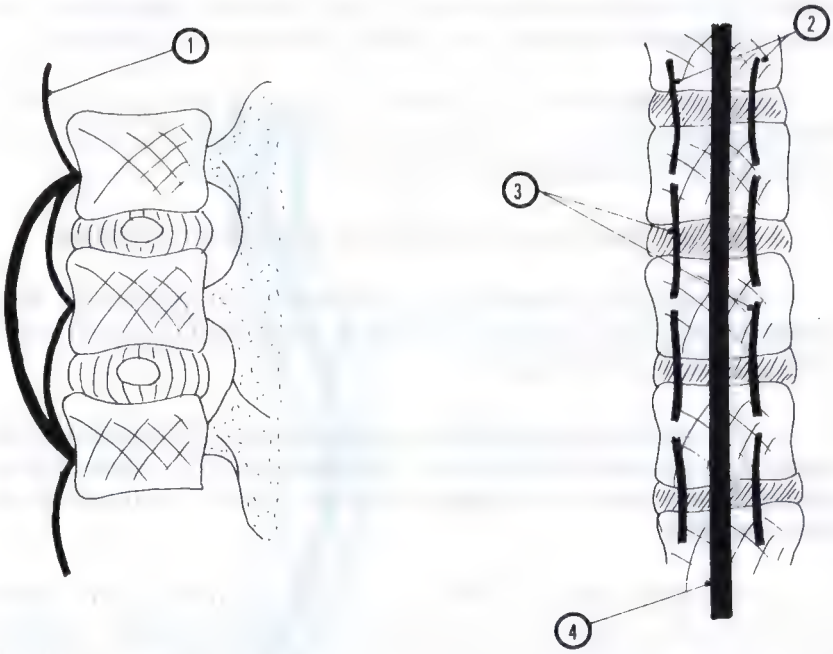

A
Vue de profil

B
Vue de face

① Faisceau postérieur du ligament vertébral commun antérieur

② Parties latérales du ligament vertébral commun antérieur

③ Faisceaux postérieurs du ligament vertébral commun antérieur

④ Partie médiane du ligament vertébral commun antérieur

B — SON SEGMENT DORSAL

Il s'épaissit notablement à partir de D 3 et présente trois parties :

— Une partie médiane

Cette partie est épaisse et représente la continuation du segment cervical de ce ligament.

— Deux parties latérales

Elles sont percées d'orifices vasculaires, beaucoup plus minces, recouvrant les faces latérales des corps vertébraux et allant, en dehors, s'imbriquer avec les ligaments rayonnés des articulations costo-vertébrales.

— Ces trois parties

La partie médiane et les parties latérales sont séparées les unes des autres par des interstices vasculaires.

C — SON SEGMENT LOMBAIRE

À ce niveau, les bandelettes latérales disparaissent. Il ne subsiste que sa partie médiane ; laquelle passe en avant des corps vertébraux où il s'insère près des bords marginaux et sur les disques itner-vertébraux, entre les deux psoas.

Il est renforcé sur L 2 et L 3 par les piliers du diaphragme.

Au niveau de l'angle sacro-vertébral, le ligament vertébral commun antérieur franchit le promontoire et pénètre dans la cavité pelvienne, tendu comme une corde sur son chevalet.

D — SON SEGMENT SACRÉ OU PELVIEN

Le ligament vertébral commun antérieur s'amincit et se rétrécit de plus en plus, en bas, pour se terminer sur les crêtes sacrées transversales ; sur la 2e et parfois sur la 3e.

LIGAMENT VERTÉBRAL COMMUN ANTÉRIEUR AU NIVEAU DU RACHIS LOMBAIRE

(I. A. KAPANDJI)

Coupe sagittale

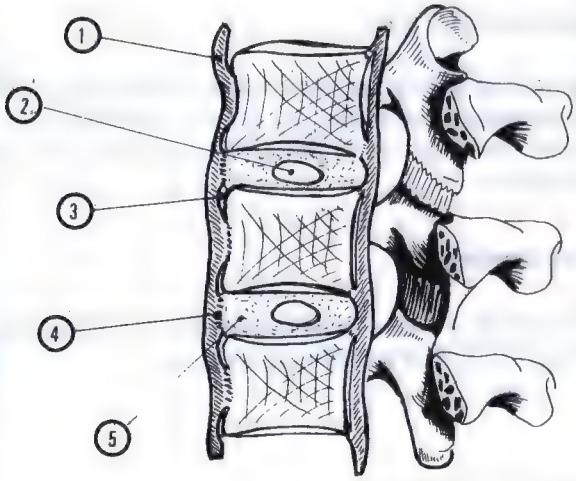

① Ligament vertébral commun antérieur

② Nucleus pulposus

③ Espace décollable où vont se former les ostéophytes lorsque se constituera l'arthrose vertébrale

④ Insertion du ligament vertébral commun antérieur sur la face antérieure du disque inter-vertébral

⑤ Anneaux fibreux

E — CONSTITUTION ANATOMIQUE

Ce ligament est composé de faisceaux fibreux, longitudinaux et parallèles :

— les uns, longs, superficiels, antérieurs, s'étendant sur trois, quatre ou cinq vertèbres et représentant la partie médiane de ce ligament ;

— les autres, courts, profonds, postérieurs, unissant deux vertèbres voisines et représentant les parties latérales de ce ligament.

F — RAPPORTS

Ce ligament est en rapport :

— **En arrière**

Avec les corps vertébraux et les disques inter-vertébraux (leur face antérieure).

— **En avant**

1) Région cervicale

— Muscle grand droit antérieur

— Muscle petit droit antérieur

— Pharynx

— Œsophage

— Les muscles longs du cou jusqu'à D 3 seulement

2) Région dorsale

— Œsophage

— Aorte thoracique après D 4

— Artères inter-costales

— Veines azygos

— Canal thoracique

3) Région lombaire

— Aorte abdominale

— Citerne de PECQUET

— Piliers du diaphragme

— Arcades du psoas

— Veine cave inférieure

4) Région sacrée

— Vaisseaux sacrés

— Partie supérieure de l'ampoule rectale.

II — LE LIGAMENT VERTÉBRAL COMMUN POSTÉRIEUR

C'est une longue bande fibreuse, étendue de l'occipital au sacrum, située sur la face postérieure des corps vertébraux, c'est-à-dire, sur la partie antérieure du canal rachidien.

Ce ligament s'insère :

— Sur la face endocrânienne de l'apophyse basilaire de l'occipital, en avant du bord antérieur du trou occipital. Il se fusionne et se situe en arrière du ligament occipito-axoïdien moyen. Il est adhérent à la dure-mère.

— Sur la face postérieure de la 1re pièce coccygienne où il se termine par un simple tractus fibreux.

A — SON SEGMENT CERVICAL

Large, il recouvre la face postérieure du ligament occipito-axoïdien moyen.

Il passe en arrière de l'atlas. Au-dessous de l'axis, il se fixe sur la face postérieure des disques inter-vertébraux et sur la partie adjacente des corps vertébraux mais il reste séparé de la partie moyenne du corps vertébral par des veines.

B — SON SEGMENT DORSO-LOMBAIRE

Au niveau des disques inter-vertébraux, le ligament vertébral commun postérieur est large. Il va se fixer jusqu'aux pédicules.

Au niveau de la partie moyenne des corps vertébraux, il se rétrécit et présente une série de festons et de dentelures.

Il est très épais dans son segment dorsal et très mince et peu résistant dans son segment lombaire, ce qui explique, en partie, la fréquence des hernies discales postérieures.

C — SON SEGMENT SACRÉ

Il est réduit à l'état de cordon fibreux médian et s'insère sur les crêtes sacrées transversales (dans le canal sacré) et sur la pièce coccygienne.

LIGAMENT VERTÉBRAL COMMUN ANTÉRIEUR AU NIVEAU DU RACHIS LOMBAIRE

(I. A. KAPANDJI)

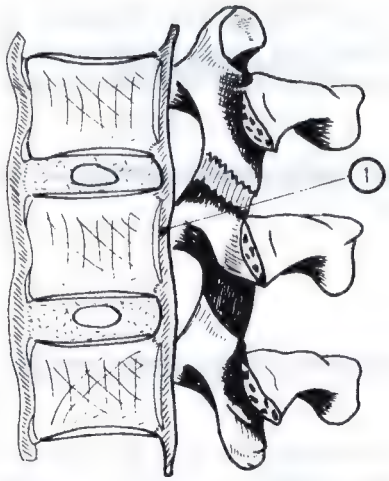

Coupe sagittale.

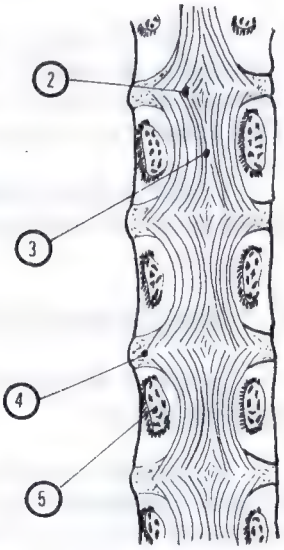

Coupe frontale.

① Ligament vertébral commun postérieur

② Fibres arciformes du ligament vertébral commun postérieur

③ Ligament vertébral commun postérieur

④ Anneau fibreux

⑤ Pédicule

D — CONSTITUTION ANATOMIQUE

Comme le ligament vertébral commun antérieur, le ligament vertébral commun postérieur présente deux sortes de fibres :

— Des fibres longues, superficielles, médianes et postérieures, s'étendant sur trois, quatre ou cinq vertèbres.

— Des fibres courtes, profondes, latérales et antérieures, unissant deux vertèbres voisines, lesquelles, au niveau dorso-lombaire, épousent un trajet arqué et concave en dehors. Elles se fixent sur les disques inter-vertébraux et sur les bords adjacents (bords marginaux).

Elles sautent une vertèbre sans s'insérer, pour se fixer sur une vertèbre sus et sous-jacente, après s'être entrecroisées à la hauteur des disques inter-vertébraux. Elles sont appelées, de ce fait : fibres arciformes.

Au niveau du segment dorsal, le ligament vertébral commun postérieur reçoit des fibres venues des ligaments costo-méniscaux des articulations costo-vertébrales correspondantes.

E — RAPPORTS

a) En avant

Ce ligament est en rapport avec les faces postérieures des disques inter-vertébraux et des corps vertébraux dont il reste cependant séparé par les veines du plexus veineux intra-rachidien.

b) En arrière

Ce ligament est en rapport avec la dure-mère avec laquelle il s'unit au niveau de ses parties extrêmes endocrânienne et sacrée.

III — LE LIGAMENT JAUNE

Les lames sont unies entre elles par de puissants ligaments très élastiques, de coloration jaunâtre. Chaque lame est unie à la lame adjacente par deux ligaments jaunes : un droit et un gauche, adossés sur la ligne médiane et formant un angle dièdre à sommet postérieur.

Vingt-trois paires de ligaments jaunes se répartissent sur l'étendue du rachis.

Les plus supérieurs sont situés entre C 2 et C 3.

Les plus inférieurs sont situés entre L 5 et S 1 et occupent le hiatus sacro-lombaire.

De haut en bas, leur largeur diminue, leur hauteur et leur épaisseur augmentent. Leur maximum d'épaisseur se situe dans la région lombaire (3,5 mm).

Chaque ligament jaune ou « ligamentum flavum » présente l'aspect d'une lame rectangulaire qui s'épaissit de dehors en dedans.

Les ligaments jaunes présentent quatre bords :

- supérieur,
- inférieur,
- interne,
- externe,

et deux faces :

- antérieure et
- postérieure.

A — LE BORD SUPÉRIEUR

Il est taillé en biseau aux dépends de la face postérieure du ligament. Il s'insère sur la face antérieure de la lame sus-jacente, à des niveaux variables selon les régions. En général, à la partie moyenne de la face antérieure de la lame pour la région cervicale et, de plus en plus bas, pour les vertèbres inférieures. Cette insertion explique pour quelles raisons les ligaments jaunes sont en partie cachés parles lames.

B — LE BORD INFÉRIEUR

Il s'insère sur le bord supérieur de la lame sous-jacente, en débordant sur la face postérieure de la lame.

C — LE BORD EXTERNE

Il est mince, arrive au contact du trou de conjugaison et renforce la partie interne de la capsule des articulations des apophyses articulaires.

D — LE BORD INTERNE

Il est épais et s'unit, sur la ligne médiane, à celui du ligament jaune opposé et au ligament inter-épineux.

À la région cervicale, les deux ligaments jaunes sont séparés par une fente médiane.

E — LA FACE ANTÉRIEURE

Elle contribue à former la paroi postérieure du canal rachidien.

Elle est séparée de la dure-mère par de la graisse et par les plexus intra-veineux, intra-rachidiens.

F — LA FACE POSTÉRIEURE

Elle répond :

— **à la partie supérieure,** aux lames,

— **à la partie inférieure,** aux muscles spinaux.

Dans la région cervicale, les premiers ligaments jaunes sont représentés par le ligament occipito-atloïdien postérieur et les deuxièmes ligaments jaunes par le ligament atloïdo-axoïdien postérieur.

Les ligaments jaunes sont larges mais peu épais. Ils ne sont accessibles que lorsque la tête est en flexion. Dans l'extension, ils sont cachés par les lames et imbriqués en tuiles de toit, les uns sur les autres.

Des bourses séreuses (de TROLARD), dépendances de la synoviale des articulations des apophyses articulaires des

LE LIGAMENT JAUNE
AU NIVEAU DU RACHIS LOMBAIRE

(I. A. KAPANDJI)

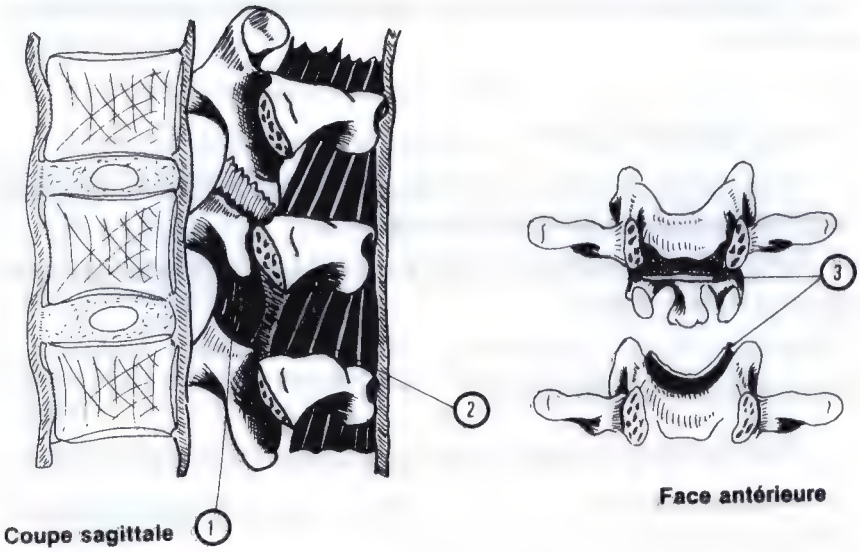

① Canal rachidien

② Ligament jaune en coupe

③ Ligament jaune sectionné

vertèbres cervicales, s'insinuent entre le ligament jaune et la lame pour faciliter le glissement.

Dans la région dorsale, les ligaments jaunes sont encore cachés par les lames et par les apophyses épineuses, mais ils sont, par contre, dépourvus de bourses séreuses.

Dans la région lombaire, les ligaments jaunes sont très solides car ils présentent leur maximum d'épaisseur (3,5 mm) et, dans la ponction lombaire, ils offrent une certaine résistance à l'introduction de l'aiguille, d'autant que parfois, ils sont partiellement ossifiés chez le sujet âgé.

IV — LES LIGAMENTS INTER-ÉPINEUX ET SUR-ÉPINEUX

LES LIGAMENTS INTER-ÉPINEUX

Ce sont des membranes fibreuses, sagittales, médianes, solides et très élastiques. Elles occupent les intervalles compris entre les deux apophyses épineuses voisines. Ces ligaments sont au nombre de vingt-trois et s'étendent de C 2 à la crête sacrée postérieure. Ils sont très minces dans la région cervicale et leur épaisseur augmente de haut en bas.

A — LE BORD SUPÉRIEUR

Il s'insère dans la gouttière de l'apophyse épineuse sus-jacente.

B — LE BORD INFÉRIEUR

Il s'insère sur le bord supérieur de l'apophyse épineuse sous-jacente.

C — LE BORD ANTÉRIEUR

Il s'insère sur l'angle d'union des deux ligaments jaunes.

D — LE BORD POSTÉRIEUR

Il s'insère et se confond avec le ligament sur-épineux.

E — LES FACES LATÉRALES DROITE ET GAUCHE

Elles répondent aux muscles spinaux.

— **Dans la région cervicale**, ces ligaments se continuent, en arrière, avec le ligament cervical postérieur ou septum nuchal.

— **Dans la région dorsale**, ces ligaments sont fortement obliques, comme les apophyses épineuses sur lesquelles ils s'insèrent.

LES LIGAMENTS INTER-ÉPINEUX ET SUR-ÉPINEUX AU NIVEAU DU RACHIS LOMBAIRE

(I. A. KAPANDJI)

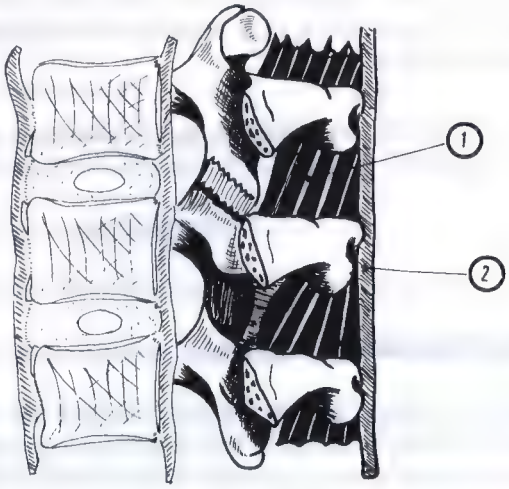

Coupe sagittale

① Ligament inter-épineux

② Ligament sur-épineux

— **Dans la région lombaire**, les ligaments inter-épineux, à leur partie postérieure, sont constitués de fibres irradiant en éventail en haut et en bas ; ce qui permet un grand écartement de la partie terminale postérieure des apophyses épineuses.

Les ligaments inter-épineux possèdent un double rôle :

• À la limite de leur extensibilité, ce sont des ligaments d'arrêt qui s'opposent à l'écartement des apophyses épineuses, c'est-à-dire, à la flexion du rachis.

• Par leur élasticité, ils agissent sur la statique vertébrale en contribuant à maintenir, en position normale, la colonne vertébrale (PATURET).

LES LIGAMENTS SUR-ÉPINEUX

Ils forment un long ruban fibreux, sagittal et médian, qui s'étend de la face exocrânienne de l'occipital à la crête sacrée, en se fixant au sommet de chaque apophyse épineuse et au bord postérieur des ligaments inter-épineux, dans l'intervalle des apophyses épineuses.

— **Dans la région cervicale**, ce ligament présente l'aspect d'une cloison sagittale et médiane, triangulaire à base supérieure occipitale, séparant les muscles d'un côté, de ceux du côté opposé. C'est le ligament cervical postérieur ou septum nuchal.

A — SON BORD SUPÉRIEUR OU BASE

s'insère sur la protubérance occipitale externe et sur la crête occipitale.

B — SON BORD POSTÉRIEUR

Il est tendu de la protubérance occipitale externe à l'apophyse de C 6 ou C 7. Il est épais, cordiforme, concave en arrière et donne insertion au muscle trapèze.

C — SES FACES LATÉRALES

Elles sont en rapport avec les muscles de la nuque et du cou :

- trapèze
- splénius colli
- petit dentelé postérieur et supérieur
- rhomboïde
- grand complexius
- petit droit postérieur de la tête.

D — SON BORD ANTÉRIEUR

Il se fixe aux apophyses épineuses des vertèbres cervicales.

— Dans les régions dorsale et lombaire

Le ligament sur-épineux est renforcé par des fibres extrinsèques qui lui sont fournies par les aponévroses et les tendons d'insertion des muscles suivants :

- trapèze
- petit dentelé postérieur et supérieur
- petit dentelé postérieur et inférieur
- grand dorsal
- long dorsal
- transversaire épineux
- épi-épineux.

— Dans la région sacrée

Il se fusionne avec les ligaments inter-épineux et avec les aponévroses lombo-sacrées droite et gauche du muscle grand dorsal.

V — LES LIGAMENTS INTER-TRANSVERSAIRES

A — DANS LA RÉGION CERVICALE

Ces ligaments n'existent pas et sont remplacés par les muscles inter-transversaires.

B — DANS LA RÉGION DORSALE

Ces ligaments unissent le sommet de deux apophyses transverses voisines.

C — DANS LA RÉGION LOMBAIRE

D'après PATURET, ces ligaments sont mal individualisés des muscles inter-transversaires des lombes, car ils sont réduits à de simples tractus fibreux noyés entre les muscles précités.

Pour ROUVIÈRE, ces ligaments seraient assez développés et uniraient les tubercules accessoires des apophyses transverses.

LIGAMENT INTER-TRANSVERSAIRE AU NIVEAU DU RACHIS LOMBAIRE

(I. A. KAPANDJI)

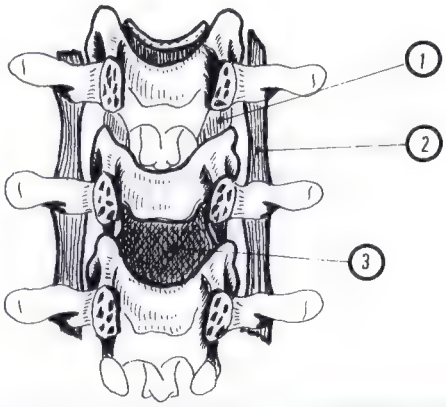

Face antérieure

① Ligament artéro-interne de l'articulation inter-apophysaire

② Ligament inter-transversaire

③ Canal rachidien

CHAPITRE IV

LE DISQUE INTER-VERTÉBRAL

Les disques inter-vertébraux sont interposés entre les faces opposées des corps vertébraux de deux vertèbres adjacentes.

En dehors des anomalies vertébrales par excès ou par défaut, ils sont au nombre de 23 et s'étendent depuis l'axis jusqu'au sacrum.

Le 1er disque inter-vertébral se situe entre le corps de l'axis et le corps de C 3.

Le dernier disque inter-vertébral se situe entre le corps de L 5 et la base sacrée.

Leur forme est celle d'une lentille biconvexe, par suite de l'espace inter-vertébral qu'ils épousent.

Leurs faces supérieure et inférieure sont légèrement bombées. Leur circonférence apparaît sous un aspect blanchâtre.

Comme les corps vertébraux, les disques inter-vertébraux sont légèrement échancrés en arrière, répondant à la paroi antérieure du canal rachidien.

En avant et en arrière, les disques inter-vertébraux donnent insertion :

- au ligament vertébral commun antérieur, intimement adhérent aux disques ;

- au ligament vertébral commun postérieur, très faiblement adhérent à ces derniers.

Cette disposition, d'après PATURET, est en grande partie la cause des hernies postérieures du disque.

La plus grande épaisseur du disque inter-vertébral occupe la partie moyenne. L'épaisseur de ses parties antérieure et postérieure est en rapport avec les courbures vertébrales.

Dans les régions cervicale et lombaire, le disque inter-vertébral est plus épais en avant qu'en arrière.

Dans la région dorsale, le disque inter-vertébral est plus épais en arrière qu'en avant.

En résumé, la plus grande épaisseur des parties antérieure et postérieure du disque inter-vertébral est telle, qu'elle est toujours plus grande du côté convexe et plus petite du côté concave de la courbure.

Les disques itner-vertébraux les moins épais sont ceux compris entre D 1 et D 6 (3 à 4 mm).

Les disques inter-vertébraux les plus épais sont ceux des vertèbres lombaires, notamment de L 3 à L 4 (10 à 12 mm).

Les disques inter-vertébraux cervicaux ont une épaisseur à peu près uniforme (5 à 6 mm) ; ils sont hauts par rapport à l'épaisseur des corps vertébraux cervicaux.

L'ensemble de l'épaisseur de tous les disques inter-vertébraux représente environ le quart de la hauteur du rachis mobile et le 1/12 de la hauteur totale du corps.

Le disque inter-vertébral est constitué par deux parties d'origine et de nature différentes :

- une partie périphérique : l'anneau fibreux ou annulus fibrosus ;

- une partie centrale : le nucleus pulposus ou noyau.

Cependant, il n'existe pas de limites bien définies entre l'anneau fibreux et le nucleus pulposus.

I — L'ANNEAU FIBREUX

Il est le principal moyen d'union des corps vertébraux. Il présente une coloration blanchâtre et une consistance ferme et élastique. Il se fixe solidement au bourrelet marginal et à la périphérie de la surface criblée. Il est constitué par une série de lamelles fibreuses concentriques, tendues obliquement entre deux corps vertébraux voisins ; aussi, a-t-on pu comparer leur disposition à celle des écailles d'un « bulbe d'oignon ».

La direction des fibres est la même pour une même lamelle ; mais elle est disposée en sens inverse pour les lamelles voisines. Ainsi, les lamelles qui constituent chaque anneau fibreux se succèdent avec une obliquité inverse. Les fibres d'une lamelle donnée s'entrecroisent à la fois avec celles de la lamelle précédente et celles de la lamelle suivante.

Cette orientation des fibres du disque inter-vertébral est due au fait qu'elles sont disposées en fonction de la direction des tractions qui s'exercent sur elles.

Les mouvements d'inclinaison en avant, en arrière et latéralement se font autour d'axes horizontaux.

Les mouvements de rotation, à droite ou à gauche, s'effectuent autour d'un axe vertical.

Comme ce sont les mêmes faisceaux fibreux qui limitent tous ces mouvements, les fibres qui les constituent se sont adaptées à ces fonctions complexes en s'orientant dans une direction oblique, intermédiaire entre les directions de traction horizontale et les directions de traction verticale.

L'obliquité des fibres n'est pas la même à tous les étages de la colonne vertébrale :

- Aux vertèbres lombaires, l'obliquité sur l'horizontale est très accentuée.
- Aux vertèbres cervicales et dorsales, l'obliquité sur l'horizontale est peu accentuée.

Aussi, peut-on en déduire que l'inclinaison des fibres sur l'horizontale :

- est proportionnelle à leur longueur ; celle-ci étant elle-même d'autant plus grande que les mouvements sont plus étendus ;
- augmente proportionnellement à la pression que supporte le disque inter-vertébral ; laquelle pression est plus forte en bas qu'en haut.

STRUCTURE DU DISQUE INTERVERTÉBRAL

(I. A. KAPANDJI)

B

B Les fibres sont verticales à la périphérie et deviennent de plus en plus obliques au fur et à mesure que l'on se rapproche du centre.

A Succession de couches concentriques dont l'obliquité est croisée lorsque l'on passe d'une couche à sa voisine.

A

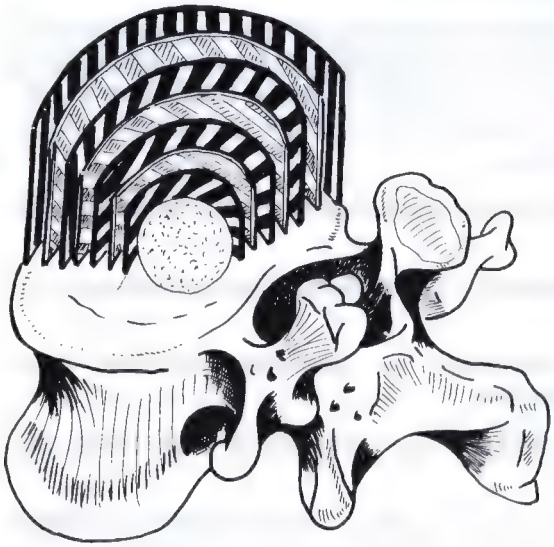

Annulus fibrosus.

II — LE NUCLEUS PULPOSUS

Il est gélatineux ou pulpeux et représenté par une masse ovoïde, aplatie de haut en bas, allongée transversalement, incluse dans la partie centrale de l'anneau fibreux.

La situation du nucleus pulposus est variable selon le niveau vertébral considéré. Le plus souvent, il est excentré et se trouve exceptionnellement en position centrale. Il est plus près du bord postérieur que du bord antérieur du corps vertébral. Il est plus développé dans les régions cervicale et lombaire que dans la région dorsale.

Chez l'enfant, il est très développé, de couleur blanchâtre et de consistance molle, presque gélatineuse.

Chez le vieillard, il est plus petit que chez l'adulte, de couleur jaunâtre, de consistance plus dure et quelque peu friable.

Le nucleus pulposus est inextensible, incompressible, mais déformable et très fortement hygrométrique ; placé dans l'eau, il double de volume. À l'air libre, il se dessèche très vite et devient dur et jaunâtre.

Sa teneur en H_2O diminue avec l'âge.

- Nouveau-né : 85 %
- Adulte de 35 ans : 70 %
- Vieillard de 80 ans : 68 % et moins.

En ce qui concerne la cavité ou fente articulaire du nucleus pulposus :

— Chez l'adolescent et l'adulte

Il se produit une liquéfaction partielle de sa partie centrale ; on voit s'ébaucher une cavité centrale à l'intérieur du noyau, visible à partir de l'âge de 7 ans et plus apparent au niveau de la région lombaire que partout ailleurs. Cette cavité est née des diverticules :

- un prolongement antérieur qui peut atteindre l'anneau fibreux ;
- un prolongement postérieur qui peut, dans certains cas, atteindre le ligament vertébral commun postérieur.

LE NUCLEUS ASSIMILÉ À UNE ROTULE

(I. A. KAPANDJI)

Entre les deux plateaux vertébraux, le nucleus pulposus se comporte comme une bille intercalée entre deux plans.

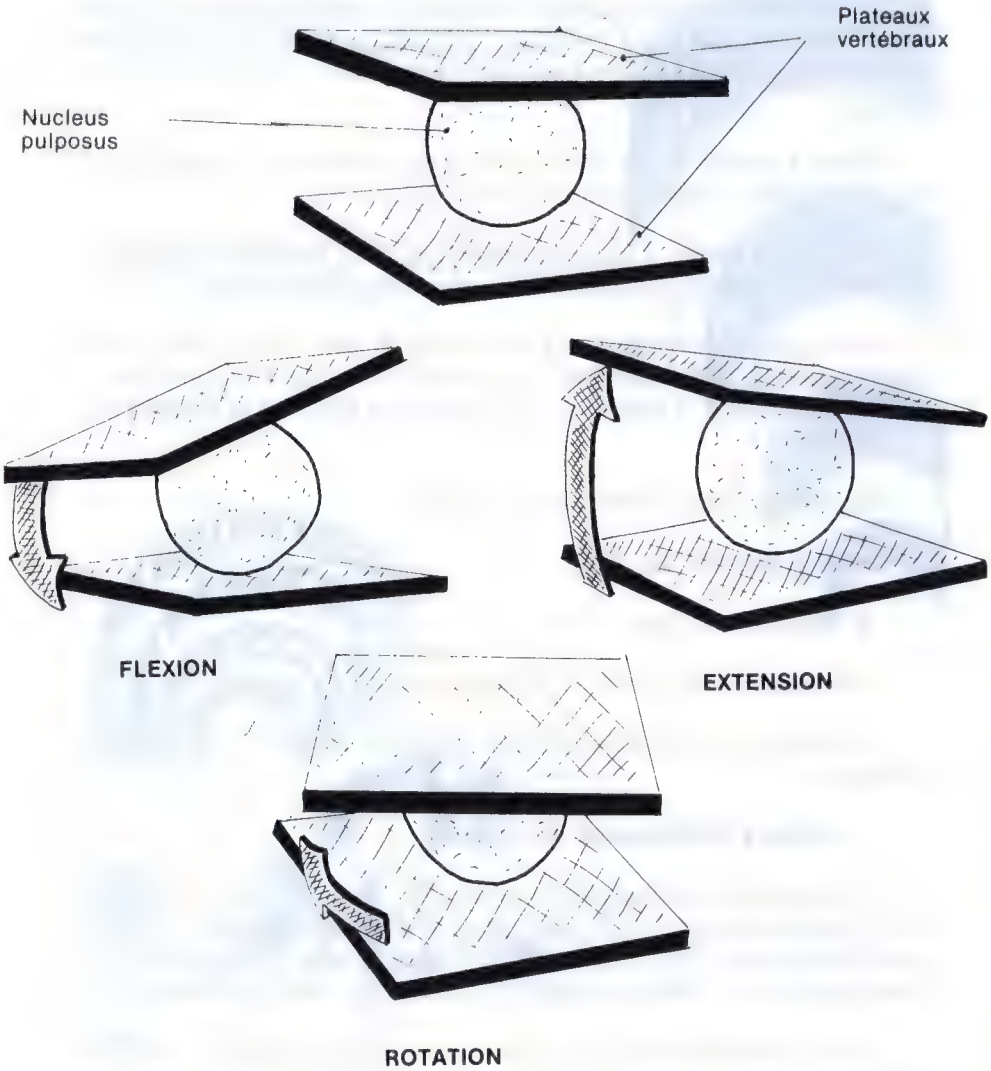

Ces prolongements et plus spécialement le prolongement postérieur constituent un point faible dans le disque, véritable amorce à la hernie du nucleus pulposus.

— Chez l'adulte et le vieillard

Les parois de cette cavité sont revêtues de fines concressions calcaires.

La vascularisation du disque inter-vertébral est différente suivant l'âge du sujet :

— Chez l'enfant et l'adolescent

Le disque inter-vertébral reçoit ses vaisseaux de la partie centrale de la surface criblée ; disposition qui explique, chez eux, les altérations du disque inter-vertébral où courent des affections du corps vertébral (mal de POTT).

Le disque inter-vertébral est richement vascularisé pendant l'adolescence mais ses vaisseaux se mettent en régression à partir de l'âge de 13 ans et cette régressione devient totale à la fin de la croissance.

— Chez l'adulte

Les disques inter-vertébraux sont dépourvus de vaisseaux propres. Leur nutrition est assurée par les zones criblées, par diffusion à travers le cartilage de revêtement de cette surface. Cette nutrition précaire explique la fréquence des altérations de la dégénérescence rapide du disque inter-vertébral avec l'âge et aussi de certains désordes pathologiques (hernie discale).

— Chez le vieillard

Le disque inter-vertébral perd de son élasticité. On peut assez souvent observer une véritable sénilité précoce du disque inter-vertébral dont les premières manifestations peuvent apparaître entre 30 et 35 ans. Le nucleus pulposus se rétracte et se sépare de l'anneau fibreux, comme une noisette desséchée de sa coquille. Après 40 ans, il est souvent sec, amorphe et friable. Vers 50 ans, il prend une coloration gris-jaunâtre, traduisant par là, des foyers de dégénérescence.

La calcification du nucleus pulposus n'est pas exceptionnelle chez le vieillard. Elle est inconnue au niveau de la colonne cervicale, rare au niveau de la colonne lombaire et fréquente au niveau de la région dorsale inférieure. Son maximum de fréquence est situé entre D 6 et D 11.

Radiologiquement, cette calcification se traduit par une ombre à contour ovalaire, plus ou moins régulier et d'aspect nuageux, entre deux corps vertébraux.

Pour certains, l'innervation du disque inter-vertébral n'existe pas. Pour d'autres, SAPPEY, HOVELAQUE, l'innervation est fournie par le nerf sinu-vertébral de LUSCHKA qui fournit des filets nerveux à la portion périphérique des disques.

Du nerf sinu-vertébral de LUSCHKA se détachent un filet descendant (le nerf de ROOFE) qui innerve le ou les disques sous-jacents. Cette disposition est surtout très nette au niveau des vertèbres dorsales inférieures et des vertèbres lombaires. Cette version a été acceptée par S. de SEZE.

Le nucleus pulposus est amortisseur et répartiteur des pressions ; rôles qu'il partage avec son anneau fibreux, car le disque forme un tout anatomo-physiologique.

Il est déformable, élastique, incompressible, bien que ses mouvements dépendent de l'état hygrométrique du nucleus pulposus.

Pour PATURET, les déformations ostéophytiques sont dues aux pressions du nucleus pulposus qui distend les parties les plus externes de l'anneau fibreux et, par suite, tiraille, d'une façon continue, sur ses insertions périphériques (bords marginaux).

Le nucleus pulposus fait effet de « coussin d'eau » dans les pressions et de « rotule et de pivot » dans les mouvements de rotation.

Le nucleus pulposus se déplace en sens inverse des mouvements : dans la flexion, par exemple, le disque glisse très légèrement vers l'arrière.

L'anneau fibreux joue le rôle de « frein » dans tous les mouvements.

EFFORTS DE COMPRESSION SUR LE DISQUE

(I. A. KAPANDJI)

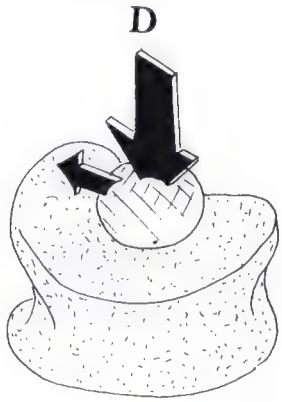

D Le nucléus agit comme répartiteur de pression dans le sens horizontal, sur l'annulus.

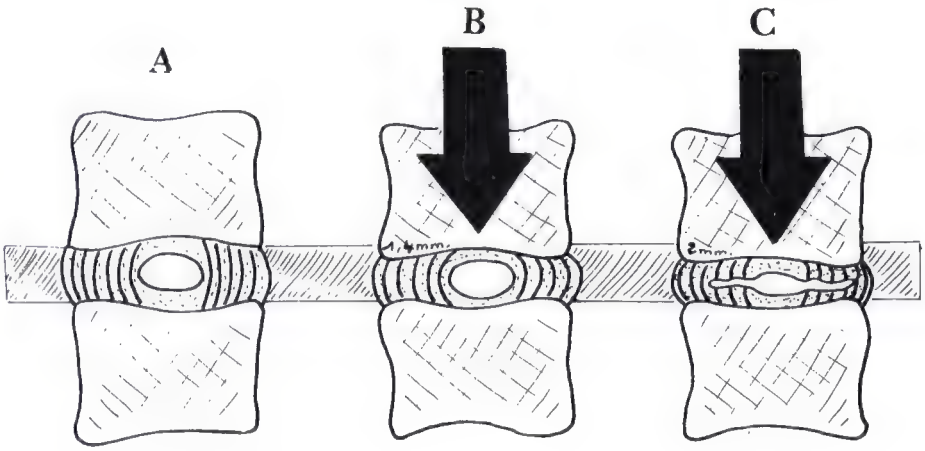

A Disque sain au repos.

B Disque sain sous la charge.

C Disque lésé sous la charge.

CHAPITRE V

LE SYSTÈME NERVEUX AUTONOME

I — ANATOMIE DU SYSTÈME NERVEUX AUTONOME

Le système nerveux autonome peut se classer anatomiquement, en :

- Système nerveux autonome crânien
- Système nerveux autonome dorso-lombaire
- Système nerveux autonome sacré.

La connaissance de l'anatomie et des relations existant entre les fibres préganglionnaires et post-ganglionnaires de ces deux systèmes est de grande importance pour la compréhension des lésions ostéopathiques et des techniques ostéopathiques d'inhibition et de stimulation.

L'étude très détaillée du système nerveux autonome qui va suivre est traduite de l'œuvre remarquable de Frank H. NETTER M.D. et d'Albert KUNTS M.D., professeur d'anatomie à l'Université de Saint-Louis, dans le Missouri, avec l'accord spécifique des Laboratoires CIBA-GEIGY BALE et celle du Docteur Frank H. NETTER à qui nous exprimons toute notre gratitude.

A — TOPOGRAPHIE GÉNÉRALE

Le système nerveux autonome comprend tous les nerfs efférents à travers lesquels les viscères sont innervés. Le système cardio-vasculaire, les glandes, les muscles involontaires tels que les muscles intrinsèques des yeux et les muscles en relation avec les follicules pileux, sont inclus dans cette énumération.

Le système nerveux autonome inclut toutes les cellules nerveuses ou neurones situés à l'extérieur de la moelle épinière et du tronc cérébral, à quelques exceptions près. Ces exceptions sont représentées par les neurones associés aux racines sensorielles des nerfs rachidiens et crâniens, les organes des sens particuliers, les neurones efférents situés dans la moelle épinière et le tronc cérébral. Ils envoient leurs axones vers la périphérie afin d'établir des contacts anatomiques et fonctionnels avec les neurones autonomes environnants.

Dans la moelle épinière et le tronc cérébral, les neurones sont préganglionnaires. Les neurones périphériques sont appelés « neurones ganglionnaires autonomes » ou « ganglions nerveux ».

Les voies qui relient le système nerveux central aux viscères sont constituées de neurones préganglionnaires et ganglionnaires.

Les cytoplasmes des neurones ganglionnaires sont assemblés en agrégats connus sous le nom de « ganglions autonomes ». Quelques-uns de ces ganglions sont organisés en « cordes longitudinales » : les troncs sympathiques. D'autres, sont situés dans les zones viscérales thoracique, abdominale et pelvienne. D'autres encore se trouvent dans la tête.

Les troncs sympathiques vont de la base du crâne jusqu'au coccyx. À l'exception de la région cervicale, et, en règle générale, les ganglions de chaque tronc sympathique ont une disposition segmentaire. Les parties inter-ganglionnaires de chaque tronc sympathique sont essentiellement formées de fibres nerveuses qui s'étendent longitudinalement.

Dans la région cervicale, le tronc sympathique se situe en avant des apophyses transverses et en arrière des artères carotides.

Dans le thorax, le tronc sympathique est disposé en avant du col des côtes. Au niveau de D 12, il change de direction pour épouser la face latérale des corps vertébraux. De L 1 au sacrum, il longe le bord interne du psoas.

Dans la région pelvienne, il épouse la face antérieure du sacrum pour se terminer au niveau du ganglion coccygien, commun aux deux troncs sympathiques.

Chaque tronc sympathique est en relation, par un ensemble de fibres nerveuses ou rameaux communicants, avec les nerfs rachidiens situés du même côté.

Dans les segments lombaire et thoracique, les rameaux communicants sont représentés par les axones des neurones préganglionnaires, qui rejoignent le tronc sympathique par les axones des neurones ganglionnaires se rendant aux nerfs rachidiens, et par les fibres nerveuses rachidiennes afférentes qui traversent les troncs sympathiques.

Dans d'autres segments, les rameaux communicants ne sont pas représentés par les axones des neurones préganglionnaires ou par des fibres préganglionnaires.

Certains ganglions autonomes sont situés dans les parois viscérales. D'autres, se logent dans les plexus nerveux, en liaison étroite avec les viscères. Ces plexus sont reliés aux troncs sympathiques par des nerfs. Ces nerfs sont constitués de fibres provenant des ganglions du tronc sympathique et par des fibres nerveuses rachidiennes qui traversent ces ganglions.

Les nerfs pelviens transportent les fibres nerveuses rachidiennes sacrées dans les plexus, en relation étroite avec les viscères pelviens, sans pour autant traverser les troncs sympathiques.

Les ganglions autonomes de la tête sont reliés au tronc cérébral par des fibres nerveuses crâniennes. Les fibres issues du tronc sympathique cervical se dirigent également vers la tête.

Par l'intermédiaire des nerfs pneumogastriques, les fibres nerveuses crâniennes se dirigent vers les plexus, en relation intime avec les viscères abdominaux et thoraciques.

Les tissus du corps, ayant besoin d'une innervation autonome, sont alimentés par des fibres nerveuses provenant des ganglions

nerveux autonomes. Ces ganglions nerveux sont essentiellement « activés » par les impulsions reçues par les neurones préganglionnaires. Le contact de l'axone d'un neurone préganglionnaire avec une dendrite ou le corps cellulaire d'un autre neurone (ganglion nerveux), et à travers lesquels les impulsions nerveuses sont transmises, s'appelle une synapse.

Un seul neurone préganglionnaire, par l'intermédiaire des branches terminales de son axone, peut établir des liaisons synaptiques avec plusieurs ganglions nerveux.

Un seul ganglion nerveux peut entretenir des liaisons synaptiques avec plusieurs neurones préganglionnaires.

Les neurones préganglionnaires se situent dans la moelle épinière et le tronc cérébral. Ceux de la moelle épinière se trouvent dans la partie latérale de la zone intermédiaire de la matière grise, à travers les segments thoraciques, L 1 et L 2 et dans les 2e, 3e et 4e segments sacrés. Ceux du tronc cérébral sont rassemblés en noyaux. Ils se localisent au niveau des racines nerveuses crâniennes d'où émergent les fibres préganglionnaires. Ces noyaux constituent des colonnes nucléaires efférentes viscérales, associées par deux dans le tronc cérébral. Chaque colonne comprend le noyau moteur du nerf pneumogastrique, les noyaux sialagogues et un groupe de neurones efférents viscéraux appelé le noyau d'EDINGER WESTPHAL. Celui-ci représente une partie du noyau du nerf moteur oculaire commun.

Les neurones préganglionnaires étant limités à certains niveaux segmentaires de la moelle épinière et du tronc cérébral, certains nerfs rachidiens et crâniens ne possèdent aucune fibre nerveuse autonome préganglionnaire.

Les fibres préganglionnaires se trouvent :

- dans les 3e, 7e, 9e, 10e et 11e nerfs crâniens,
- dans tous les nerfs thoraciques,
- dans les 1er et 2e nerfs lombaires,
- dans les 2e, 3e et 4e nerfs rachidiens sacrés.

Le système nerveux autonome comprend par conséquent :

- une division crânienne,
- une division thoraco-lombaire et
- une division sacrée.

Les fibres préganglionnaires qui sortent de la moelle épinière au niveau des nerfs thoraciques et des deux premiers nerfs lombaires, traversent les racines abdominales et le rameau communicant blanc de ces nerfs et rejoignent le tronc sympathique.

Les fibres destinées à l'innervation des structures périphériques et des viscères thoraciques, se terminent dans les ganglions du tronc sympathique. Celles devant innerver les viscères pelviens et abdominaux, traversent le tronc sympathique sans organiser de liaisons synaptiques et s'étendent, parles nerfs splanchniques, jusqu'aux ganglions proches des viscères abdominaux et pelviens.

Les fibres préganglionnaires qui sortent du tronc cérébral par l'intermédiaire des nerfs crâniens et de la moelle épinière, par l'intermédiaire des nerfs sacrés, ne rejoignent pas le tronc sympathique mais s'étendent, par les rameaux de leurs nerfs respectifs, dans les ganglions, au sein desquels ils organisent des liaisons synaptiques.

À partir des ganglions du tronc sympathique et des autres ganglions dans lesquels les fibres préganglionnaires des nerfs thoraciques et lombaires se terminent, les fibres post-ganglionnaires sont distribuées à toutes les autres parties du corps.

Les neurones préganglionnaires thoraco-lombaires et tous les neurones ganglionnaires avec lesquels ils établissent des liaisons synaptiques, constituent la division sympathique du système nerveux autonome.

Les neurones préganglionnaires sacrés et crâniens avec lesquels ils établissent des liaisons synaptiques, représentent la division parasympathique.

Les nerfs parasympathiques ont une diffusion plus restreinte que les nerfs sympathiques. Ils se limitent essentiellement aux viscères pelviens, abdominaux et thoraciques, aux muscles lisses et aux glandes de la région céphalique.

Certains tissus, à l'innervation autonome, sont alimentés à la fois, par des nerfs sympathiques et parasympathiques. D'autres ne sont innervés que par des nerfs sympathiques.

TOPOGRAPHIE DU SYSTÈME NERVEUX SYMPATHIQUE

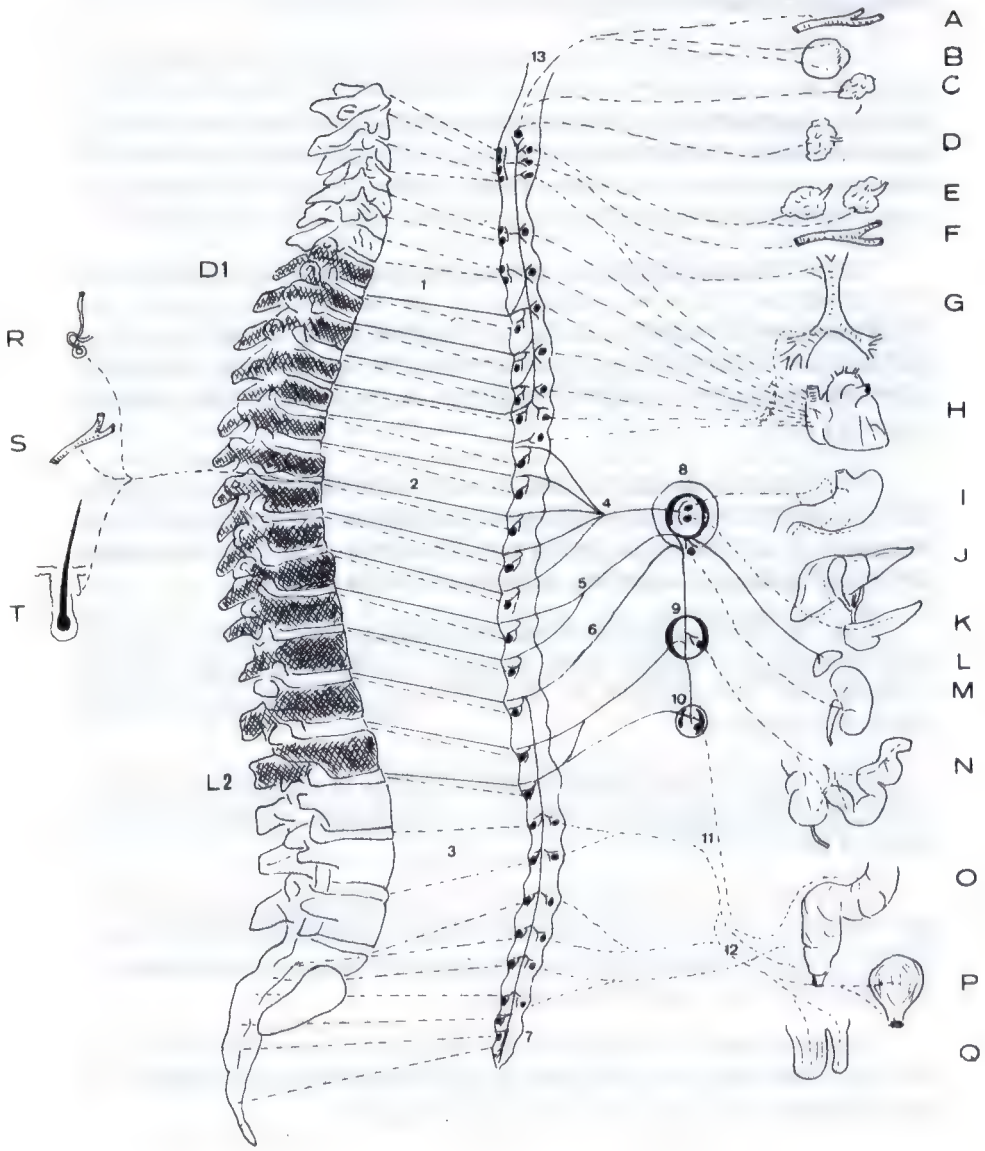

------- Fibres sympathiques post-ganglionnaires.
——— Fibres sympathiques pré-ganglionnaires.

P. SOUGY d'après R. COLLIN - 1947

TOPOGRAPHIE DU SYSTÈME NERVEUX SYMPATHIQUE

A – Vaisseaux intra-crâniens
B – Œil
C – Glande lacrymale
D – Glande parotide
E – Glandes sous-maxilaire et sublinguale
F – Vaisseaux crâniens périphériques
G – Larynx, Trachée, Bronches et poumons
H – Cœur
I – Estomac
J – Foie, vésicule biliaire et canaux biliaires
K – Pancréas
L – Glande surrénale
M – Rein
N – Intestins
O – Sigmoïde
P – Vessie
Q – Organes génitaux externes
R – Glande sudoripare
S – Vaisseaux périphériques
T – Follicules pileux

1 – Rameaux communicants gris
2 – Rameaux communicants blancs et gris
3 – Rameaux communicants gris
4 – Grand nerf splanchnique
5 – Nerf splanchnique inférieur
6 – Dernier nerf splanchnique
7 – Chaîne sympathique
8 – Ganglion prévertébral cœliaque
9 – Ganglion prévertébral mésentérique supérieur
10 – Ganglion prévertébral mésentérique inférieur
11 – Plexus hypogastrique
12 – Plexus pelvins
13 – Ganglions paravertébraux

TOPOGRAPIE DU SYSTÈME NERVEUX PARASYMPATHIQUE

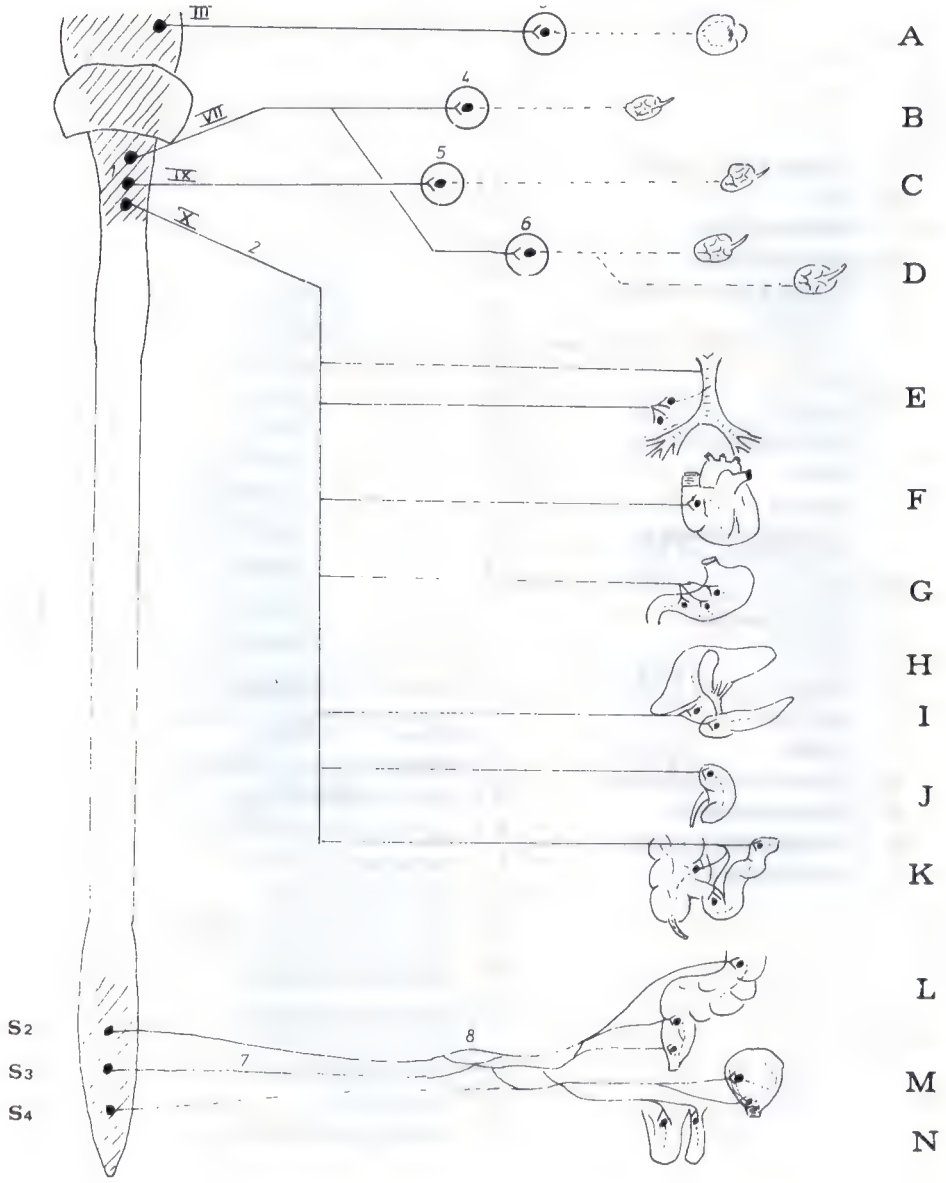

——— Fibres parasympathiques pré-ganglionnaires

– – – – Fibres parasympathiques post-ganglionnaires

P. SOUGY d'après R. COLLIN - 1947

TOPOGRAPHIE DU SYSTÈME NERVEUX PARASYMPATHIQUE

III – Nerf moteur oculaire commun
VII – Corde du tympan (nerf facial)
IX – Nerf glosso-pharyngien
X – Nerf vague ou pneumogastrique

A – Œil
B – Glande lacrymale
C – Glance parotide
D – Glandes sous-maxillaire et sublinguale
E – Larynx \ Trachée \ Bronches et poumons
F – Cœur
G – Estomac
H – Foie, vésicule biliaire et canaux biliaires
I – Pancréas
J – Rein
K – Intestins
L – Sigmoïde
M – Vessie
N – Organes génitaux externes

1 – Moelle
2 – Nerf vague ou pneumogastrique
3 – Ganglion ciliaire
4 – Ganglion sphéno-palatin
5 – Ganglion optique ou d'ARNOLD
6 – Ganglion sous-maxillaire
7 – Nerfs pelviens
8 – Plexus pelvien

B — RÉSEAUX RÉFLEXES AUTONOMES

Le système nerveux autonome tel qu'il a été illustré précédemment, ne met pas en évidence les éléments nerveux qui conduisent les impulsions au système nerveux central.

Les neurones afférents qui véhiculent les impulsions, des organes viscéraux à la moelle épinière et au tronc cérébral, représentent les composants afférents viscéraux des nerfs crâniens et rachidiens.

Les corps cellulaires de ces neurones, comme ceux des neurones afférents somatiques, sont situés dans les ganglions en relation avec la racine sensorielle de chaque nerf respectif.

Les fibres nerveuses afférentes viscérales traversent généralement les ganglions autonomes sans synapse. Elles pénètrent dans la moelle épinière et le tronc cérébral avec les fibres afférentes somatiques des mêmes nerfs.

Les fibres nerveuses afférentes, somatiques et viscérales, organisent toutes deux, des liaisons réflexes avec les neurones autonomes préganglionnaires, dans la moelle épinière et le tronc cérébral. Cependant, si, par leur fonction, elles sont en relation avec les nerfs autonomes, elles n'en font pas, pour autant, anatomiquement partie.

La majeure partie de la régulation neurale des fonctions viscérales s'effectue par des mécanismes réflexes dont la liaison centrale se situe dans la moelle épinière et le tronc cérébral.

L'arc réflexe autonome le plus simple comprend :

- un conducteur afférent représenté par un neurone afférent somatique ou viscéral ;
- un mécanisme de liaison situé dans le système nerveux central
- et une chaîne conductrice efférente constituée par un neurone ganglionnaire et un neurone préganglionnaire.

1er cas : arc réflexe autonome

la structure renferme deux neurones ;

2e cas : arc réflexe somatique

la structure n'en comprend qu'un seul.

Dans les deux cas, la transmission de l'impulsion, de l'afférent à l'efférent, met en jeu un ou plusieurs neurones intercalaires.

La partie de l'arc réflexe, située à l'intérieur du système nerveux central, peut se limiter à un seul segment ou inclure plusieurs segments.

Quelques neurones préganglionnaires se terminent dans un seul ganglion. D'autres, établissent des synapses dans plusieurs ganglions.

À l'intérieur du tronc cérébral existent certains mécanismes réflexes et de corrélation se rapportant aux fonctions autonomes. Ces mécanismes comprennent des agrégats de neurones situés dans le bulbe rachidien, tels que les centres vaso-moteur et respiratoire, le centre du métabolisme des glucides, d'autres centres encore et la majeure partie de l'hypothalamus.

Les impulsions émanant du cortex cérébral exercent aussi une influence régulatrice sur les fonctions autonomes.

Les impulsions provenant des viscères sont transmises aux centres autonomes supérieurs par des réseaux, dans la moelle épinière et le tronc cérébral, constitués de petits neurones et de nombreuses synapses. Les impulsions afférentes somatiques les atteignent par des réseaux conducteurs somatiques ascendants et à travers certaines fibres. Celles-ci s'étendent dans l'hypothalamus à partir du noyau céphalique dans lequel se terminent les systèmes conducteurs sensoriels issus de la moelle épinière et du tronc cérébral.

Les impulsions provenant des centres autonomes supérieurs sont essentiellement transmises vers le bas par des réseaux formés de petits neurones et de nombreux relais synaptiques.

Les faisceaux réticulo-rachidiens, constitués de fibres longues, sont en partie reliés aux nerfs autonomes.

Les impulsions, issues des centres autonomes supérieurs et transmises vers le bas, se destinent, à la fois, aux neurones efférents somatiques et aux neurones autonomes préganglionnaires.

Les impulsions provenant du cortex cérébral exercent essentiellement leur influence sur les fonctions autonomes à travers l'hypothalamus et les autres centres autonomes du tronc cérébral.

C — NERFS CHOLINERGIQUES ET ADRÉNERGIQUES

La stimulation des ganglions nerveux autonomes ou de leurs axones libère des substances chimiques. Celles-ci jouent un rôle essentiel dans la transmission des impulsions nerveuses des fibres nerveuses aux tissus effecteurs.

Par suite de la stimulation des ganglions nerveux sympathiques ou des fibres post-ganglionnaires sympathiques, la substance communément libérée, aux fonctions neuro-effectrices, possède les propriétés de l'acétylcholine. On appelle cette substance la **sympathine**.

Par suite de la stimulation des ganglions nerveux parasympathiques ou des fibres post-ganglionnaires parasympathiques, la substance communément libérée, aux fonctions neuro-effectrices, possède les propriétés de l'acétylcholine. On appelle cette substance : la **parasympathine**.

La stimulation de **certains** ganglions nerveux sympathiques ne produit pas une libération de sympathie mais celle d'une substance proche de la parasympathine.

La stimulation de **certains** ganglions nerveux parasympathiques n'entraîne pas une libération de parasympathine mais celle d'une substance proche de la sympathine.

Ces faits démontrent clairement que, ni les ganglions nerveux sympathiques, ni les ganglions nerveux parasympathiques n'appartiennent à des catégories fonctionnelles uniques.

Par conséquent, les cellules libérant une substance semblable à l'adrénaline, lors de la stimulation, seront appelées **adrénergiques** et les cellules libérant une substance semblable à l'acétylcholine, lors de la stimulation, seront appelées **cholinergiques**.

Cette classification est plus significative que celle qui reposerait sur les relations anatomiques des ganglions nerveux autonomes et des fibres nerveuses.

La stimulation des neurones préganglionnaires libère, par les fonctions synaptiques à l'intérieur des ganglions, une substance chimique possédant les propriétés de l'acétylcholine. Celle-ci joue très probablement un rôle essentiel dans la transmission des impulsions des fibres préganglionnaires aux ganglions nerveux.

NERFS CHOLINERGIQUES ET ADRÉNERGIQUES

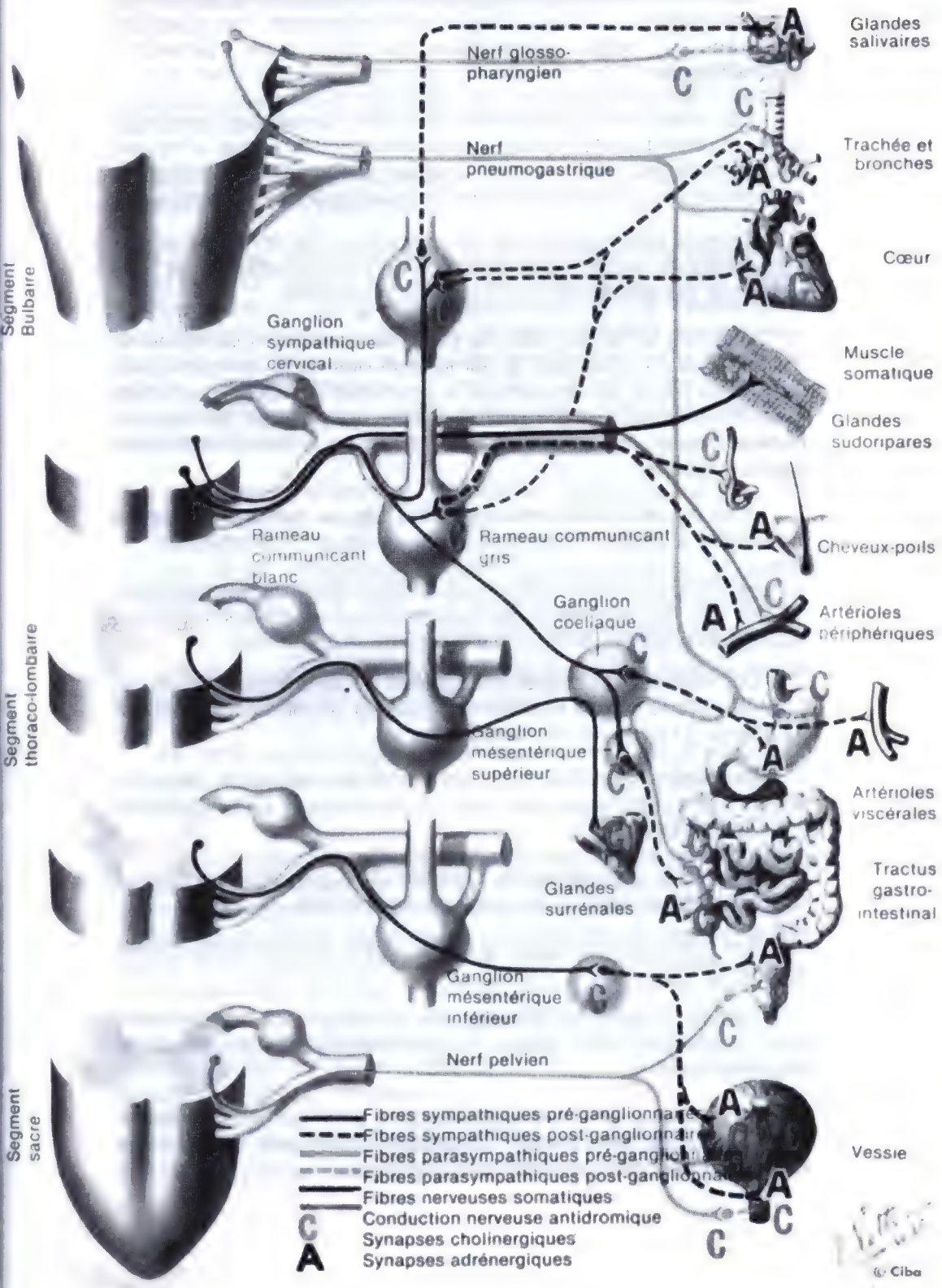

Les impulsions transmises par les fibres nerveuses adrénergiques entraînent, au niveau des organes effecteurs, des réactions opposées à celles engendrées par les fibres nerveuses cholinergiques.

Par exemple, la stimulation des nerfs cardiaques sympathiques, adrénergiques, produit une accélération cardiaque, alors que la stimulation des nerfs cardiaques parasympathiques, cholinergiques, se caractérise par un ralentissement cardiaque.

Dans la majorité des cas, la stimulation des fibres nerveuses adrénergiques entraîne une excitation de l'organe effecteur et celle des fibres nerveuses cholinergiques, une inhibition.

Dans certains cas, comme celui des nerfs sympathiques de l'appareil gastro-intestinal, la stimulation des nerfs sympathiques, en grande partie adrénergiques, a pour effet de ralentir la motilité gastro-intestinale. Celle des nerfs parasympathiques, en majorité cholinergiques, accélère la motilité et majore le tonus musculaire gastro-intestinal.

Très souvent, des nerfs sympathiques ou parasympathiques possèdent à la fois des fibres adrénergiques et cholinergiques.

Certains organes ou tissus, la plupart des vaisseaux sanguins, les glandes sudoripares et le muscle lisse de la paupière interne, ont une innervation autonome strictement sympathique.

Les nerfs sympathiques en question peuvent inclure des fibres à la fois adrénergiques et cholinergiques ou des fibres appartenant à l'une ou à l'autre de ces catégories.

En général, les fibres qui alimentent les vaisseaux sanguins peuvent être adrénergiques, vaso-constrictrices et cholinergiques, vaso-dilatatrices.

Les nerfs sympathiques destinés aux glandes sudoripares sont, à quelques exceptions près, cholinergiques.

Les nerfs sympathiques qui se rendent à la paupière interne sont adrénergiques.

Le tissu chromaffin de la moelle surrénale reçoit directement son innervation des fibres préganglionnaires sympathiques, cholinergiques.

La présence de fibres adrénergiques dans les nerfs parasympathiques, semble moins fréquente que celle des fibres cholinergiques, dans les nerfs sympathiques.

D — LE NERF VAGUE OU PNEUMOGASTRIQUE

Le nerfs pneumogastrique comprend des fibres efférentes viscérales, spéciales et générales, et des fibres afférentes somatiques et viscérales.

Il se détache du bulbe rachidien par 8 ou 10 petites racines et traverse le trou déchiré postérieur.

Les fibres efférentes viscérales générales proviennent du noyau moteur dorsal du nerf pneumogastrique. Ces fibres parasympathiques sont préganglionnaires et se destinent à l'appareil respiratoire, au pharynx, à l'œsophage et aux viscères abdominaux et thoraciques. Elles se terminent en petits ganglions proches des viscères ou à l'intérieur de ces derniers, par l'intermédiaire de synapses avec les ganglions nerveux parasympathiques.

Les fibres efférentes viscérales spéciales sont peu nombreuses et son en relation avec le noyau ambigu.

Les fibres afférentes viscérales pénètrent dans le bulbe rachidien et bifurquent dans le faisceau solitaire. Leurs branches terminales s'épuisent dans le noyau de ce faisceau.

Les fibres afférentes somatiques se terminent dans le noyau trijumeau et spinal.

Le nerfs pneumogastrique traverse le cou et le thorax pour pénétrer dans l'abdomen. Dans le cou, il est proche de la carotide.

Le nerf pneumogastrique droit traverse l'artère sous-clavière et descend latéralement le long de la trachée jusqu'aux poumons d'où il ressort pour se diriger vers le plexus pulmonaire postérieur. À partir de ce plexus, deux rameaux descendent le long de l'œsophage et se séparent pour former, avec les branches du nerf pneumogastrique gauche, le plexus œsophagien. Au niveau du bord inférieur de ce plexus, un seul rameau longe la face postérieure de l'œsophage pour pénétrer dans l'abdomen où il émet plusieurs branches qui se distribuent à l'estomac et à celles qui rejoignent le plexus cœliaque.

Le nerf pneumogastrique gauche pénètre dans le thorax entre l'artère sous-clavière gauche et l'artère carotide gauche. Il

LE NERF VAGUE OU PNEUMOGASTIRQUE

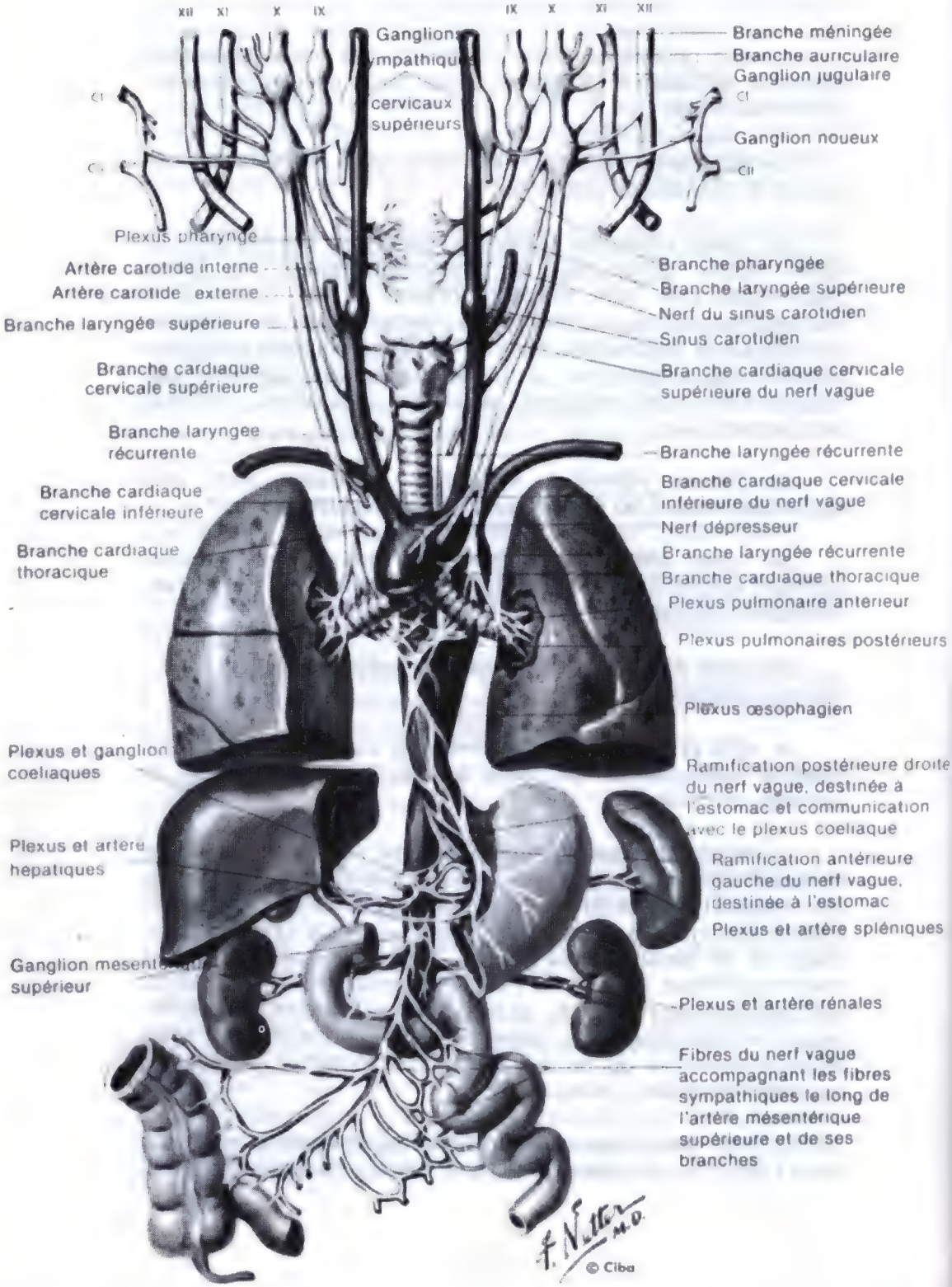

traverse ensuite la crosse de l'aorte, longe la face antérieure de l'œsophage, s'unit au nerf pneumogastrique droit, au niveau du plexus œsophagien pour rejoindre l'estomac. Quelques filaments, provenant de ses branches gastriques, pénètrent dans le petit épiploon ; d'autres, rejoignent le plexus hépatique.

Les ganglions jugulaires et noueux sont reliés au ganglion sympathique cervical supérieur par le rameau inter-communicant. Des rameaux relient le ganglions jugulaire aux nerfs accessoires : facial et glosso-pharingien. Le ganglion noueux est en relation avec le nerf grand hypoglosse et l'anse nerveuse entre les 1er et 2e nerfs cervicaux.

Dans la fosse jugulaire, le nerf pneumogastrique émet une branche auriculaire et une branche méningée.

Dans le cou, le nerf pneumogastrique libère une branche pharyngée, le nerf laryngé supérieur, le nerf récurrent et les branches cardiaques cervicales. Les branches cardiaques cervicales supérieures pénètrent dans le plexus cardiaque profond. La branche cardiaque cervicale inférieure du pneumogastrique droit, rejoint le plexus cardiaque profond ; celle du pneumogastrique gauche gagne le plexus cardiaque superficiel.

Dans le thorax, le nerf pneumogastrique donne naissance aux branches œsophagiennes, aux branches postéro-bronchiales et aux branches cardiaques et thoraciques. Les branches cardiaques, au nombre de deux ou trois, rejoignent les filaments des troncs sympathiques pour former le plexus pulmonaire antérieur.

Les branches postéro-bronchiales, plus nombreuses que les branches antérieures, se dirigent vers les filaments des 3e et 4e ganglions du tronc sympathique pour pénétrer dans le plexus pulmonaire postérieur. Les branches œsophagiennes se trouvent, tour à tour, au-dessus et au-dessous des branches bronchiales.

Dans l'abdomen, le nerf pneumogastrique donne naissance aux branches hépatiques, cœliaques et gastriques. Les branches gastriques du nerf pneumogastrique droit se distribuent à la partie postéro-inférieure de l'estomac ; celles du nerf pneumogastrique gauche sont destinées à la partie antéro-supérieure de l'estomac. Les branches cœliaques proviennent essentiellement du nerf pneumogastrique droit et rejoignent le plexus cœliaque. À partir de ce plexus, quelques fibres pneumogastriques se

rendent au pancréas, à la rate et à l'intestin. Les branches hépatiques sont surtout issues du nerf pneumogastrique gauche et rejoignent le plexus hépatique à travers lequel elles seront distribuées au système biliaire.

E — LE TRONC SYMPATHIQUE DANS LE THORAX

La portion thoracique du tronc sympathique est antérieure aux cols des côtes. Elle est recouverte par la plèvre et inclut dix ou onze ganglions.

Dans de nombreux cas, le premier ganglion thoracique s'associe au ganglion cervical inférieur pour former le ganglion étoilé ou ganglion cervico-thoracique.

Dans certains cas, d'autres ganglions thoraciques fusionnent.

Chaque ganglion du tronc sympathique thoracique est relié au nerf rachidien correspondant par un rameau communicant blanc et une racine sympathique.

Les rameaux communicants blancs sont formés de fibres afférentes viscérales et de fibres préganglionnaires, dérivées des nerfs rachidiens, qui rejoignent le tronc sympathique.

Les racines sympathiques sont constituées de fibres provenant des ganglions du tronc sympathique et rejoignant les nerfs rachidiens.

Le faisceau apparaît de couleur grise car les fibres ne sont pas myélinisées. Les fibres sympathiques ont été, par conséquent, dénommées : « rameau communicant gris ».

C'est parce que les fibres issues de la moelle épinière ne rejoignent le tronc sympathique que dans les segments thoraciques et les deux premiers segments lombaires que les rameaux communicants blancs sont limités aux nerfs rachidiens de ces régions.

Les fibres issues du tronc sympathique rejoignant tous les nerfs rachidiens, chaque nerf rachidien st, par conséquent, relié au tronc sympathique par une ou plusieurs racines sympathiques.

En général, le rameau communicant blanc provient du tronc nerveux distal pour se rendre à la racine sympathique. Dans certains cas, le rameau communicant blanc et la racine sympathique partagent la même gaine.

Un ganglion sympathique peut être relié à plusieurs nerfs rachidiens.

Certaines fibres préganglionnaires n'établissent des contacts synaptiques que dans le ganglion du tronc sympathique. D'autres, progressent longitudinalement dans le tronc sympathique pour

atteindre les ganglions du tronc sympathique et organiser des synapses. D'autres encore, utilisent les racines des nerfs splanchniques pour se rendre aux ganglions des plexus abdominaux et pelviens.

Les fibres qui rejoignent les nerfs rachidiens par leurs racines sympathiques se distribuent aux structures de la zone rachidienne correspondante, justiciables d'une innervation sympathique : vaisseaux sanguins, glandes sudoripares, muscles lisses. Certaines fibres se dirigent vers le centre, longent les racines des nerfs rachidiens et innervent, à l'intérieur du canal vertébral, les vaisseaux sanguins.

Au niveau des cinq ou six premiers segments thoraciques, les rameaux, issus du tronc sympathique, rejoignent le plexus aortique. D'autres rameaux se rendent au plexus cardiaques et pulmonaires.

Les nerfs splanchniques, à travers lesquels les viscères abdominaux et pelviens reçoivent leur innervation sympathique, émergent des segments lombaires et thoraciques du tronc sympathique et rejoignent les plexus abdominaux et pelviens.

Du 5e au 9e et 10e segments thoraciques, les rameaux, issus du tronc sympathique, s'unissent pour former le nerf splanchnique. Celui-ci traverse le médiastin, le diaphragme thoracique et rejoint le plexus cœliaque en relation avec l'artère de même nom.

Au niveau des 9e et 10e segments thoraciques, les rameaux issus du tronc sympathique, s'unissent pour former le nerf splanchnique inférieur. Celui-ci rejoint le plexus cœliaque et se termine dans le plexus aortico-rénal. Le nerf splanchnique le plus inférieur, lorsqu'il existe, dérive de la portion la plus caudale du tronc sympathique ou du nerf splanchnique inférieur et se termine dans le plexus rénal.

F — INNERVATION SYMPATHIQUE ET PARASYMPATHIQUE DU CŒUR

Le cœur est innervé par des fibres afférentes sympathiques et parasympathiques.

Le cœur comprend un plexus cardiaque superficiel et un plexus cardiaque profond.

Le plexus cardiaque superficiel se situe dans la concavité de la crosse aortique.

Le plexus cardiaque profond se loge en arrière de la crosse aortique, entre l'aorte et les veines pulmonaires.

Le plexus cardiaque profond est en relation avec le plexus cardiaque superficiel.

Les expansions, longeant les artères coronaires, figurent les plexus coronaires droit et gauche.

Le plexus cardiaque comprend de nombreux ganglions parasympathiques. Les fibres préganglionnaires qui relient ces ganglions au système nerveux central appartiennent aux nerfs pneumogastriques.

La plupart des ganglions cardiaques sont reliés aux parois auriculaires.

Le ganglion de WRISBERG est le plus volumineux. Il est situé dans la concavité de la crosse aortique.

Le système sympathique du cœur est représenté par les nerfs sympathiques thoraciques et par les nerfs sympathiques cervicaux, supérieur, moyen et inférieur.

Le nerf sympathique cervical supérieur provient du ganglion cervical supérieur et du tronc sympathique.

Le nerf sympathique cervical moyen émane du ganglion cervical moyen et inconstamment, du tronc sympathique.

Le nerf sympathique cervical inférieur est issu du ganglion stellaire ou cervical inférieur et du tronc sympathique.

Les nerfs sympathiques thoraciques sont en nombre variable. Ils proviennent des quatre ou cinq premiers segments thoraciques et, inconstamment, du sixième.

INNERVATION SYMPATHIQUE ET PARASYMPATHIQUE DU CŒUR

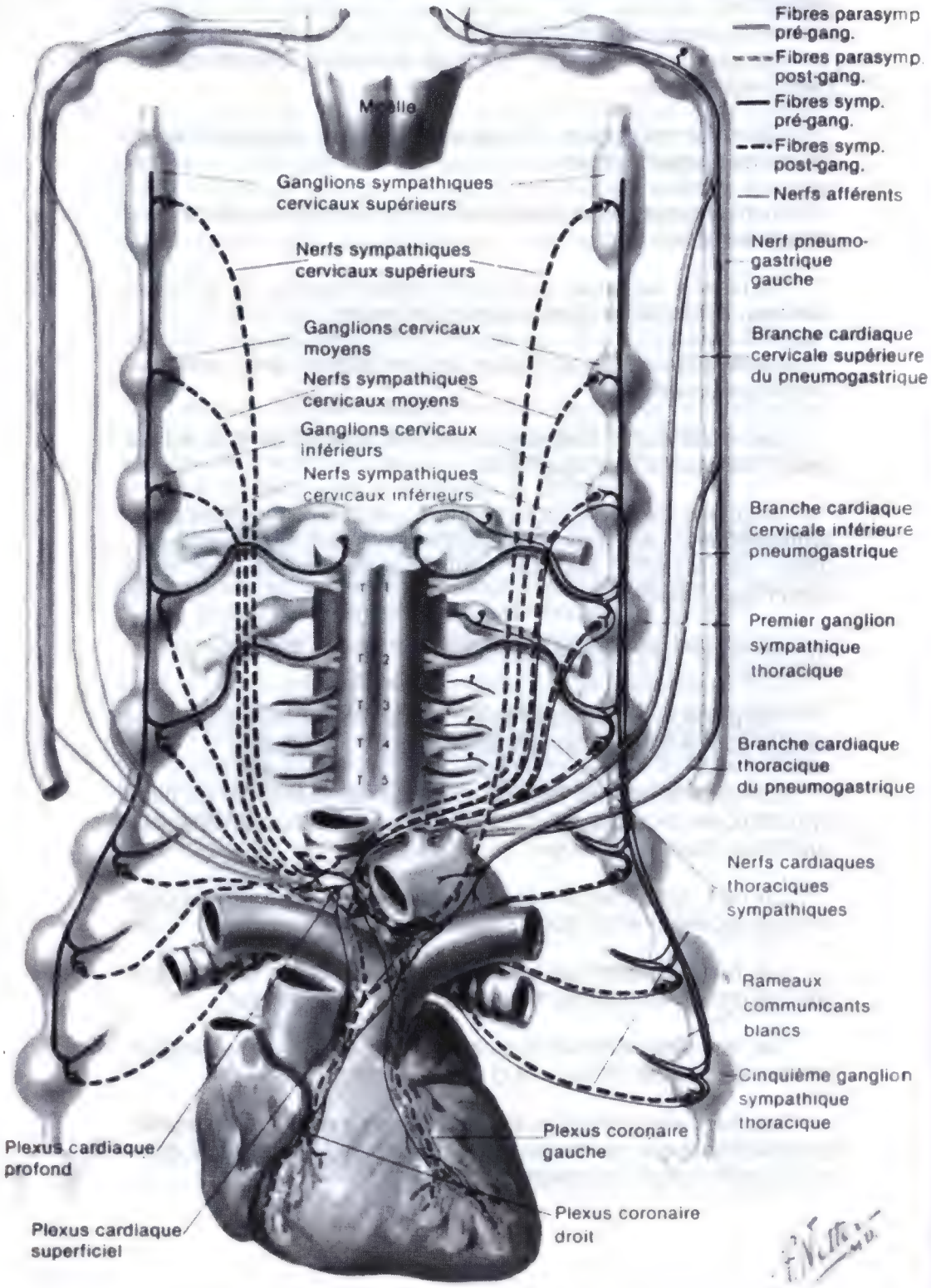

Le nerf cervical sympathique supérieur gauche rejoint le plexus cardiaque superficiel.

Tous les autres nerfs sympathiques rejoignent le plexus cardiaque profond.

Toutes les fibres nerveuses efférentes, qui vont du tronc sympathique au plexus cardiaque, prennent naissance dans les ganglions du tronc sympathique.

À l'exception des nerfs sympathiques cervicaux, moyens et supérieurs, l'ensemble des nerfs sympathiques destinés au cœur transmettent les impulsions sensorielles du cœur et des vaisseaux coronaires.

L'innervation parasympathique du cœur est représentée, de chaque côté, par les trois branches du nerf pneumogastrique.

À gauche, la branche cervicale inférieure rejoint le plexus cardiaque superficiel et toutes les autres branches, le plexus cardiaque profond.

Les fibres efférentes des branches du nerf pneumogastrique, destinées au cœur, sont des fibres parasympathiques préganglionnaires. Elles organisent des contacts synaptiques avec les ganglions cardiaques.

Les nerfs dépresseurs sont composés de fibres afférentes pneumogastriques reliées aux organes récepteurs, au niveau de l'aorte et de la paroi cardiaque adjacente.

G — INNERVATION SYMPATHIQUE DES VAISSEAUX

Les vaisseaux sanguins sont innervés par des nerfs efférents et afférents.

Les nerfs efférents sont représentés par des fibres essentiellement sympathiques, à la fois, vaso-constrictrices et vaso-dilatatrices.

Certaines zones vasculaires sont à la fois innervées par des fibres sympathiques et parasympathiques.

Les nerfs afférents proviennent des nerfs cérébro-spinaux.

Les gros vaisseaux sanguins, tels que l'aorte ou la veine cave, reçoivent leur innervation directement des troncs sympathiques.

Dans le thorax, ces vaisseaux sont en partie innervés par le plexus cardiaque.

Le plexus cardiaque innerve les vaisseaux coronaires.

Les plexus pulmonaires innervent les vaisseaux pulmonaires.

Le plexus aortique est réduit dans le thorax, plus important dans l'abdomen et se distribue aux branches aortiques.

Les vaisseaux qui accompagnent les viscères abdominaux sont innervés par les nerfs issus des plexus associés aux artères inter-mésentérique et cœliaque, et, plus particulièrement, parles plexus mésentérique inférieur et cœliaque.

C'est par les nerfs splanchniques que ces fibres sympathiques préganglionnaires atteignent ces plexus.

Les vaisseaux qui accompagnent les viscères pelviens sont innervés par les plexus pelvien, hypogastrique et mésentérique inférieur.

C'est par les plexus mésentérique inférieur et hypogastrique que ces fibres sympathiques préganglionnaires se rendent aux plexus pelviens.

Les vaisseaux de la tête et du cou reçoivent leur innervation directement des troncs sympathiques cervicaux. Les fibres préganglionnaires proviennent des 2e ou 3e nerfs thoraciques.

INNERVATION SYMPATHIQUE DES VAISSEAUX SANGUINS

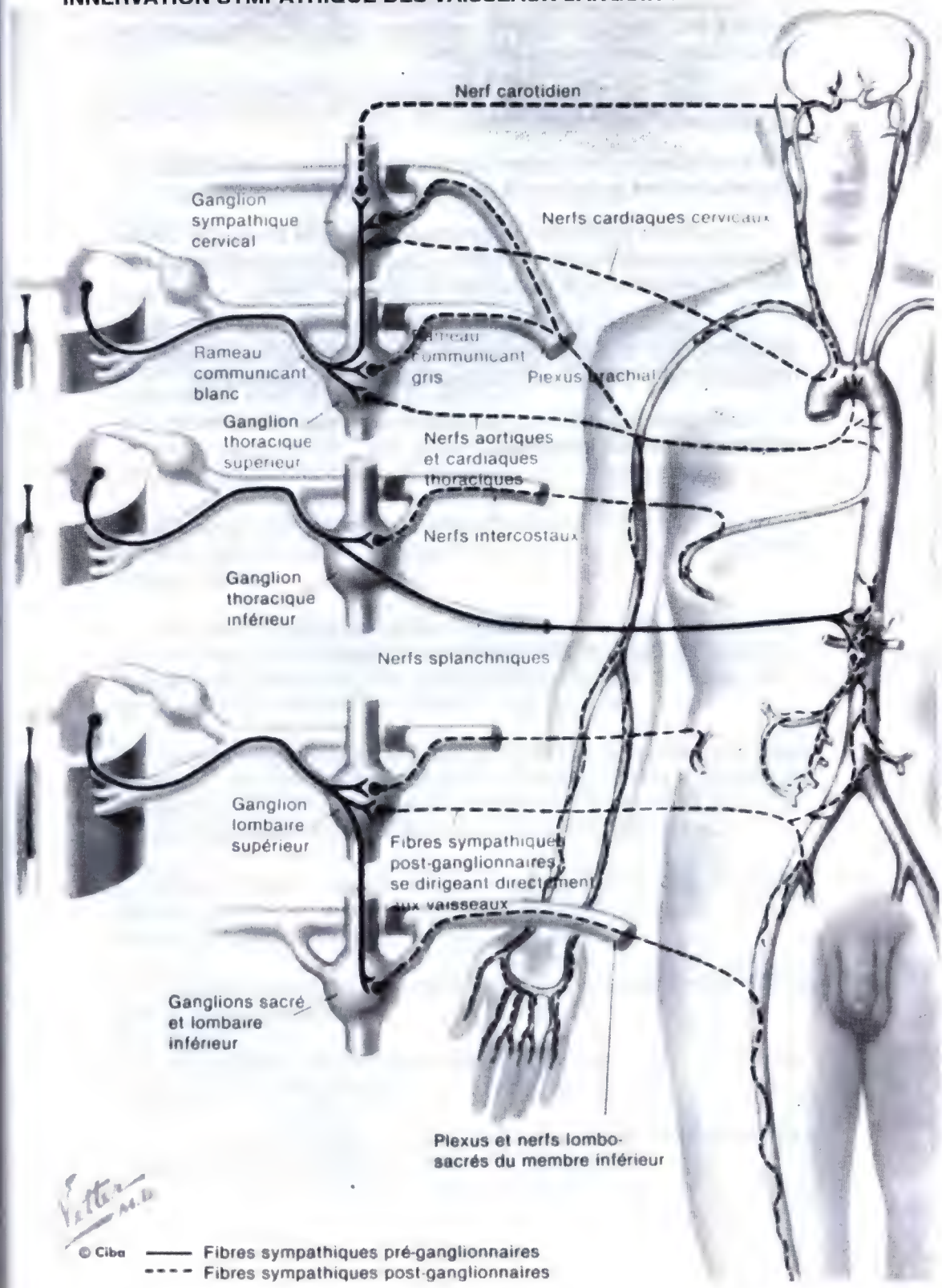

© Ciba

—— Fibres sympathiques pré-ganglionnaires
- - - - Fibres sympathiques post-ganglionnaires

La plus grande partie de l'innervation vasomotrice de la tête provient du ganglion cervical supérieur, par l'intermédiaire des plexus carotidiens externe et interne.

Le reste de l'innervation est fournie par la partie thoracique supérieure du tronc sympathique.

Les plexus de l'artère vertébrale reçoivent des fibres en provenance des ganglions du tronc sympathique cervical.

Les plexus vertébraux se poursuivent avec le plexus de l'artère basilaire qui pénètre dans le crâne. Ce plexus semble jouer un rôle dans l'innervation du lit vasculaire du tronc cérébral.

Les vaisseaux périphériques sont innervés par des fibres sympathiques, dérivées des ganglions du tronc sympathique, qui rejoignent les nerfs spinaux par leurs racines sympathiques.

Les fibres qui innervent les artères sont plus nombreuses que celles qui innervent les veines.

H — INNERVATION SYMPATHIQUE ET PARASYMPATHIQUE DE L'ESTOMAC

L'estomac reçoit son innervation des nerfs sympathiques et des nerfs pneumogastriques qui comprennent des nerfs afférents.

Dans le thorax, les deux nerfs pneumogastriques sont proches de l'œsophage et lui envoient des branches homolatérales et croisées.

Des communications peuvent se produire entre le pneumogastrique droite et le pneumogastrique gauche.

En règle générale, les branches du pneumogastrique gauche se destinent à la face antérieure de l'œsophage et celles du pneumogastrique droit, à sa face postérieure.

Les branches du nerf pneumogastrique et leurs rameaux communicants constituent un plexus autour de l'œsophage.

Chaque nerf pneumogastrique gagne l'estomac et donne souvent naissance à un rameau droit, à un rameau gauche et à un rameau médian.

Le pneumogastrique gauche se distribue à la face antérieure de l'estomac. Son rameau gauche se ramifie au fond de l'organe. Son rameau médian envoie des prolongements à la région pré-pylorique. Son rameau droit s'étend jusqu'au foie.

Le pneumogastrique droit se distribue à la face postérieure de l'estomac. Son rameau gauche envoie des expansions au cardia et à la petite courbure. Son rameau médian se ramifie dans la région pré-pylorique. Son rameau droit rejoint le plexus cœliaque.

Dans la région pré-pylorique, les expansions des rameaux médians de chacun des nerfs pneumogastriques pénètrent dans le ligament hépato-gastrique.

Les nerfs sympathiques de l'estomac proviennent essentiellement du plexus cœliaque.

Les fibres préganglionnaires atteignent les ganglions cœliaques par l'intermédiaire des nerfs splanchniques.

La majorité des fibres post-ganglionnaires accompagnent les artères jusqu'à l'estomac.

INNERVATION SYMPATHIQUE ET PARASYMPATHIQUE DE L'ESTOMAC

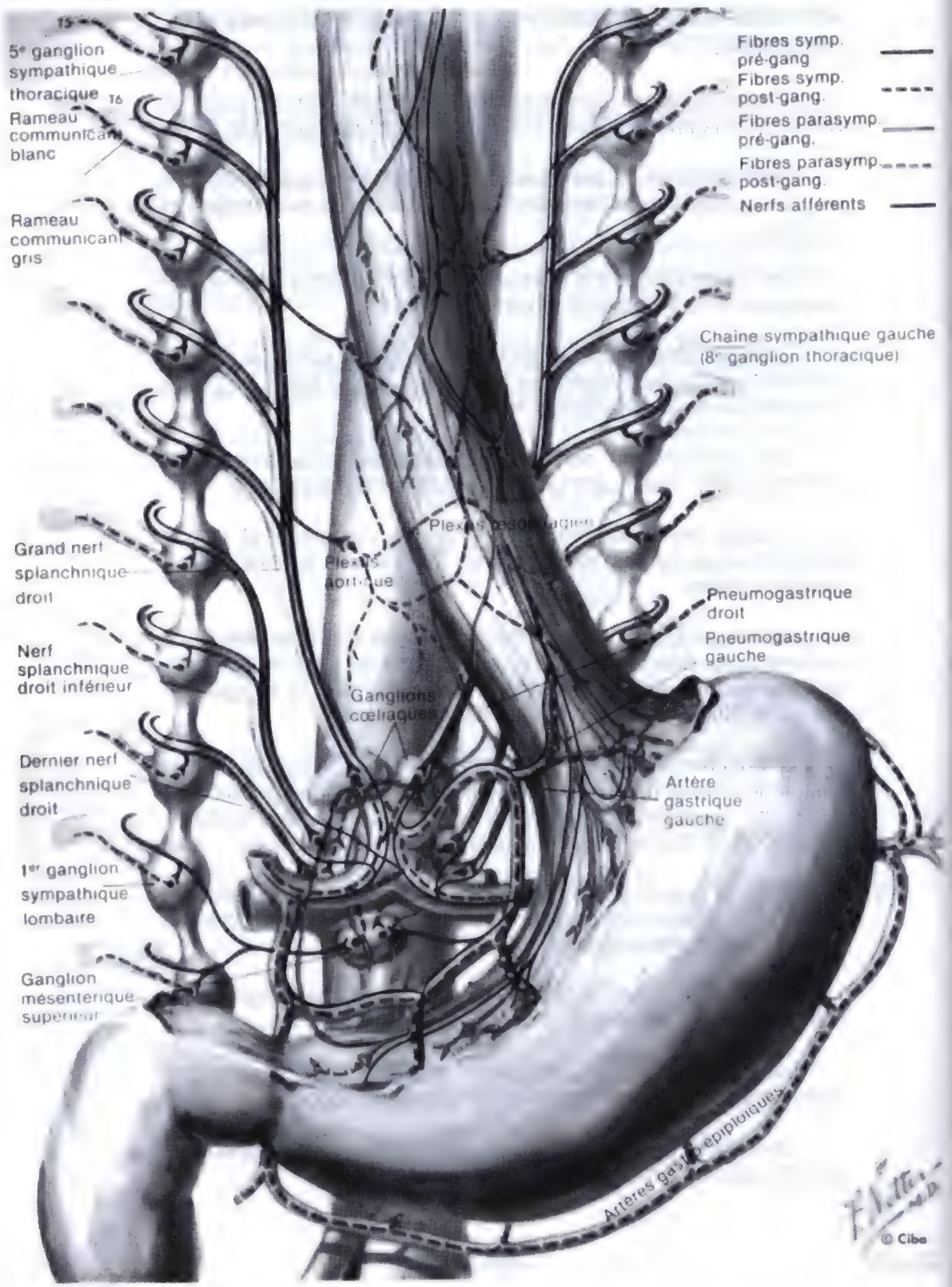

L'estomac reçoit également des fibres sympathiques en provenance :

- du plexus phrénique gauche,
- inconstamment, du plexus phrénique droit,
- du plexus gastrique gauche,
- et du plexus hépatique.

Certains rameaux grêles, émanant du tronc sympathique lombaire supérieur, rejoignent directement l'estomac.

En règle générale, les fibres sympathiques et pneumogastriques sont séparées et forment les nerfs hépato-gastriques qui restent parallèles l'un à l'autre. Cependant, au sein du ligament hépato-gastrique s'associent, parfois, des fibres pneumogastriques et sympathiques, dérivées du plexus cœliaque.

Le ganglions intra-mural de l'estomac ne reçoit des fibres préganglionnaires que par l'intermédiaire des nerfs pneumogastriques. Ces fibres sont destinées à la musculature gastrique et aux glandes de la muqueuse.

Les fibres sympathiques qui pénètrent dans la paroi gastrique peuvent traverser les ganglions intra-muraux, mais n'établissent aucune liaison fonctionnelle à l'intérieur de ceux-ci.

Elles sont destinées à la musculature gastrique et aux vaisseaux.

Les fibres nerveuses spinales afférentes qui accompagnent les nerfs sympathiques et les fibres pneumogastriques afférentes se distribuent aux récepteurs dans la membrane séreuse de l'estomac.

Les branches terminales des fibres afférentes jouent un rôle dans la formation d'un plexus sous-émithélial de la membrane gastrique.

I — INNERVATION SYMPATHIQUE ET PARASYMPATHIQUE DE L'INTESTIN

Les nerfs de l'intestin grêle, comme ceux de l'estomac, sont composés de nerfs afférents, sympathiques et parasympathiques.

L'innervation parasympathique provient du nefs pneumogastrique droit, qui rejoint le plexus cœliaque.

Les fibres sympathiques préganglionnaires concernées par l'innervation de l'intestin grêle sont issues de 9e et 10e segments de la moelle épinière et parfois, des 8e et 11e segments. Elles émergent avec les nerfs rachidiens, passent à travers les rameaux communicants blancs et se dirigent aux troncs sympathiques. Par l'intermédiaire des nerfs splanchniques, elles atteignent les ganglions cœliaque, aortico-rénal et mésentérique supérieur, pour organiser des connexions synaptiques avec les neurones post-ganglionnaires.

Les fibres pneumogastriques et sympathiques post-ganglionnaires atteignent l'intestin grêle par le biais des nerfs mésentériques qui, généralement, accompagnent les artères intestinale, jéjunale et iléale.

Dans le mésentère, les faisceaux de fibres sympathiques sont généralement très proches des vaisseaux sanguins. Lorsqu'ils pénètrent dans la paroi intestinale, la grande majorité reste associée aux vaisseaux sanguins intra-muraux, alors que d'autres se ramifient dans les couches musculaires.

Les faisceaux dans lesquels les fibres pneumogastriques traversent le mésentère sont beaucoup moins associés avec les vaisseaux mésentériques ; certains d'entre eux poursuivent leur chemin à travers le mésentère, sans relation avec les vaisseaux.

Dans la paroi intestinale, ils pénètrent dans les ganglions des plexus de la paroi intestinale et sous-muqueux. Ils organisent des contacts synaptiques avec les fibres post-ganglionnaires.

L'origine nerveuse sympathique du cæcum, de l'appendice vermiculaire, du côlon ascendant et transverse, se situe dans le 12e segment thoracique et le premier segment lombaire ; parfois, dans le 11e segment thoracique. Ce réseau traverse alors les rameaux communicants blancs, les troncs sympathiques, le nerf splanchnique inférieur et le dernier nerf splanchnique. Il atteint ensuite les ganglions cœliaque, aortico-rénal et mésentérique supérieur. À partir de ce moment-là, s'organisent des synapses.

Les fibres post-ganglionnaires accompagnent alors l'artère mésentérique supérieure et ses branches jusqu'au cæcum, l'appendice vermiculaire, le côlon ascendant et transverse.

L'origine nerveuse parasympathique du cæcum, de l'appendice vermiculaire, du côlon ascendant et transverse, comme celle de l'intestin grêle, dérive des nerfs pneumogastriques et en particulier, de la branche du nerf pneumogastrique droit qui se rend au plexus cœliaque. Ce réseau accompagne les fibres sympathiques, en épousant le trajet de l'artère mésentérique supérieure et de ses branches, jusqu'à l'intestin.

L'innervation sympathique du côlon descendant, du sigmoïde et du rectum se situe dans les 1er et 2e segments rachidiens lombaires. Elle traverse les rameaux communicants blancs, les troncs sympathiques, les nerfs splanchniques lombaires et les plexus mésentérique supérieur et inter-mésentérique (pré-aortique), jusqu'aux ganglions et aux plexus mésentériques inférieurs où certaines fibres organisent des synapses.

D'autres fibres post-ganglionnaires longent l'artère mésentérique inférieure et ses branches jusqu'au côlon descendant, au sigmoïde et à la partie supérieure du rectum.

D'autres fibres pré ou post-ganglionnaires descendent dans le plexus hypogastrique supérieur et les nerfs pré-sacrés jusqu'au plexus hypogastrique inférieur, dans lequel les fibres préganglionnaires restantes organisent des synapses. Les fibres post-ganglionnaires sont alors distribuées par les plexus rectaux et la paroi rectale.

L'origine nerveuse parasympathique du côlon descendant, du sigmoïde et du rectum, provient des 2e, 3e et 4e segments sacrés et se rend au plexus hypogastrique inférieur, en passant par les nerfs splanchniques pelviens.

Les fibres destinées au rectum traversent le plexus rectal.

Les fibres destinées au côlon descendant, au sigmoïde et au rectum, émergent des plexus pelviens ou des nerfs hypogastriques, obliquent vers la droite et remontent dans les nerfs situés en regard des artères sigmoïdes, du côté du côlon descendant. Certaines de ces fibres montent dans les nerfs hypogastriques jusqu'au plexus hypogastrique supérieur et, de là, prennent une autre direction pour se rendre au plexus mésentérique inférieur.

Les fibres préganglionnaires parasympathiques destinées au gros intestin, comme à l'intestin grêle, organisent des synapses avec les neurones post-ganglionnaires dans les plexus sous-muqueux et de la paroi intestinale.

Des réseaux afférents suivent l'origine nerveuse sympathique et parasympathique de l'intestin grêle et du gros intestin. Les éléments afférents des nerfs pelviens, pneumogastriques et du sympathique, favorisent l'activité réflexe. Cependant, la majorité des sensations localisables de l'intestin, comme la douleur, la distension, semblent être dues aux nerfs afférents sympathiques.

Le sphincter anal extrême, la peau du canal anal inférieur et de la région péri-anale, sont innervés par les nerfs honteux internes. Ceux-ci sont somatiques et comprennent, à la fois, des nerfs afférents et efférents.

J — INNERVATION SYMPATHIQUE ET PARASYMPATHIQUE DU SYSTÈME BILIAIRE

Les nerfs du système biliaire sont composés de nerfs afférents, sympathiques et parasympathiques.

Les nerfs sympathiques proviennent surtout du plexus cœliaque.

Dans certains cas, quelques fibres sympathiques, dérivées du plexus phrénique inférieur, rejoignent les nerfs biliaires.

Les fibres préganglionnaires sympathiques traversent les nerfs splanchniqus.

Les ganglions concernés par l'innervation parasympathique du système biliaire sont situés à proximité des canaux biliaires, dans leurs parois et celles de la vésicule biliaire.

Les neurones parasympathiques préganglionnaires appartiennent aux nerfs pneumogastriques.

Du plexus cœliaque au hile hépatique se trouvent le plexus hépatique antérieur, en relation avec l'artère hépatique, et le plexus hépatique postérieur, en relation avec la veine porte et le canal biliaire.

Le plexus hépatique antérieur est formé de fibres dérivées de la portion gauche du plexus cœliaque et de la branche abdominale droite du nerf pneumogastrique gauche. Il comprend le nerf interne du canal cystique et de la vésicule biliaire, ainsi que le nerf pancréatico-cholédocien.

Le plexus hépatique postérieur est formé de fibres dérivées de la portion droite du plexus cœliaque et des branches du nerf pneumogastrique droit.

Le plexus hépatique postérieur comprend trois ou quatre faisceaux de fibres qui se dirigent transversalement à la face postérieure des canaux biliaires. Son faisceau latéral droit épouse la face postérieure du canal biliaire et alimente les fibres de ce dernier. Ce faisceau donne naissance à des rameaux qui se dirigent vers le nerf latéral de la vésicule biliaire et vers le plexus hépatique antérieur.

La grande majorité des fibres sympathiques des nerfs biliaires provient du ganglion cœliaque gauche et une minorité, du ganglion cœliaque droit.

INNERVATION SYMPATHIQUE ET PARASYMPATHIQUE DU SYSTÈME BILIAIRE

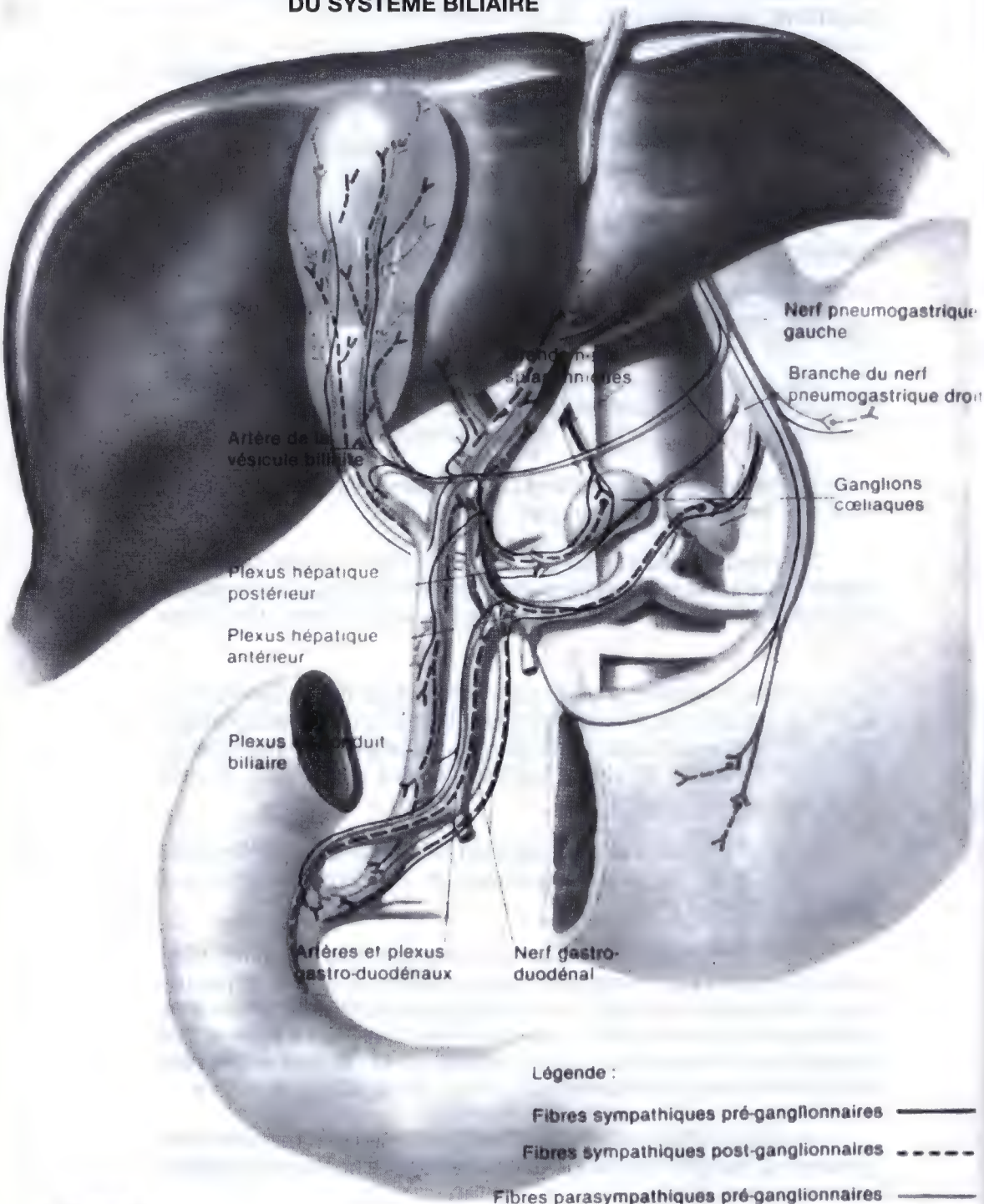

F. Netter M.D.

Lorsque les nerfs phréniques interviennent dans l'innervation du système biliaire, certaines de leurs branches rejoignent les rameaux sympathiques pour pénétrer dans le foie. Parfois, certaines branches du nerf phrénique rejoignent les rameaux hépatiques du nerf pneumogastrique gauche.

Les vaisseaux hépatiques et les canaux biliaires reçoivent des fibres sympathiques.

Les cellules du foie ne sont pas innervées directement.

La jonction cholédocho-duodénale est innervée par le nerf gastro-duodénal et par le plexus du même nom.

Le nerf gastro-duodénal est composé de fibres dérivées des ganglions cœliaques gauche et droit et du nerf pneumogastrique droit.

Le nerf gastro-duodénal se divise en deux branches principales.

Le plexus gastro-duodénal est en relation intime avec l'artère du même nom. Ce plexus est constitué de fibres dérivées du plexus hépatique.

À la jonction du canal biliaire et du duodénum, les fibres dérivées du plexus gastro-duodénal suivent l'artère pancréatico-duodénale supérieure et sa branche duodénale.

Les fibres dérivées du nerf duodénal se terminent, en majorité, dans les plexus intra-muraux de la portion adjacente de l'intestin.

Les nerfs sympathiques et parasympathiques ont une action nerveuse régulatrice sur la vésicule biliaire et les canaux biliaires.

En règle générale, les nerfs parasympathiques conduisent les impulsions stimulatrices, tandis que les nerfs sympathiques sont responsables des impulsions inhibitrices. Ceci n'est cependant pas absolument vrai, car l'expérimentation a prouvé que les nerfs biliaires parasympathiques, et sympathiques comprenaient des fibres génératrices à la fois d'impulsions stimulatrices et inhibitrices.

Les éléments afférents des nerfs biliaires jouent un rôle significatif dans l'activité réflexe du système biliaire.

Les fibres qui sont associées aux nerfs sympathiques comprennent celles qui transmettent la douleur du système biliaire.

K — INNERVATION SYMPATHIQUE ET PARASYMPATHIQUE DES GLANDES SURRÉNALES ET DES REINS

Les nerfs de la glande surrénale atteignent l'organe par le plexus surrénal.

Le plexus surrénal va du plexus cœliaque à la glande surrénale en longeant l'artère de même nom. Ce plexus est relié, à ses deux extrémités, au plexus phrénique inférieur et au plexus rénal. Ce plexus est composé de nerfs afférents, de fibres préganglionnaires, dérivées des nefs splanchniques et du nerf phrénique, ainsi que de fibres post-ganglionnaires, dérivées des ganglions cœliaques.

Certaines fibres splanchniques rejoignent le plexus surrénal ou pénètrent dans la glande sans traverser le plexus cœliaque.

L'innervation de la substance chromophile de la moelle surrénale s'effectue par des fibres sympathiques préganglionnaires, provenant des nerfs thoraciques inférieurs et des nerfs rachidiens lombaires supérieurs. L'absence de ganglions nerveux dans ces réseaux conducteurs sympathiques peut s'expliquer par l'origine neurale des cellules chromophiles.

Les fibres sympathiques post-ganglionnaires des nerfs surrénaux se distribuent à la moelle toute entière et aux parties cervicales de la glande surrénale.

Le tissu cortical semble dépourvu d'innervation directe. Certains faisceaux de fibres nerveuses, dérivés du plexus surrénal, pénètrent dans la moelle surrénale par le hile. D'autres, entrent dans le cortex de la glande en longeant les vaisseaux. Les fibres post-ganglionnaires se distribuent aux vaisseaux sanguins.

L'activité sécrétoire de la moelle surrénale est régie, en grande partie, par son innervation sympathique.

La régulation de la sécrétion du cortex surrénal est essentiellement hormonale.

Les nerfs rénaux pénètrent dans le rein par le plexus rénal.

Ce plexus va du plexus aortique au hile rénal. Il est principalement constitué de fibres dérivées des plexus cœliaque et aortique.

INNERVATION SYMPATHIQUE ET PARASYMPATHIQUE DES GLANDES SURRÉNALES ET DES REINS

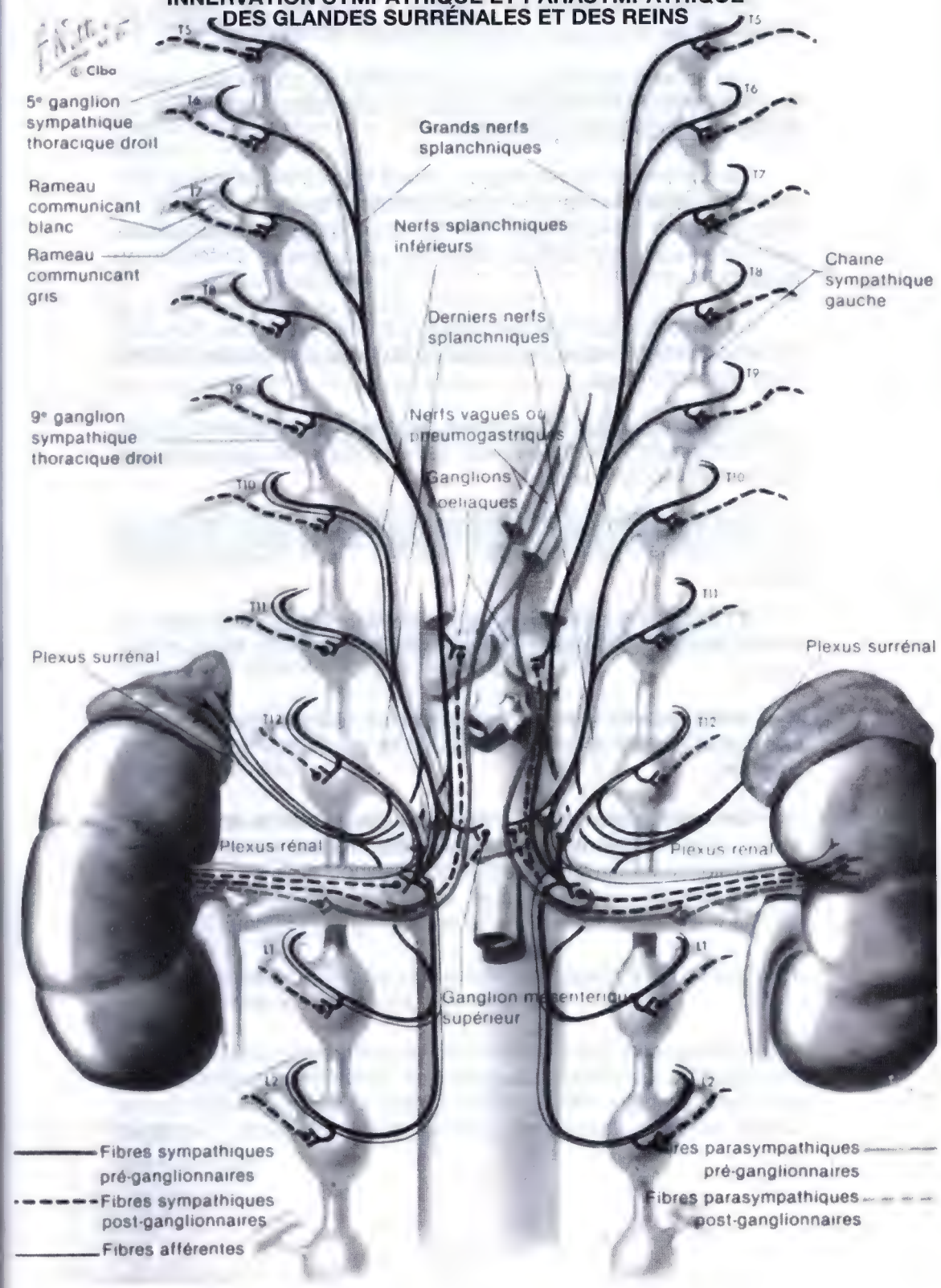

Ce plexus possède un ganglion à proximité de l'origine de l'artère rénale et plusieurs autres au niveau du hile rénal.

Les fibres préganglionnaires sympathiques concernées traversent les nerfs splanchniques. La plupart des relais synaptiques ont lieu dans les ganglions cœliaques.

Le dernier nerf splanchnique, le nerf splanchnique le plus inférieur, et parfois une branche du nerf splanchnique inférieur gagnent directement le plexus rénal. Leurs fibres préganglionnaires établissent une liaison synaptique dans les ganglions, à l'intérieur du plexus.

Le plexus rénal, relié au plexus surrénal, reçoit des fibres en provenance des segments lombaires du tronc sympathique et des nerfs mésentériques.

Des fibres pneumogastriques pénètrent dans le plexus rénal, soit directement, soit après avoir traversé le plexus cœliaque. Ces fibres semblent afférentes.

Les fibres nerveuses rachidiennes afférentes qui se rendent au rein, proviennent essentiellement des 10e, 11e et 12e nerfs thoraciques.

À l'intérieur du rein, les nerfs rénaux accompagnent l'artère de même nom et ses branches, autour desquelles ils forment des plexus.

Les fibres efférentes se distribuent à la tunique musculaire des vaisseaux, au muscle lisse du bassinet et à la portion proximale de l'uretère.

Les terminaisons des fibres nerveuses afférentes se destinent à la tunique adventice des vaisseaux rénaux, aux capsules glomérulaires et à la musculature du bassinet.

L — INNERVATION SYMPATHIQUE ET PARASYMPATHIQUE DE L'APPAREIL GÉNITAL MASCULIN

Le testicule et le cordon spermatique sont innervés par le plexus pampiniforme interne, le plexus hypogastrique et le plexus vésical.

Le plexus pampiniforme interne est associé à l'artère spermatique interne.

Le plexus pampiniforme interne est dérivé du plexus aortique et reçoit des fibres du plexus rénal.

Le plexus pampiniforme est composé de fibres post-ganglionnaires et de fibres afférentes viscérales.

Les fibres préganglionnaires sont dérivées des nerfs splanchniques.

Les fibres qui innervent le testicule émergent de la moelle épinière au niveau du 10e nerf thoracique et au niveau des nerfs sus et sous-jacents.

Les fibres nerveuses spinales afférentes qui traversent le plexus pampiniforme interne sont dérivées des nerfs rachidiens, desquels émergent les fibres préganglionnaires.

Les fibres dont la terminaison est reliée à l'épididyme sont essentiellement dérivées des 11e et 12e nerfs thoraciques et du 1er nerf lombaire.

Les nerfs du canal déférent et des vésicules séminales proviennent des plexus hypogastrique et vésical.

Les nerfs dérivés du plexus hypogastrique comprennent des éléments afférents sympathiques et viscéraux.

Les relais synaptiques des réseaux sympathiques se trouvent, en partie, dans les ganglions mésentériques inférieurs.

Les fibres sympathiques préganglionnaires concernées dans ces réseaux sont dérivées des nerfs splanchniques qui traversent les racines cœliaques du plexus mésentérique inférieur. Celles qui pénètrent dans le plexus pelvien cheminent dans le plexus hypogastrique.

Les nerfs dérivés du plexus vésical sont surtout parasympathiques, bien qu'existent quelques fibres sympathiques.

Les fibres parasympathiques préganglionnaires qui innervent le canal déférent et les vésicules séminales proviennent du nerf pelvien.

Dans le cordon spermatique, le plexus pampiniforme interne envoie de nombreux rameaux grêles aux vaisseaux. Certains de ces rameaux rejoignent le plexus au niveau du canal déférent. Les fibres nerveuses peuvent alors s'associer au canal de l'épididyme et aux canaux déférents, établissant ainsi des contacts fonctionnels avec la tunique musculaire de leurs parois.

L'épithélium séminifère et les cellules interstitielles des testicules ne sont pas innervés directement.

Les nerfs afférents du plexus pampiniforme s'étendent aux testicules et certains d'entre eux se distribuent à la tunique albuginée.

Les fibres sympathiques des nerfs du canal déférent se distribuent à la tunique musculaire du canal et aux vaisseaux qui s'y rapportent.

Les fibres parasympathiques sont destinées à la tunique musculaire du canal déférent et au canal de l'épididyme.

Les fibres afférentes intéressent le canal déférent et les tissus adjacents.

De chaque côté de la prostate se trouve le plexus prostatique. Il est en relation intime avec le plexus vésical et avec le plexus caverneux du pénis.

La prostate et l'urètre sont innervés par le plexus prostatique.

Le corps caverneux et la portion pénienne de l'urètre sont innervés par le plexus caverneux.

Ces plexus sont composés de fibres afférentes sympathiques et parasympathiques.

Les fibres sympathiques préganglionnaires concernées traversant le plexus hypogastrique.

Les fibres parasympathiques préganglionnaires concernées sont dérivées du nerf pelvien.

Le gland et la paroi du pénis sont innervés par le nerf dorsal du pénis. Ce nerf provient des nerfs des organes génitaux externes. Les fibres qui le constituent viennent des 3e et 4e nerfs sacrés.

Les muscles volontaires utilisés dans l'éjaculation, eux permettant la compression de l'urètre et les muscles ischio-caverneux sont innervés par les branches du nerf génital, en provenance des organes génitaux externes.

M — INNERVATION SYMPATHIQUE ET PARASYMPATHIQUE DE L'APPAREIL GÉNITAL FÉMININ

La majeure partie du plexus ovarien dérive du plexus aortique. Quelques fibres sont issues du plexus rénal.

Le plexus ovarien est composé de fibres nerveuses afférentes viscérales et de fibres post-ganglionnaires sympathiques.

De nombreuses fibres sympathiques émergent du ganglion ovarien situé à l'origine de l'artère de même nom.

Certaines fibres se dirigent dans les ganglions des plexus cœliaque et rénal.

Les fibres préganglionnaires sympathiques concernées et les fibres afférentes qui traversent le plexus ovarien, proviennent des nerfs splanchniques.

Le plexus ovarien recouvre l'artère et la veine ovariennes.

Le plexus ovarien se distribue à l'ovaire, à la trompe de Fallope et au ligament large.

Au niveau du ligament large, le plexus ovarien communique avec le plexus utérin, à travers lequel il fournit des fibres à l'utérus.

Les fibres afférentes destinées à l'ovaire proviennent essentiellement du 10e nerf thoracique.

L'ovaire est dépourvu de nerfs parasympathiques.

Au sein de l'ovaire, les fibres sympathiques accompagnent et innervent les vaisseaux sanguins. Les follicules et le tissu interstitiel ne sont pas directement innervés.

La trompe de Fallope est surtout innervée par le plexus utérin. Elle reçoit, en outre, des fibres du plexus ovarien, du plexus hypogastrique et des nerfs inter-mésentériques.

La plupart des fibres efférentes, dérivées du plexus utérin, sont parasympathiques. Les autres, sont sympathiques.

Les fibres afférentes, destinées à la trompe de Fallope et accompagnant les nerfs sympathiques, proviennent des 11e et 12e nerfs thoraciques ainsi que des nerfs lombaires supérieurs.

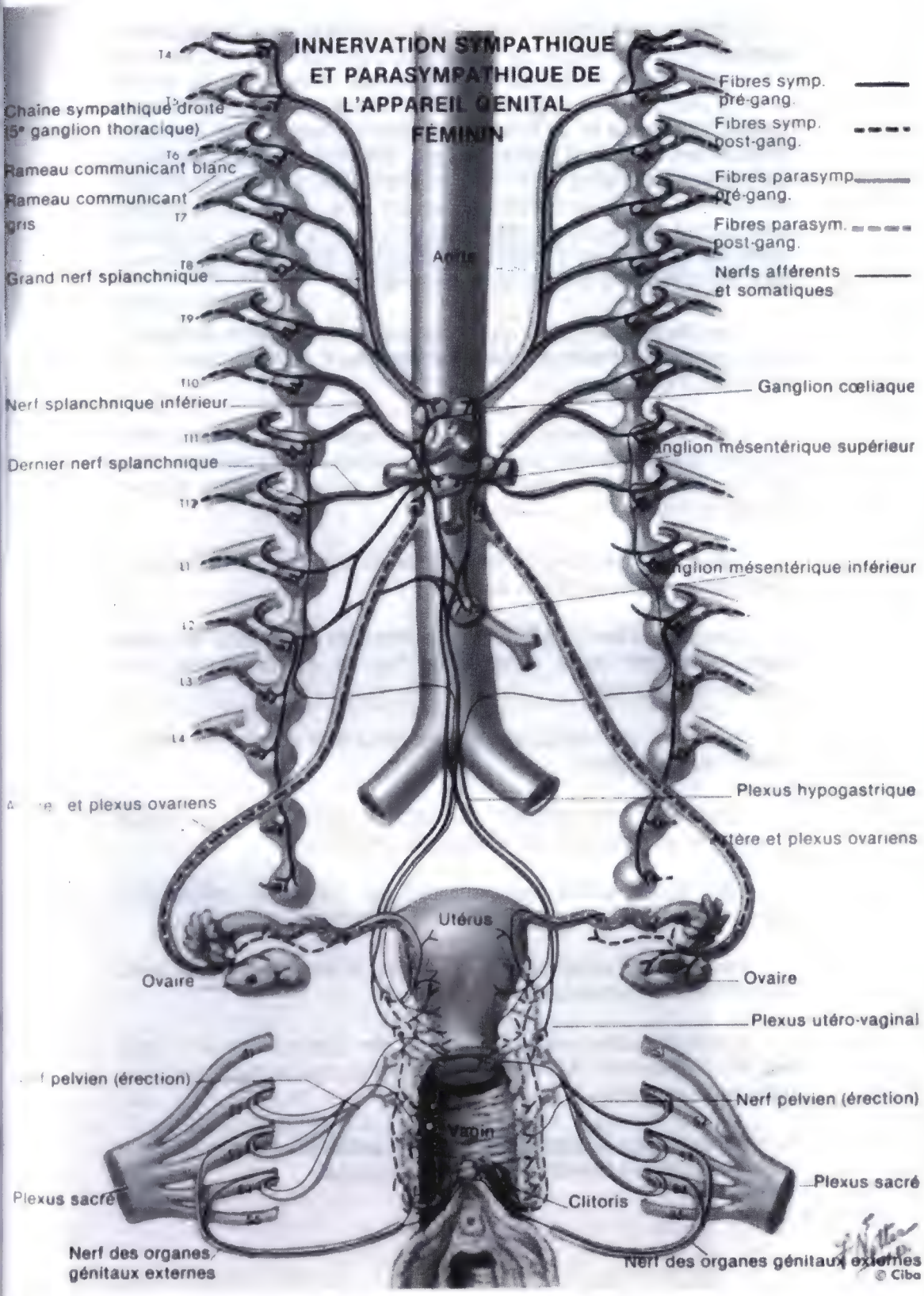
INNERVATION SYMPATHIQUE
ET PARASYMPATHIQUE DE
L'APPAREIL GÉNITAL
FÉMININ
T4
T5
T6
T7
T8
T9
T10
T11
T12
L1
L2
L3
L4
Chaîne sympathique droite
(5e ganglion thoracique)
Rameau communicant blanc
Rameau communicant
gris
Grand nerf splanchnique
Nerf splanchnique inférieur
Dernier nerf splanchnique
Aorte
Fibres symp.
pré-gang.
Fibres symp.
post-gang.
Fibres parasymp.
pré-gang.
Fibres parasym.
post-gang.
Nerfs afférents
et somatiques
Ganglion cœliaque
Ganglion mésentérique supérieur
Ganglion mésentérique inférieur
Plexus hypogastrique
Artère et plexus ovariens
Utérus
Ovaire
Ovaire
Plexus utéro-vaginal
Nerf pelvien (érection)
Nerf pelvien (érection)
Vagin
Plexus sacré
Plexus sacré
Clitoris
Nerf des organes
génitaux externes
Nerf des organes génitaux externes
© Ciba

L'utérus est innervé par la partie utérine du plexus ultéro-vaginal.

Le plexus utéro-vaginal est composé de fibres sympathiques préganglionnaires et de fibres afférentes viscérales. Ces dernières proviennent du plexus hypogastrique, des fibres préganglionnaires parasympathiques et des nerfs pelviens. Ce plexus reçoit également des fibres sympathiques venant des segments lombaires inférieurs et des segments sacrés du tronc sympathique. Ce plexus renferme un nombre variable de ganglions dont l'un d'entre eux, plus volumineux, s'individualise nettement.

Les fibres afférentes qui accompagnent les nerfs sympathiques destinés à l'utérus sont essentiellement dérivées des 11e et 12e nerfs thoraciques.

Les fibres, dérivées de la portion vaginale du plexus utéro-vaginal, se destinent au vagin, à la muqueuse, à l'urètre et au clitoris. Les fibres qui innervent le clitoris se mêlent à celles du nerf dorsal du clitoris.

Les fibres, dérivées du nerf dorsal du clitoris, proviennent des nerfs des organes génitaux externes.

Les grands nerfs de l'utérus s'arrêtent au myomètre. De petits nerfs pénètrent dans l'endomètre où ils se distribuent aux vaisseaux sanguins.

Les nerfs du vagin forment une structure plexiforme souple dans la paroi vaginale.

Les nerfs intrinsèques du clitoris composent le plexus caverneux, en relation avec le tissu de même nom.

Les fibres afférentes, en rapport avec les récepteurs sensoriels, dérivent des nerfs des organes génitaux externes.

Les grandes et les petites lèvres sont innervées par des nerfs, autonomes et somatiques.

Les nerfs autonomes proviennent des plexus vésical et vaginal. Ils comprennent des fibres sympathiques qui se distribuent aux vaisseaux sanguins.

L'innervation somatique de la partie antérieure de chaque lèvre s'effectue par les branches du nerf ilio-inguinal.

L'innervation somatique de la partie postérieure de chaque lèvre est due aux branches des nerfs des organes génitaux externes et de la branche périnéale du nerf cutané postérieur de la cuisse.

Les petites lèvres sont particulièrement alimentées par les organes récepteurs terminaux, ce qui n'est pas le cas des grandes lèvres.

Les fibres afférentes, en relation avec les organes récepteurs des grandes et petites lèvres, sont dérivées des nerfs des organes génitaux externes.

II — PHYSIO-PATHOLOGIE DU SYSTÈME NERVEUX AUTONOME

Le système nerveux autonome peut se classer, fonctionnellement, en :

- Système nerveux autonome parasympathique crânio-sacré.
- Système nerveux autonome sympathique dorso-lombaire.

Les extraits qui vont suivre sont principalement tirés des travaux des Docteurs L.M.N. BACH, BONVALLET, BUTSTEIN, DELL, Elliot Lee HIX, HUTTER, Irvin M. KORR, LOEWENSTEIN, L.A. ORBELLI, W.R. SHESS, W.J. WALTON et des chercheurs de l'Université du MINNESOTA et de NEW YORK.

Toutes ces données et notamment les travaux des Docteurs Irvin M. KORR et Elliot Lee HIX, à qui nous exprimons toute notre gratitude, nous ont permis de dégager quelques réflexions et observations, montrant les rôles du système nerveux autonome sous un éclairage à la fois nouveau et différent de la classique dualité viscérale existant entre le système sympathique et le système parasympathique, en mettant en évidence les réflexes viscéro-somatique, somato-viscéral et viscéro-viscéral.

Comme l'indique le Docteur W.J. WALTON D.O.F.A.A.O., le système général viscéral efférent permet de comprendre comment s'organisent les impulsions motrices destinées aux viscères. Le système général viscéral afférent nous informe des moyens par lesquels les viscères renvoient ces impulsions à la moelle épinière et au cerveau. Sa compréhension est essentielle pour l'interprétation des douleurs rapportées ou projetées : coliques hépatiques, intestinales, éclatement de la rate, douleurs d'accouchement... Le « phénomène d'irradiation » est une des fonctions du système général viscéral afférent.

À une restriction de mobilité crânio-sacrée ou vertébrale, peut correspondre une pathologie viscérale à distance, dans le segment correspondant, par l'intermédiaire du système nerveux parasympathique ou sympathique.

Inversement, une pathologie viscérale à distance peut, par l'intermédiaire du système nerveux autonome, se projeter sur la zone somatique vertébrale ou crânio-sacrée qui lui correspond anatomiquement et segmentairement.

Le système sympathique thoraco-lombaire peut être assimilé à « un système d'urgence » qui, grâce à son influence sur le métabolisme, le prépare à faire face à n'importe quelle situation.

Il stimule les sécrétions surrénales, règle la circulation viscérale et l'apport sanguin destiné au mécanisme musculo-squelettique, module le débit cardiaque, dilate les bronches et diminue, par inhibition, l'activité viscérale, musculaire et ganglionnaire.

Les systèmes parasympathiques, crânien et sacré, peuvent avoir la possibilité d'agir indépendamment l'un de l'autre. Comme pour le système sympathique thoraco-lombaire, la réaction du système parasympathique crânio-sacré semble fonction des viscères impliqués au moment du stress.

Les systèmes sympathique et parasympathique sont complémentaires et maintiennent l'intégralité fonctionnelle du corps humain.

La répartition des systèmes sympathique et parasympathique semble s'inspirer d'une finalité conservatrice.

Lorsque l'organisme n'a plus besoin « du système sympathique d'urgence », le système parasympathique restaure l'équilibre fonctionnel général.

Quelle que soit l'action du système sympathique thoraco-lombaire, telle que la dilatation de la pupille ou l'accélération du rythme cardiaque, la réaction immédiatement opposée peut être obtenue par le biais du système parasympathique crânio-sacré.

Par rapport au système sympathique thoraco-lombaire, le système parasympathique crânio-sacré possède une action viscérale beaucoup plus individualisée. Ceci s'explique, d'une parte, par l'importante distance qui sépare le système parasympathique crânien du système parasympathique sacré et, d'autre part, par le fait que l'acétylcholine est presque immédiatement détruite par l'action enzymatique de la cholinestérase, avant qu'elle puisse se répandre dans les tissus.

RELATIONS SYMPATHIQUES ENTRE LES ARTICULATIONS VERTÉBRALES ET LES VISCÈRES

HYPOTHALAMUS

Contrôle de l'équilibre hydrique, de la température du corps, du sommeil, des fonctions sexuelles, des émotions, de la faim, du CHO, et du métabolisme des graisses.

HYPOPHYSE

Hormone cortico-trophique
ACTH

GANGLION SYMPATHIQUE CERVICAL SUPÉRIEUR

ZONE REFLEXE SOUS OCCIPITALE

Muscles para-vertébraux

C7 à T4

- Accélération cardiaque
- Inhibition des bronchioles
- Vaso-motricité de la thyroïde

C7 à T4

ZONE REFLEXE THORACIQUE SUPÉRIEURE

T4 à T9

- Inhibition gastrique
- Contraction du sphincter gastrique
- Vasoconstriction des viscères abdominaux
- Glandes surrénales et libération d'adrénaline

T4 à T9

RÉGION DORSALE MOYENNE

T9 à L2

- Inhibition du gros intestin et de l'intestin grêle
- Contraction du sphincter iléo-caecal
- Vasoconstriction corticosurrénale et libération de cortisone
- Vasoconstriction et vasodilatation des reins
- Vasoconstriction de l'utérus et du vagin
- Contraction du sphincter vésical
- Contraction du sphincter anal
- Contraction des vaisseaux responsables de l'érection et de l'éjaculation

T9 à L2

ZONE REFLEXE THORACO-LOMBAIRE

RÉGION LOMBO-PELVIENNE

Y.B. 1972
R. KELLER
Mc Cole

CORRESPONDANCES ENTRE LES VISCÈRES ET LES SEGMENTS VERTÉBRAUX

POUMONS	T 1 à T 7 et plus particulières **T 2 à T 5**
CŒUR	C 3 à C 5, T 1 à T 8 du côté gauche, mais parfois bilatéralement
ŒSOPHAGE	**Surtout T 5**, mais aussi T 6, T 7 et T 8
THORAX	T 4 et T 5
ESTOMAC	T 7 à T 9 bilatéralement
INTESTINS	T 7 à T 9 bilatéralement ou du côté gauche seulement
FOIE	T 8 à T 10, **du côté droit**
VÉSICULAIRE BILIAIRE	T 8, T 9, mais aussi de T 5 à T 7
REINS	T 10, mais aussi T 11, T 12 et L 1
URETÈRES	T 11, T 12 et L 1
TESTICULES	T 10
ÉPIDIDYME	T 11 et T 12
VESSIE	T 11, T 12, L 1 mais aussi S 3 et S 4
PROSTATE	T 10, T 11, mais aussi S 1, S 2, S 3 et S 5
OVAIRES	T 10
TROMPES DE FALLOPE	T 11 et T 12
COL UTÉRIN	T 11, T 12, S 1, S 2, S 3, S 4
CORPS UTÉRIN	T 10 à L 1
PANCRÉAS	T 2 à T 10
RATE	T 5

Year Book 1972 A.A.O.
Mc Cole

Toutes ces recherches ont permis :

• D'apprécier l'étendue des segments vertébraux en relation avec un viscère donné.

• De clarifier le mode d'action par lequel le système sympathique réagit globalement à un stimulus.

• D'inciter l'ostéopathe à élargir sa palpation afin d'investiguer toutes les zones somatiques susceptibles d'être impliquées à la suite d'une pathologie viscérale.

• De comprendre les divergences de certains neuro-anatomistes dans l'établissement de ces relations segmentaires.

Les rôles, classiquement attribués au système nerveux sympathique, ont pu être élargis grâce aux travaux du Docteur Elliott Lee HIX et plus particulièrement du Docteur Irvin M. KORR, permettant de considérer ainsi le système sympathique sous un éclairage nouveau et d'étendre sa sphère d'influence :

• Aux réflexes somato-viscéral, viscéro-somatique et viscéro-viscéral ;

• Au mécanisme musculo-squelettique.

• À la circulation sanguine.

• Au rôle des viscères.

• Au phénomène d'ORBELLI.

• À l'inhibition thérapeutique sympathique.

• Aux réactions immuno-endocriniennes et à la synthèse des hormones et enzymes.

• À la transmission neuro-musculaire.

• Au phénomène de la croissance.

• Aux processus inflammatoires.

Toutes ces bases physiologiques s'avèrent indispensables à l'ostéopathe car elles expliquent bon nombre de lésions ostéopathiques secondaires et réflexes.

A — LE RÔLE DE MÉDIATEUR DU SYSTÈME NERVEUX SYMPATHIQUE ENTRE LE SYSTÈME NEURO-MUSCULO-SQUELETTIQUE ET LES FONCTIONS DE SOUTIEN

Docteur Irvin M. KORR, Ph. D.,
Professeur au Collège de Médecine
Ostéopathique du Texas (U.S.A.)

Depuis le début de l'histoire de la médecine, les praticiens ont attaché une attention particulière aux viscères et à notre milieu interne.

De nos jours, cette préoccupation n'a cessé de s'accroître. Cependant, la vie ne saurait se résumer à une activité viscérale. L'homme n'accomplit pas de « filtration glomérulaire », ni de « réabsorption tubulaire » ; il ne « vaso-dilate pas », il ne « constricte pas », il « n'oxygène pas », il ne « péristalte pas » et il ne « secrète pas ». L'homme bouge, court, travaille, joue au tennis, construit des maisons, peint des tableaux, fait de la musique. Il est créatif, il enseigne, apprend, écrit, éduque, fait de la chirurgie, de l'ostéopathie...

En considérant ces activités d'une manière objective, on s'aperçoit que dans chacune d'elles, le corps est en mouvement et que leur point commun, le substrat indispensable, est représenté par **la contraction de la musculature du squelette**. La vie s'exprime grâce **aux aponévroses** contractiles du muscle strié. Chaque acte de la vie est joué par **les muscles et les articulations du corps**. Tout ce que fait l'homme pour exprimer ses aspirations et ses convictions ne peut être perçu par les autres qu'au travers de son attitude, de son comportement et de son élocution, infinité de mouvements merveilleusement contrôlés. Ainsi, commençons-nous à réaliser que même la plus haute activité intellectuelle n'a de valeur que dans la mesure où elle peut s'extérioriser et être communiquée aux autres.

Le système musculo-squelettique représente un mécanisme fondamental. Pour être opérationnel, ce mécanisme doit être approvisionné en énergie motrice et doit inclure le rôle du système nerveux ; d'où le nom de système « neuro-musculo-squelettique ».

A.T. STILL définissait l'ostéopathie par les mots : « mouvement / matière / esprit ». L'esprit et la matière ne peuvent exister sans mouvement.

1) Rôle des viscères

Le système musculo-squelettique et le système nerveux qui le commande représentent un mécanisme essentiel dans le concept ostéopathique. Les autres systèmes ont une fonction de soutien et entretiennent la régulation de l'environnement interne au sein duquel s'organise l'action cellulaire.

Deux types de mécanismes nous apparaissent à la fois opposés et complémentaires :

- **le mécanisme musculo-squelettique** : grand consommateur d'énergie, met en jeu les muscles, les aponévroses, les articulations et intervient dans toutes les activités physiques ;

- **le mécanisme de soutien** : qui est responsable de l'équilibre du milieu interne et de l'homéostasie.

L'état de santé idéal exige que les fonctions viscérales soient régulièrement et harmonieusement adaptées à l'activité du corps humain et au comportement du système neuro-musculo-squelettique.

Toutes ces adaptations, ces ajustements permanents du mécanisme de soutien viscéral aux demandes musculo-squelettiques, sont dirigés, intégrés et contrôlés par le système nerveux sympathique, médiateur entre le mécanisme neuro-musculo-squelettique et les fonctions de soutien.

Tout au long de son histoire, la médecine traditionnelle s'est concentrée sur la physio-pathologie viscérale, les méthodes diagnostiques et thérapeutiques, ne donnant pas au mécanisme musculo-squelettique et à sa commande sympathique, l'importance qui lui incombe : la vie humaine ne pouvant se résumer à « une activité viscérale ».

La faculté d'accumuler et de transmettre la connaissance, la raison, l'imagination, la créativité, la compassion, la conceptualisation passent par l'intermédiaire du mécanisme musculo-squelettique.

C'est grâce au système neuro-musculo-squelettique que nous assumons notre humanité, notre personnalité individuelle, dans la manière d'être et de nous comporter.

C'est également grâce à notre système musculo-squelettique que nous agissons et communiquons nos attitudes, craintes, espoirs, aspirations, croyances et conditionnement de l'enfance.

Si « l'éducation » suppose une certaine manière de se comporter, de se conduire, elle ne saurait, par conséquent, être indépendante du système musculo-squelettique.

Toutes ces raisons ont amené le Docteur I.M. KORR à penser que le mécanisme neuro-musculo-squelettique représentait un instrument fondamental, grâce auquel nous nous conduisions comme des êtres humains, chacun à notre manière.

Quel est, en fait, le rôle des viscères qui nécessite tant l'attention et la préoccupation de la médecine traditionnelle ?

Leur rôle est de maintenir et de « servir » le mécanisme neuro-musculo-squelettique, en organisant les meilleures conditions possibles pour son fonctionnement.

Un tel rôle suppose que la fonction viscérale :

• Fournisse et livre, dès qu'elles sont consommées, les matières premières dont fait partie l'oxygène, chargée d'énergie, et servant de combustible pour le renouvellement cellulaire.

• Élimine les produits du métabolisme dès qu'ils s'accumulent.

• Dissipe la chaleur produite.

• Contrôle la composition et les propriétés physiques de l'environnement interne dans lequel s'épanouissent les cellules.

• Assure un rôle protecteur contre les substances étrangères et les agressions.

Si ces fonctions viscérales « servent » le mécanisme musculo-squelettique, elles sont également importantes dans les relations viscéro-viscéales afin de maintenir l'homéostasie.

Par leur masse et leur métabolisme élevé et fluctuant, les muscles représentent les plus grands consommateurs d'énergie et l'économie du corps doit, en permanence, et à tous les instants, s'adapter à cette demande. En l'espace de quelques secondes, les exigences musculaires en oxygène peuvent varier dans de très larges proportions. Cette utilisation énergétique suppose une importante consommation de matières premières, une production

considérable de déchets métaboliques et la dissipation d'une grande quantité de chaleur. Les substances consumées doivent être rapidement restaurées et les déchets doivent être éliminés pour que la composition chimique du sang et l'homéostasie, en général, demeurent relativement stables.

C'est au système nerveux sympathique et au système glandulaire que revient la « responsabilité », surtout thermo-régulatrice, d'adapter, à tout moment, l'activité viscérale, circulatoire et métabolique, aux exigences musculaires et de l'environnement.

Le système parasympathique s'occupe pour sa part, des ajustements à long terme destinés à l'activité musculaire courante et aux exigences du milieu : personnalité, tempérament, habitudes, sports, jeux, âges, climats, saisons...

La division parasympathique veille aux réserves de combustibles, d'aliments et l'organisme puise dans ces réserves par l'intermédiaire et sous la responsabilité du système nerveux sympathique.

Tout ceci explique la terminologie adoptée par le prix Nobel W.R. HESS :

• « **Ergotropique** » : qui signifie « dépenses et échanges d'énergie » pour décrire les activités dans lesquelles le système nerveux sympathique joue un rôle prépondérant ;

et

• « **Trophotropique** » et « **Endophylactique** » qui signifient « nutrition, conservation et protection de l'environnement interne » pour caractériser la participation du système parasympathique.

Il devient alors évident que « la maladie » se caractérise par une réponse viscérale ou encore « un service » qui n'est plus proportionnel aux besoins, aux exigences, à la demande du mécanisme musculo-squelettique.

Dans ces conditions, la fonction du mécanisme musculo-squelettique s'en trouve affectée et, lorsque cette perturbation atteint un seuil limite, l'individu se couche pour réduire ainsi la demande, les besoins, jusqu'à ce que la situation soit ostéopathiquement rétablie.

La médecine traditionnelle a toujours considéré la fonction viscérale comme la partie la plus importante de l'équation et de l'état

pathologique. Il semble, comme le souligne le Docteur I.M. KORR, que cette équation mérite d'être complétée et équilibrée, en donnant une plus grande place au mécanisme neuro-musculo-squelettique et en tenant compte, dans la dysfonction viscéro-somatique, des facteurs suivants :

• Exigences musculo-squelettiques excessives, insuffisantes ou inappropriées.

• Dysfonction somatique, problèmes de locomotion ou de posture.

• Comportement neurotique inadéquat entraînant une utilisation préjudiciable du mécanisme musculo-squelttique.

• Désordres psycho-somatiques.

• Perturbations nerveuses et vasculaires des relations viscéro-somatiques.

• Perturbations viscéro-viscérales.

• Association des facteurs précités pouvant aboutir à une dysfonction somato-viscérale.

2) La fonction sympathique

Le système nerveux répond en permanence aux ordres provenant des centres supérieurs qui ont la faculté de commander simultanément l'activité physique spécifique et l'adaptation viscérale qui s'impose pour rendre cette activité possible.

Le système sympathique, comme le système neuro-musculaire, répond aussi continuellement à la rétroaction d'informations sensorielles provenant des diverses parties du corps, principalement par l'intermédiaire des racines dorsales de la moelle épinière. Le système nerveux sympathique est très sensible aux variations de la composition chimique du sang. Sa fonction dépend des centres supérieurs, de l'information sensorielle se dirigeant à la moelle par les voies afférentes et des changements chimiques du sang.

Ces principes sont très élémentaires. En les revoyant, la finalité n'est pas de rappeler des données qui ont pu être oubliées, mais plutôt d'inciter le lecteur à les considérer d'un point de vue quelque peu différent. Il est toujours difficile d'envisager sous un éclairage nouveau ce qui nous est familier depuis longtemps. La découverte doit rester en dehors de la théorie, sinon elle serait claire et prévisible et ne serait plus, de ce fait, une découverte.

Cette approche du système nerveux autonome nous offre une nouvelle vision de la fonction sympathique, s'intégrant parfaitement dans le concept ostéopathique.

Une des nouvelles données, mise en évidence par Irvin M. KORR, réside dans la faculté du système nerveux sympathique **d'adapter instantanément la fonction viscérale à la circulation et au métabolisme des autres fonctions, selon les demandes de l'esprit, du corps et les contraintes de l'environnement**. Ceci n'est pas, comme on pourrait le supposer, une simple réassertion d'une ancienne idée. C'est une optique qui se développe de plus en plus, en tenant compte d'anciennes observations plus ou moins bien interprétées et de récentes découvertes intéressant des secteurs de recherche variés et séparés.

Tout ceci met en évidence, d'une part, la surprenante ubiquité et continuité de la fonction sympathique et, d'autre part, la modulation de la physiologie cellulaire.

La fonction sympathique est une question importante si l'on veut comprendre les effets cliniques de l'hyperactivité sympathique, impliquée dans de très nombreux états pathologiques.

Comme on l'a déjà dit, il semble qu'il y ait aussi des idées plus ou moins erronées dans ce domaine.

Si l'on en croit le point de vue traditionnel, quelle que soit l'activité sympathique et probablement l'hyperactivité sympathique, ses effets régulent la contraction du muscle lisse cardiaque. (Le muscle lisse incluant la contraction des vaisseaux sanguins et la sécrétion des glandes exocrines, telles que les glandes sudoripares et celles de l'appareil digestif.)

En réalité, le champ d'action du système sympathique est beaucoup plus varié. De nombreux témoignages expérimentaux de cliniques, ainsi que des références bibliographiques correspondantes, permettent d'étayer les affirmations qui suivent :

- **Muscles**

Parmi les premières observations non conformistes, on trouve celles rapportées par un physiologiste russe distingué, le Docteur L.A. ORBELI, au début du siècle. Ses expériences ont été faites sur la grenouille, expériences familières à chacun d'entre nous. Il stimula

le nerf sciatique et enregistra l'amplitude de la réponse des muscles jumeaux, en fonction de l'intensité et de la fréquence de la stimulation. Il se demanda ensuite ce qui arriverait s'il stimulait, en même temps que le nerf sciatique, les ganglions sympathiques innervant les muscles jumeaux. Il mit cette idée en pratique et constata que l'amplitude de la contraction musculaire était beaucoup plus importante. Autrement dit, la stimulation sympathique augmentaire, apparemment, la quantité d'énergie libérée par le muscle. Pour éliminer l'éventualité d'un effet imputable à une activité vasomotrice ou à l'augmentation du débit sanguin, il recommença l'expérience en contrôlant ces facteurs. Le résultat demeura inchangé. L'intensité de la contraction musculaire augmenta probablement grâce à l'amélioration du mécanisme de transfert entre le métabolisme cellulaire et le processus de contraction musculaire. Il enrichit son observation en montrant qu'après une stimulation du nerf sciatique, maintenue jusqu'à un stade de fatigue musculaire et de contracture imminente, la stimulation sympathique évitait la tétanie et restaurait le muscle en le replaçant dans sa condition d'origine. Ce travail fut délaissé ou ignoré pendant de nombreuses années. En réalité, très peu d'investigations ont été réalisées dans ce domaine. La plus récente fut celle du docteur L.M.N. BACH qui a confirmé la plupart des découvertes d'ORBELI, les a complétées et en a étudié le mécanisme.

La stimulation sympathique du muscle squelettique augmente sa force de contraction, diminue ou retarde la fatigue du muscle stimulé et facilite la transmission neuro-musculaire.

• Mécanismes sensoriels périphériques

L'activité sympathique influence la fonction des divers organes sensoriels, en augmentant l'excitabilité, c'est-à-dire, en abaissant le seuil et la fréquence de la décharge.

L'activité sympathique a été expérimentalement démontrée sur un certain nombre de récepteurs et d'organes sensoriels :

— fuseaux musculaires

— récepteurs tactiles, olfactifs, gustatifs

— chémo et barorécepteurs du sinus carotidien

— corpuscules de PACINI ou de KRAUSE

— rétine

— cochlée

• Système nerveux central

Les influences sympathiques, démontrées par stimulation, ablation, interruption, blocage ganglionnaire..., ont été constatées sur diverses parties du système nerveux central :

— le cortex cérébral

— les structures subcorticales

— le système réticulo-vertébral

— l'hypothalamus

— le cervelet

— et la moelle épinière.

Des effets ont pu être mis en évidence :

— sur le comportement (altération des réflexes conditionnés)

— sur les électro-encéphalogrammes

— sur les réponses aux différentes sortes de stimuli

— sur les réflexes moteurs...

indiquant, sans ambiguïté possible, une influence directe sur l'excitabilité et l'activité neuronale.

Nous savons que l'innervation sympathique s'étend aux vaisseaux sanguins qui approvisionnent le cerveau et le système nerveux central et que celle-ci peut ainsi exercer une grande influence sur la vascularisation de ces tissus. Habituellement, ce rôle est négligeable car la circulation du cerveau est surtout

régularisée par la pression artérielle. Cependant, il est établi que dans certaines conditions, notamment lorsque les fibres sympathiques sont stimulées dans une région déterminée comme, par exemple, le ganglion cervical supérieur, il existe une forte activité contractile des vaisseaux du cerveau pouvant aller jusqu'à l'ischémie cérébrale. Ceci explique probablement le succès du « blocage nerveux », « blocage étoilé » ou autre, pour résoudre certains désordres nerveux ischémiques.

En dehors de ce contrôle neuro-vasculaire, l'innervation sympathique a une profonde influence sur la fonction cérébrale et même sur les fonctions hautement intellectuelles. Les résultats des expériences pratiquées sur des animaux ont démontré que des interventions variées sur les ganglions sympathiques cervicaux supérieurs peuvent freiner ou accélérer l'apprentissage ou l'oubli des réflexes conditionnés et modifier profondément les configurations des ondes cérébrales, objectivables à l'électro-encéphalogramme. Nous voyons, par conséquent, que les fibres sympathiques ont une influence qui dépasse très largement le rôle de régulation du muscle lisse et de la sécrétion.

Quelques chercheurs, dont les Docteurs HUTTER et LOEWENSTEIN, montrèrent que la stimulation de ganglions spécifiques facilitait la transmission neuro-musculaire, c'est-à-dire, la faculté par laquelle le processus excitateur traverse la jonction neuro-musculaire, plaque motrice terminale. Habituellement, lorsque les fibres motrices sont stimulées par un nerf donné, celles-ci ne sont pas toutes en activité. Par contre, lorsque les fibres sympathiques sont excitées simultanément, des changements surviennent à la jonction neuro-musculaire, facilitant le passage des impulsions et sollicitant ainsi un plus grand nombre de fibres musculaires. Les Docteurs DELL et BONVALLET, parmi tant d'autres, montrèrent que les agents sympathiques et adrénergiques avaient une profonde influence sur l'état d'excitabilité du système nerveux central lui-même ; il s'agit, après stimulation sympathique, d'une facilitation de la transmission synaptique dans les neurones du système nerveux central. Le résultat se concrétise par un état de vigilance du système sympathique, représentant le médiateur entre les viscères et les tissus somatiques et le rendant ainsi

plus sensible à tout ce qui se passe dans le corps et l'environnement.

• Circulation collatérale

Après occlusion artérielle, la circulation collatérale est freinée par l'activité sympathique et accélérée par sympathectomie.

À la suite d'une ligature expérimentale des vaisseaux, pratiquée sur l'animal, la circulation collatérale, homolatérale, est accélérée par la ganglionectomie unilatérale. À l'inverse, lorsque les fibres sympathiques sont maintenues en état d'excitation, la circulation collatérale de certains tissus peut s'en trouver entravée. Ainsi, peut-on influencer la rapidité de régénération ou de guérison et le processus de rétablissement, consécutif à des agressions diverses.

• Inhibition thérapeutique du système sympathique

Il existe une assez vaste littérature américaine montrant l'influence de l'innervation sympathique sur les processus de guérison des diverses formes de lésions tissulaires.

Certaines ulcérations cornéennes expérimentales, imputables à une lésion du nerf trijumeau, peuvent être guéries ou prévenues par l'ablation du ganglion étoilé.

L'énervation sympathique accélère les processus de guérison des cicatrices expérimentales.

• Tissus artériels

À l'Université de médecine de New York, le Docteur GUTSTEIN appliqua une méthode ingénieuse, consistant à maintenir une stimulation splanchnique sur des rats et produisant ainsi différentes sortes de lésions athérosclérotiques et artériosclérotiques, analogues à celles que l'on rencontre fréquemment chez l'homme. Bien que de nombreux paramètres biochimiques ou autres interviennent dans la constitution de l'artériosclérose, la neuro-excitation sympathique semble représen-

ter un facteur déterminant, à même de provoquer, dans les tissus artériels, une altération de leurs réponses.

Le Docteur GUTSTEIN s'intéressait à l'athérosclérose et limitait, par conséquent, ses recherches à l'examen de l'aorte.

D'autres s'occupèrent de l'hypertension et orientèrent leurs études sur le rein.

D'autres, encore, s'intéressèrent au duodénum et n'examinèrent que la partie supérieure de l'appareil gastro-intestinal.

Chacune de ces études, sur un organe ou une fonction déterminée, ont apporté, inéluctablement, une contribution très positive. Cependant, tant que la recherche demeura spécialisée et compartimentée, sur un organe ou une fonction, les dénominateurs communs resteront négligés. C'est ainsi que le gastro-entérologue, de par ses lectures spécialisées en gastro-entérologie, ne sera pas au courant des observations et résultats d'une stimulation sympathique sur l'œil, le cœur ou les poumons et dont on ne parlera que dans d'autres revues spécialisées. Il ignorera, par conséquent, qu'il s'agit des mêmes influences que celles qu'il a pu observer sur le duodénum, à la différence près, qu'elles se manifestent sur d'autres tissus ou organes, chacune à sa manière.

Des signes cliniques variés, intéressant des organes différents, peuvent partager un processus neuropathologique commun, s'exprimant lui-même par des « paramètres physiologiques différents ».

• Croissance

L'activité sympathique influence la vie des cellules osseuses et la croissance des os longs.

Des chercheurs de l'Université du Minnesota ont montré, il y a quelques années, sur de jeunes chiens, que l'ablation unilatérale des ganglions sympathiques inférieurs entraînait une croissance osseuse homolatérale plus importante et, inversement, qu'une stimulation chronique de l'innervation sympathique produisait un

arrêt de la croissance. L'interprétation vasomotrice donnée à ce phénomène n'interdit pas, pour autant, de le considérer comme une réaction pathologique à l'hormone somatotrope.

• Lipolyse

La stimulation de l'innervation sympathique du tissu adipeux favorise la lipolyse (libération d'acide gras et de glycérol), tandis que son inhibition accroît le contenu graisseux, influençant le métabolisme des graisses.

La lipolyse rapide qui accompagne, en général, l'exposition au froid et la lipolyse lente, qui coexiste avec la faim, n'apparaissent pas dans les textures grasses sympathectomisées.

On a pu démontrer que les influences sympathiques sur le métabolisme des lipides demeuraient complètement indépendantes des influences sympathiques sur la circulation sanguine.

• Système réticulo-endothélial

La moelle osseuse possédant une riche innervation sympathique, il n'est pas surprenant, par conséquent de constater l'influence de l'activité sympathique, non seulement sur la circulation sanguine, mais aussi sur l'érythropoïèse, l'activité phagocytaire des cellules réticulo-endothéliales, la libération et la distribution des leucocytes et la perméabilité endothéliale.

• Système glandulaire

Une série complète d'investigations a été faite sur les effets glandulaires de la fonction sympathique :

— la thyroïde

— la corticosurrénale

— le pancréas

— les testicules

— et la glande pinéale.

La thyroïde semble particulièrement sensible aux modifications du système sympathique, de la même manière que l'hypophyse est influencée parle ganglion cervical supérieur.

La glande pinéale a récemment fait l'objet de nombreuses recherches. Elle offre un intérêt particulier dans la mesure où la sécrétion de mélatonine, qui influence la croissance, le développement de la gonade et l'activité sexuelle, est contrôlée par l'innervation sympathique, provenant du ganglion cervical supérieur.

La sécrétion de mélatonine suit un cycle diurne : sa synthèse augmente la nuit ou dans l'obscurité, inhibant la croissance et le développement sexuel et diminue le jour ou à la lumière.

Lorsque les fibres sympathiques, destinées au corps pinéal (épiphyse) sont sectionnées, la synthèse diurne de mélatonine et les changements de comportement qui y sont associés cessent.

Dans ces conditions, l'animal, maintenu dans l'obscurité, n'est plus soumis à l'anti-gonade et à l'influence inhibitrice de la croissance, provenant de la glande pinéale.

• Autres influences

On pourrait donner beaucoup d'autres exemples d'influences sympathiques :

— sur l'enzyme

— sur la mitose

— sur la synthèse nucléo-protéïque

— sur la croissance

— sur le développement

— et sur les réponses des différents tissus aux autres facteurs tels que : les hormones, la stimulation parasympathique, les toxines...

On pourrait continuer à faire l'inventaire détaillé de toutes ces influences diverses, indiscutablement

imputables aux neurones post-ganglionnaires du système nerveux sympathique. Il est évident que les neurones eux-mêmes peuvent difficilement être aussi diversifiés. Ils sont très semblables et apparaissent identiques au microscope. Les impulsions qu'ils transmettent sont presque les mêmes. Les médiateurs sont limités aux jonctions et se résument aux catécholamines ou à l'acétylcholine.

Où réside alors la diversité ?

Il semble clair que la réponse se trouve dans les tissus eux-mêmes dont les cellules sont directement intéressées par le système sympathique. Nous arrivons ici à un concept important : l'innervation sympathique influence profondément, à un instant décisif, la physiologie cellulaire de n'importe quel organe concerné. Cette action est en parfait accord avec la nature de la cellule, avec les exigences auxquelles elle est confrontée et avec les autres influences auxquelles elle est soumise à cet instant-là.

Ceci est un facteur commun qui s'applique à tous les tissus. La cellule myocardique ne peut répondre que comme le ferait une cellule cardiaque, une glande sudoripare ne peut répondre que comme une glande sudoripare, une gonade ne peut répondre que comme une gonade, au même titre que le duodénum ou le pancréas.

L'influence sympathique est exactement la même dans chaque cas et la réponse physiologique du tissu, sur lequel elle s'exerce, dépend de la nature des cellules qui le constituent. La plus grande partie du travail réalisé dans ce domaine a prouvé que lorsque la tonicité sympathique, d'une zone déterminée, était volontairement majorée, les réactions s'en trouvaient presque toujours opposées et néfastes pour le tissu impliqué.

Dans de nombreux états pathologiques, on peut noter une exagération de l'activité sympathique. De nombreuses maladies viscérales s'accompagnent de modifications neuro-pathologiques indiscutables, au niveau du système nerveux sympathique, et on aboutit, très souvent, à de bons résultats en supprimant les impulsions

sympathiques destinées à l'organe concerné. Il ne s'agit pas d'une inhibition sympathique généralisée, mais d'une action spécifique dirigée sur un organe, par l'intermédiaire d'une branche correspondante du système sympathique.

3) Considérations sur la dualité des systèmes sympathique et parasympathique

Pour comprendre le rôle sympathique, dans les fonctions d'harmonisation et de modulation du corps humain, il est essentiel de se souvenir des différences existant entre ces deux systèmes nerveux : sympathique et parasympathique. L'un des mythes encore présent, et que nous devons détruire une fois pour toutes, est l'impression générale que la vie est essentiellement une lutte entre ces deux systèmes ; qu'il suffit de réaliser un équilibre entre les deux ; qu'ils sont tout simplement égaux et opposés comme les deux faces d'une pièce de monnaie. Rien ne pourrait être plus éloigné de la vérité. Ce sont des systèmes totalement différents, avec des origines, une organisation fonctionnelle et une distribution propres. Ils opèrent chacun dans leur zone et n'agissent pas de la même manière, au profit de l'économie générale de l'organisme.

Le système parasympathique, dont l'influence principale est celle du nerf vague à l'égard des viscères, est surtout concerné par la protection de l'environnement interne. C'est pour cette raison qu'un physiologiste distingué, le Docteur W.R. HESS, a considéré que ce système parasympathique était au service des fonctions endophylactiques. Le Docteur W.R. HESS l'a également qualifié de « trophotropique », en raison de son rôle à l'égard de la nutrition et de la restauration des réserves du corps, épuisées sous l'empire du système sympathique.

Le système sympathique est, quant à lui, décrit comme « ergotropique ». Il s'intéresse à l'activité générale du corps. Il intervient dans l'utilisation musculaire d'énergie et dans les échanges d'énergie entre le corps et son environnement. Il est également impliqué dans nos habitudes mentales et émotionnelles, ainsi que dans nos réactions aux agressions extérieures.

Compte tenu de la distribution sympathique de T 1 à L 2, nous porterons plus particulièrement notre attention sur la colonne cellulaire intermédio-latérale et sur les relations structurales entre les deux systèmes.

La disposition des origines du système nerveux autonome peut être comparée à celle d'un thermomètre clinique : le bulbe image le tronc cérébral et le tube, gradué en segments, figure la moelle épinière. Le système sympathique est représenté par deux colonnes noires, de T 1 à L 2. Le système parasympathique est imagé par un groupe de noyaux situés dans le tronc cérébral et dans les sections sacrées de la moelle épinière. Si on prolonge le système nerveux autonome jusqu'aux organes innervés, la première impression donne à penser que les viscères prédominent. À cause de l'intérêt porté traditionnellement sur la dualité d'innervation de ces organes, beaucoup d'illustrations du système nerveux autonome sont incomplètes et ne mettent en évidence que l'innervation viscérale. Par contre, si on inclut les structures somatiques du corps, dans l'étude générale du système nerveux autonome, **nous constatons que, seul, le système sympathique se distribue à ces structures et qu'il n'existe pas d'innervation parasympathique destinée au mécanisme musculo-squelettique.**

Le système sympathique représente l'unique commande autonome du mécanisme musculo-squelettique.

En considérant les lieux de rencontre viscéraux du système sympathique et parasympathique, nous nous apercevons que leur co-fonctionnement ne peut pas être assimilé à une « dualité dominatrice ».

Le système parasympathique envoie presque directement ses neurones préganglionnaires aux viscères concernés. Une liaison synaptique existe, à proximité ou dans chaque organe, d'où partent les courts neurones post-ganglionnaires.

À l'opposé, les fibres post-ganglionnaires du système sympathique se situent dans la chaîne des ganglions paravertébraux, qui s'étendent de la région sous-occipitale à l'extrémité sacro-coccygienne de la colonne vertébrale. Les fibres préganglionnaires du système sympathique présentent, grâce à leur origine « en colonne » dans la moelle épinière, une différence encore plus grande, dans la distribution de leurs fibres aux ganglions, le long de la colonne vertébrale. Ceci explique que les neurones post-ganglionnaires, innervant les structures périphériques, soient très longs. Par ailleurs, existent dans la cavité abdominale des ganglions supplémentaires ou plexus qui, à leur tour, envoient des neurones post-ganglionnaires plus courts aux divers tissus innervés. La distribution des fibres post-ganglionnaires est, par conséquent, différente de celle du système parasympathique.

Compte tenu de cette nouvelle vision de la fonction sympathique, trois points significatifs ressortent de ce bref résumé :

a) Il n'y a pas un seul tissu du corps qui ne reçoive une innervation sympathique, dont l'origine primaire se situe dans la moelle épinière et l'origine secondaire, dans les ganglions paravertébraux, pour la plupart.

b) À l'exception de l'œil, des glandes lacrymales, parotides, sous-maxillaires et sublinguales, l'influence parasympathique sacrée et celle eu nerf pneumogastrique semblent se limiter aux organes viscéraux, en accord avec les rôles endophylactique et trophotropique qui ont été attribués au système nerveux parasympathique.

c) Le système nerveux sympathique représente le système vaso-moteur du corps.

Ce troisième point représente, sans nul doute, la distinction la plus importante à faire entre les fonctions sympathiques et les fonctions parasympathiques. La sympathie innerve les vaisseaux sanguins du corps et intervient dans la notion de résistance, de capacité et de volume.

Au niveau du cœur, le système sympathique exerce une grande influence, à la fois sur la vitesse et la force de contraction du muscle cardiaque. Le système parasympathique, par l'intermédiaire du nerf vague, exerce également de son côté un contrôle important du rythme cardiaque. Par contre, et exception faite de la région pelvienne, le système parasympathique joue un rôle mineur dans la régulation sanguine cardio-vasculaire.

Ainsi, le système sympathique, en provoquant sélectivement une activité vasomotrice dans les différentes parties du corps et en influençant le rythme et la puissance cardiaque, peut non seulement altérer le volume sanguin, mais également sa distribution, d'une région à une autre, en fonction du lieu et de la demande. Autrement dit, le système sympathique contrôle l'harmonie du corps, sa capacité de fonctionnement et de survie.

Compte tenu de cette activité essentielle et des échanges d'énergie qui y sont associés, on peut constater que le système nerveux sympathique occupe en réalité une position très stratégique, entre les viscères d'une part et les tissus somatiques d'autre part, harmonisant ainsi les fonctions du corps humain avec l'environnement externe et, plus particulièrement, avec l'activité permanente des muscles squelettiques, principaux

consommateurs d'énergie. Nous voici, en fait, au cœur même du concept qui considère le système sympathique comme un médiateur et dont l'influence fondamentale, dans la pratique osthéopathique, n'est plus à prouver de nos jours.

Si le système nerveux sympathique est sensible à l'environnement extérieur, aux exigences fonctionnelles et à la manière dont l'individu interprète ces demandes, il est également sensible aux impulsions provenant des centres supérieurs qui organisent notre action motrice, par l'intermédiaire du mécanisme musculo-squelettique. Si cela est essentiel dans des conditions normales, cette sensibilité l'est encore plus dans le cadre de la pathologie. Cette constatation n'a pas pour but de discréditer le système nerveux parasympathique dont le rôle, dans la santé et la vigueur du système musculo-squelettique, demeure très important, mais on a suffisamment insisté traditionnellement sur le système parasympathique, sans pour autant attribuer au système sympathique, la place de médiateur qui lui revient, le rôle de régulateur de l'activité viscérale ainsi que sa faculté de réagir aux influences périphériques extérieures.

4) Mode d'action du système sympathique

Lorsque nous en venons à la question de savoir comment le système sympathique remplit les fonctions dont nous avons parlé précédemment, nous nous heurtons, de nouveau, à des notions chéries, préservées et perpétuées dans les livres et salles de cours. Elles sont encore enseignées en raison de la tradition et par respect des convenances, mais il devient impératif de montrer que ces idées conventionnelles sont, dans certains cas, douteuses ou fausses et, de toutes façons, inadéquates. En d'autres termes, l'enseignement traditionnel est axé sur le concept suivant : le fonctionnement autonome comprend deux systèmes égaux et opposés qui ont pour objet la régulation de l'activité du muscle lisse et de la sécrétion, l'une excitatrice, l'autre inhibitrice, de telle sorte qu'il suffit d'équilibrer ces actions pour être en parfaite santé. Au cours de ces dernières années, ce concept a été modifié dans certains milieux autorisés par l'utilisation du terme « intégré », remplaçant celui « d'antagoniste », à l'égard des systèmes sympathique et parasympathique de la fonction autonome. Par ailleurs, quelques-uns des trous derniers ouvrages en la matière dénomment le système nerveux autonome : « système nerveux viscéral », appellation qui tendrait à perpétuer une image trompeuse de ces deux systèmes.

Selon le point de vue traditionnel, l'action du système nerveux autonome consiste à provoquer une contraction, plus ou moins grande, des éléments musculaires des organes viscéraux et des vaisseaux sanguins, ou encore, une sécrétion plus ou moins importante dans les viscères ainsi innervés ; les adaptations du métabolisme cellulaire dépendant du degré de contraction ou de sécrétion.

Depuis des années, une littérature importante s'est accumulée, indiquant la nature incomplète d'une telle description de la fonction sympathique, mais les observations, à cet égard, ont été mentionnées séparément et individuellement. Les éléments du puzzle n'ont jamais été rassemblés, peut être parce qu'il n'y a pas eu de place pour les intégrer dans le concept confortable de la dualité de la fonction autonome, bien plus préoccupé par l'activité du muscle lisse et de la sécrétion. Quelques-unes de ces observations pertinentes et révélatrices remontent à 1900/1920 et ne demandent qu'à trouver leur place dans le concept ostéopathique.

5) Organisation fonctionnelle du système nerveux autonome

Dans ce paragraphe, nous examinerons schématiquement la disposition et la structure des deux divisions du système nerveux autonome, par rapport à leurs rôles dans l'économie du corps.

Les figures A, B, C, D, E et F montrent la configuration du système nerveux autonome et les différences d'organisation fonctionnelle entre le système sympathique et le système parasympathique.

• Origine centrale

Les neurones préganglionnaires du système nerveux autonome, représentés sur le schéma A, sont situés dans le système nerveux central où ils reçoivent les influences convergentes d'un grand nombre de neurones pré-synaptiques.

Les axones pré-synaptiques transmettent les impulsions provenant de différentes sources neuronales et sensorielles.

Les corps cellulaires préganglionnaires sont groupés en « noyaux » et « colonnes cellulaires ».

DISPOSITION SCHÉMATIQUE DU SYSTÈME NERVEUX AUTONOME

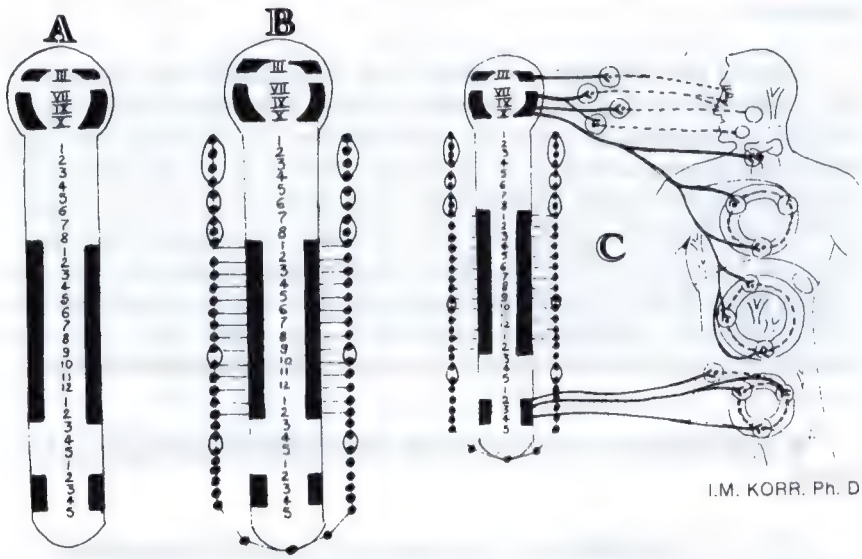

A La disposition schématique des origines du système nerveux autonome peut être comparée à celle d'un thermomètre clinique : le bulbe image le tronc cérébral et le tube, gradué en segments, figure la moelle épinière. Les chiffres romains correspondent aux noyaux parasympathiques crâniens. Les chiffres arabes représentent l'origine thoraco-lombaire du système sympathique et l'origine sacrée du système parasympathique.

B Chaînes ganglionnaires sympathiques paravertébrales. Les fibres préganglionnaires quittent la moelle épinière, de T 1 à L 2, par les racines ventrales et le rameau communicant blanc. Les paires ou groupes de ganglions entourés d'un liseré ovale indiquent les fusions fréquemment rencontrées.

C Ce schéma image les structures viscérales, réparties en quatre groupes : céphalique et cervical, thoracique, lombaire, pelvien et génital. Seule, l'innervation parasympathique est représentée sur ce schéma. Les lignes continues imagent les axones préganglionnaires et les lignes pointillées figurent les axones post-ganglionnaires.

Les neurones préganglionnaires du système parasympathique apparaissent, topographiquement séparés, au niveau crânien et sacré.

Le système parasympathique crânien est constitué de quatre paires de noyaux distincts : III, VII, IX et X.

Le système parasympathique sacré se situe généralement dans les trois segments sacrés de la colonne cellulaire intermédio-latérale de la moelle épinière.

Les neurones préganglionnaires sympathiques sont groupés en noyaux dans les colonnes cellulaires intermédio-latérales de la moelle, de T1 à L 2.

• Distribution préganglionnaire et ganglions

Les axones des neurones préganglionnaires sympathiques sortent de la moelle épinière parles racines ventrales, accompagnent les axones des motoneurones de la corne ventrale et passent par les orifices intervertébraux thoraciques et lombaires supérieurs, pour s'articuler avec les neurones post-ganglionnaires et les corps cellulaires, groupés dans les ganglions (schéma B).

Dans le système nerveux sympathique, la plupart des synapses s'organisent, avec les neurones, dans les chaînes ganglionnaires paravertébrales droite et gauche.

En pénétrant à différents niveaux de la chaîne ganglionnaire paravertébrale, les axones préganglionnaires et leurs collatéraux peuvent se diriger vers le haut ou vers le bas, s'articuler dans les ganglions du même segment ou bien dans les ganglions sus ou sous-jacents.

Les neurones des ganglions cervicaux reçoivent toute leur innervation préganglionnaire des segments thoraciques supérieurs.

Les neurones des ganglions lombaires inférieurs et sacrés reçoivent leur innervation préganglionnaire de L 2 et de la région sus-jacente.

Les autres axones préganglionnaires, T 5 et les sous-jacents, comprenant les nerfs splanchniques, traversent la chaîne sans synapse, pour se terminer dans les ganglions périphériques ou collatéraux droits ou gauches (ganglions cœliaques, mésentériques...).

D'autres axones préganglionnaires aboutissent dans la moelle surrénale.

Les viscères sont groupés en quatre régions principales comme l'indiquent les schémas C et F ; les organes de chaque région ayant en commun certaines caractéristiques d'innervation.

Le schéma D montre l'innervation de la moelle surrénale.

Les axones préganglionnaires, issus des noyaux crâniens : III, VII et IX, s'articulent dans les ganglions crâniens : ciliaire, sphéno-palatin, otique et sous-mandibulaire.

Les axones préganglionnaires, issus du noyau crânien : X (nerf vague ou pneumogastrique), s'articulent dans les petits ganglions disséminés et proches des viscères innervés.

Il est à noter que les ganglions parasympathiques et les viscères ne sont pas représentés individuellement sur les schémas : A, B, C, D, E, F.

Les ganglions, recevant la distribution sacrée, sont, à la fois, de type collatéral et intrinsèque, comme le montre le schéma D.

• Distribution post-ganglionnaire

Les axones post-ganglionnaires sont ceux qui apportent les influences autonomes aux terminaisons afférentes ou aux organes de terminaison qu'ils innervent.

L'innervation respective du système sympathique et parasympathique est en rapport avec leurs rôles dans l'économie du corps.

DISPOSITION SCHÉMATIQUE DU SYSTÈME NERVEUX AUTONOME

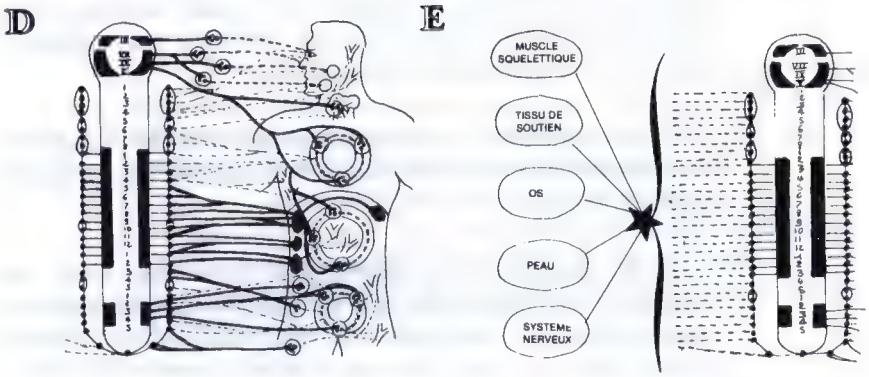

I.M. KORR Ph. D.

A STRUCTURES VISCÉRALES

— Les viscères reçoivent une innervation sympathique et parasympathique

— Dans les régions céphalique, cervicale et thoracique, l'innervation sympathique post-ganglionnaire trouve son origine dans les ganglions paravertébraux. L'innervation sympathique de l'abdomen et de certains organes pelviens provient de ganglions extérieurs tels que les ganglions cœliaque et mésentérique.

— L'innervation des vaisseaux sanguins est sympathique.

— La moelle surrénale, représentée sous le côté gauche du diaphragme, reçoit une innervation principalement sympathique préganglionnaire.

B STRUCTURES SOMATIQUES

— L'innervation du système musculo-squelettique est exclusivement sympathique.

———— Fibres Préganglionnaires

– – – – Fibres Post-ganglionnaires

Les ganglions parasympathiques innervent tous les viscères (figure C). Ceux qui sont en relation avec les trois noyaux crâniens supérieurs ont une distribution limitée à la tête. Les impulsions provenant de chaque noyau sont spécifiquement destinées à un ou deux organes comme l'œil, les glandes lacrymales ou les glandes salivaires, à l'exception du nerf vague, dont l'innervation, très diversifiée, est destinée aux organes du cou, du thorax et de l'abdomen.

La distribution parasympathique sacrée influence les organes pelviens, génitaux et les vaisseaux sanguins en relation avec la fonction sexuelle.

Les ganglions sympathiques innervent tous les organes approvisionnés par le système parasympathique (schéma D), bien que ces deux distributions soient parfois différentes au sein du même organe, comme la vessie ou l'œil.

Lorsque les deux systèmes, sympathique et parasympathique, innervent le même organe, on pourrait effectivement s'attendre à un **« certain antagonisme »**. En fait, il s'agit d'une **« subtile coordination »** d'influences différentes, plutôt que d'un « antagonisme ».

Très souvent, les influences sympathiques et parasympathiques ne sont pas aussi **« opposées »** dans leur finalité qu'on aurait tendance à le croire mais, **« qualitativement différentes »** comme nous le démontre la sécrétion salivaire.

Cette « dualité d'innervation » ne s'applique pas à la vascularisation, domaine exclusif du système nerveux sympathique, à l'exception de la vascularisation des organes pelviens et génitaux.

Par le contrôle de l'activité contractile du muscle lisse dans les artérioles, les artères, les veines et certains vaisseaux lymphatiques de grandes dimensions, le système nerveux sympathique régule la résistance périphérique, la dilatation, la capacité vasculaire et la pression artérielle. Ainsi, le système nerveux sympathique a-t-il les moyens de contrôler la distribution

sanguine, la pression de la filtration capillaire et le débit cardiaque, en fonction des exigences métaboliques et de l'économie générale du corps humain.

Le système nerveux sympathique représente véritablement un composant vaso-moteur du système nerveux.

L'innervation sympathique du cœur, par son influence chronotrope (rythme) et inotrope (force de contraction), possède une influence considérable sur la pression ventriculaire et le débit cardiaque.

Le nerf vague, par son influence cardio-inhibitrice, affecte profondément le rythme cardiaque, bien qu'on ne connaisse pas encore, avec précision, l'importance des influences inotropes.

Il est actuellement possible d'affirmer que le système nerveux sympathique représente le médiateur de la régulation centrale de l'ensemble du système cardio-vasculaire, en parfaite harmonie avec les autres activités du corps humain.

Quelle est l'innervation de la masse la plus importante du corps, représentée par l'appareil musculo-squelettique et les autres tissus somatiques ?

Comme le montre le schéma E, **l'innervation autonome est exclusivement sympathique**.

Passant par la chaîne ganglionnaire et les nerfs vertébraux, les axones se terminent dans les muscles, os, articulations, ligaments, tendons, tissus conjonctifs et peau.

Il est à noter que le système nerveux lui-même reçoit une innervation autonome qui, pour autant qu'on le sache, **est exclusivement sympathique**.

En pratique médicale courante, l'innervation viscérale, à droite du schéma F, représente l'essentiel du système nerveux autonome, alors que la masse la plus importante du corps, le système musculo-squelettique, à gauche du schéma F, est, la plupart du temps, à peine mentionnée ou identifiée.

Le schéma F nous permet de formuler quelques observations :

• Si la distribution du système parasympathique est presque exclusivement viscérale, celle du système sympathique fournit une innervation autonome à « presque » toutes les parties du corps, y compris le système nerveux lui-même.

• Si le système parasympathique représente un assemblage de « lignes privées » se rendant individuellement aux organes et tissus, la diffusion du système sympathique est un de ses traits caractéristiques qui s'explique :

— par son origine médullaire étendue

— par le développement « en éventail » des axones préganglionnaires aux ganglions, sur toute la longueur de la colonne vertébrale

— et par la distribution des axones post-ganglionnaires dans tout le corps.

• Le rôle vaso-moteur général du système nerveux sympathique, lui permettant de mobiliser les ressources du corps.

• La position stratégique du système nerveux sympathique, entre les viscères, d'une part, à droite du schéma F, et le système neuro-musculo-squelettique, d'autre part, à gauche du schéma F, lui permettant d'adapter les fonctions viscérales aux exigences neuro-musculo-squelettiques.

À la différence du système parasympathique, le système sympathique s'occupe de la diffusion coordonnée, à la totalité du corps, des influences sympathiques, renforcée et soutenue parla circulation d'adrénaline et de nor-adrénaline, en provenance de la moelle surrénale.

Comme le système parasympathique, le système sympathique peut donner lieu à des activités sélectives et localisées.

DISPOSITION SCHÉMATIQUE DU SYSTÈME NERVEUX AUTONOME

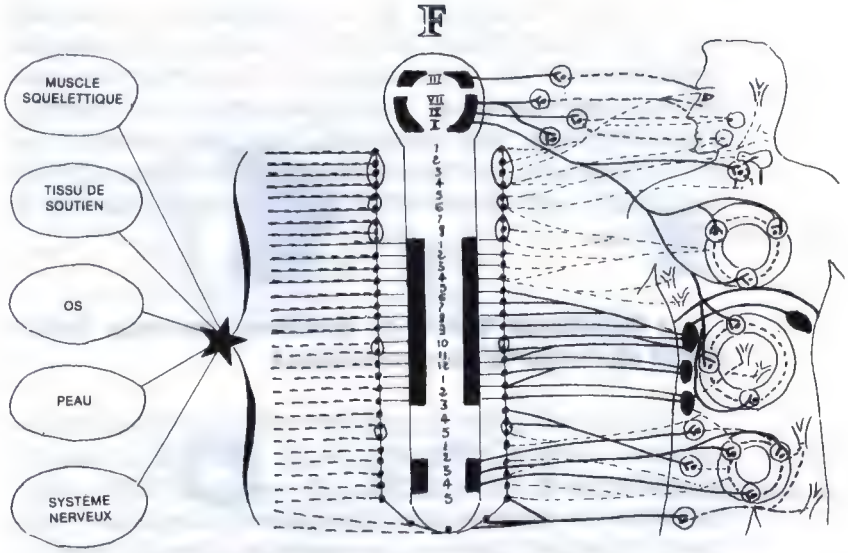

I.M. KORR Ph. D.

• Le système nerveux sympathique occupe une position stratégique, entre les viscères, d'une part, et le système neuro-musculo-squalettique, d'autre part, lui permettant d'adapter les fonctions viscérales aux exigences neuro-musculo-squelettiques.

• Le système neuro-musculo-squelettique ne reçoit son approvisionnement autonome que du système sympathique.

——— Fibres Préganglionnaires

– — — – Fibres Post-ganglionnaires

L'activation centrale de l'ensemble du système sympathique, comme dans l'épuisement, le danger réel ou supposé, ou dans des conditions extrêmes, entraîne des changements bien orchestrés et adaptés dans l'activité viscérale, circulatoire et métabolique du corps.

On peut, par conséquent, considérer que la division sympathique mérite bien le nom de « SYSTÈME ».

Si, pour les besoins de la comparaison, on admettait une hypothétique activation centrale simultanée, heureusement fort improbable, de l'ensemble du système parasympathique crânien et sacré ou la libération d'une hormone, non existante à ce jour, parasympathico-mimétique, correspondant aux hormones adrénomédullaires, on aboutirait à un chaos physiologique complet.

• Relations entre le système nerveux autonome et l'innervation somatique

En accord avec les relations fonctionnelles entre le système nerveux sympathique et l'appareil musculo-squelettique et, compte tenu de ses possibilités réactionnelles en réponse aux changements survenant dans l'environnement comme, par exemple, dans la thermorégulation, le système nerveux sympathique est intimement et anatomiquement relié à l'innervation sensorielle et motrice de l'appareil musculo-squelettique.

Comme le montre la figure G, la distribution du système nerveux sympathique et l'approvisionnement moteur des muscles squelettiques, possèdent un point de départ, situé très près l'un de l'autre dans la moelle, ce qui explique qu'ils soient soumis à de nombreuses influences pré-synaptiques semblables.

Les axones des cellules préganglionnaires et des motoneurones quittent ensemble la moelle épinière, en passant par les racines ventrales.

Les axones moteurs circulent, jusqu'à leurs terminaisons, dans les muscles squelettiques, tandis que les axones préganglionnaires s'articulent dans les ganglions.

COUPE TRANSVERSALE DE LA MOELLE ÉPINIÈRE AU NIVEAU THORACIQUE OU LOMBAIRE SUPÉRIEUR

G

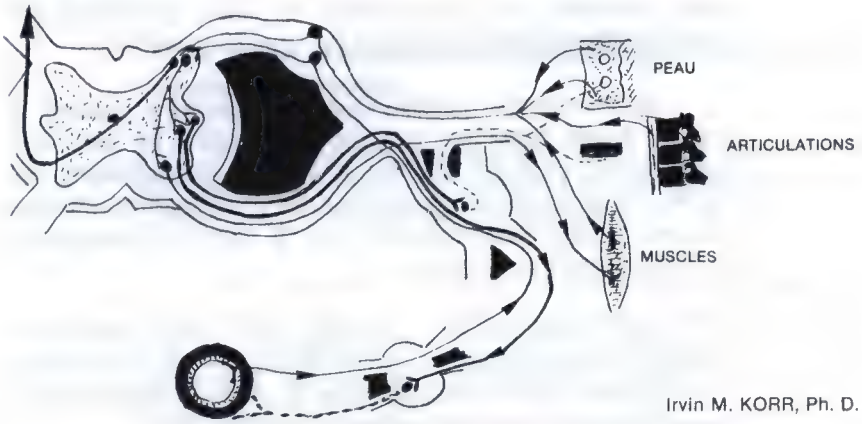

• Les neurones sensoriels (ganglions de la racine dorsale) et leurs fibres transmettent les impulsions provenant des récepteurs et des terminaisons nerveuses, dans les tissus somatiques et viscéraux.

• Les motoneurones (cellules de la corne ventrale) et leurs axones fournissent l'innervation motrice à la musculature squelettique.

• Les neurones sympathiques et les fibres des neurones préganglionnaires (lignes continues), dans la colonne cellulaire, intermédio-latérale, s'articulent, dans les ganglions, avec les neurones post-ganglionnaires, dont les axones (lignes pointillées) innervent les viscères et certains tissus somatiques.

• Un neurone sensoriel, spinothalamique, transmet les impulsions aux centres supérieurs et sert d'intermédiaire pour la sensibilité thermo-algésique.

Cependant, les axones moteurs sont à nouveau rejoints par les fibres sympathiques, c'est-à-dire, les axones post-ganglionnaires qui pénètrent dans les nerfs vertébraux, en passant par les branches communicantes et qui se destinent aux tissus du cou, du tronc et des extrémités.

Les motoneurones et les neurones préganglionnaires sympathiques étant fonction des mêmes impulsions sensorielles pré-synaptiques, intervertébrales et des centres supérieurs, ils sont, par conséquent, les uns comme les autres, vulnérables, dans la mesure où ils sont soumis aux désordres et aux perturbations susceptibles d'être véhiculés par ces impulsions.

De la même manière que leurs axones suivent le même trajet dans les racines vertébrales et les nerfs vertébraux, incluant les fibres somato-sensorielles, les fibres somatiques et sympathiques sont également soumises à des déformations ou à des traumatismes d'origine bio-mécanique.

Les implications cliniques de ces désordres somato-sympathiques ont été étudiées par le Docteur I.M. KORR. Leurs mécanismes et leurs manifestations feront l'objet d'une prochaine communication.

Il est important de souligner que chaque acte de la vie entraîne une activité simultanée et coordonnée des systèmes nerveux somatique et autonome et que toute perturbation de l'un entraîne inéluctablement celle de l'autre.

Au même titre que le système nerveux sympathique, la distribution sacrée du système parasympathique possède des rapports fonctionnels intimes avec le système musculo-squelettique, comme dans l'élimination, les rapports sexuels, l'accouchement, et dans lesquels la coordination de l'activité motrice et viscérale s'avère essentielle.

Au même titre que le système nerveux sympathique, la distribution sacrée du système parasympathique possède des rapports fonctionnels intimes avec le système musculo-squelettique, comme dans l'élimination, les rapports sexuels, l'accouchement, et dans lesquels

la coordination de l'activité motrice et viscérale s'avère essentielle.

L'origine et le trajet de la distribution parasympathique sacrée sont en relation étroite avec les motoneurones.

Par contre, la distribution parasympathique crânienne, par suite de la distance qui la sépare de l'innervation du muscle squelettique, n'a que très peu ou pas de rapport avec la fonction motrice.

• Voies afférentes en relation avec le système nerveux autonome

Les impulsions sensorielles auxquelles répondent les deux systèmes sympathique et parasympathique, sont le reflet de leurs rôles respectifs.

Les réponses du système nerveux sympathique à l'impulsion sensorielle, provenant des récepteurs cutanés, musculaires ou articulaires..., en passant par les réflexes somato-sympathiques, sont hautement organisés et adaptés.

La rétroaction provenant des propriocepteurs est importante dans les ajustements locaux et régionaux, en s'adaptant au lieu et à l'activité en question.

Ces réflexes ont fait l'objet d'études approfondies et de publications américaines, tout au long de ces dernières années.

Les perturbations de ces réflexes et leurs manifestations cliniques ont été soigneusement étudiées par le Docteur I.M. KORR.

Soulignons seulement que si cette rétroaction sensorielle permanente, du soma au système nerveux sympathique, est essentielle pour le fonctionnement normal, tout dysfonctionnement somatique pourra se répercuter sur le système nerveux sympathique, avec son cortège de conséquences néfastes sur les structures innervées par ce dernier.

Bien que les deux divisions sympathique et parasympathique soient des assemblages de voies efférentes, de nombreuses fibres sensorielles parcourent les « nerfs sympathiques » (la plus grande partie du nerf splanchnique), ainsi que les « nerfs parasympathiques » (le nerf vague et le nerf splanchnique pelvien).

Certains troncs sympathiques sont excités par des états pathologiques viscéraux douloureux, tels que la distension, l'irritation chimique, le spasme, l'ischémie...

Il est d'ailleurs intéressant de savoir que ces fibres « de la douleur », par l'intermédiaire des interneurones, non seulement stimulent les neurones préganglionnaires sympathiques dans la moelle, produisant ainsi des changements dans les « organes cibles » : viscères, vaisseaux sanguins, glandes sudoripares, mais excitent aussi les motoneurones de voisinage, engendrant des contractions musculaires persistantes, très souvent associées à la douleur irradiée ou rapportée, d'origine viscérale.

Par ailleurs, les fibres sensorielles qui suivent le trajet des nerfs parasympathiques, transmettent la rétroaction à partir des différentes stations stratégiques viscérales.

Dans les trajets afférents du nerf vague, par exemple, « ces signaux » jouent essentiellement un rôle régulateur dans la respiration, la circulation, la digestion et autres fonctions viscérales. Dans les circuits sacrés, ils signalent des états, comme le remplissage, c'est-à-dire la nécessité d'une évacuation de la vessie ou du rectum. Dans ces exemples sacrés, l'activité musculaire est nécessaire pour favoriser l'exécution de l'activité viscérale.

L'inverse est vrai pour le système nerveux sympathique, qui adapte les fonctions viscérales à l'activité musculo-squelettique.

6) Hyperactivité sympathique

Une lésion Ostéopathique articulaire, un traumatisme ou un stress de l'appareil musculo-squelettique entraînent une hyperactivité segmentaire du système sympathique.

Le système nerveux sympathique influence également la réponse des tissus aux agressions extérieures et aux processus inflammatoires.

L'hyperactivité sympathique chronique est souvent un facteur défavorable dans des syndromes cliniques tels que l'œdème pulmonaire neurogénique, l'ulcère gastrique, l'artériosclérose, les lésions cardiaques et ostéodystrophiques...

Ces perturbations semblent être en rapport avec une réponse anormale des mécanismes de rétroaction locaux et régionaux.

Cs réflexes anormaux deviennent chroniques et s'entretiennent d'eux-mêmes, gênant souvent la cicatrisation ou la guérison.

Une perturbation des réflexes somato-sympathiques entraîne une dysfonction segmentaire, pouvant s'assimiler aux « relations segmentaires » de la douleur irradiée ou rapportée.

Une normalisation ostéopathique efficace améliore l'impulsion afférente, diminuant ainsi l'hyperactivité sympathique.

Dans des travaux précédents, le Docteur I.M. KORR a décrit la moelle épinière comme « organisatrice », non seulement de l'adaptation normale, mais également des processus pathologiques. Il a également démontré que des processus pathologiques pouvaient trouver leur origine dans une perturbation de l'impulsion afférente de l'appareil musculo-squelettique, des viscères ou des troubles physico-chimiques de l'excitation et de la conduction neuronale.

• Le système nerveux sympathique et l'appareil musculo-squelettique

La fonction « ergotropique », consistant à ajuster la circulation, le métabolisme et l'activité viscérale aux exigences musculo-squelettiques, posturales et de l'environnement, intervient dans les modifications du débit cardiaque, la distribution et la circulation sanguine, par régulation de la résistance périphérique, dissipation de chaleur et libération des métabolites accumulés.

Si ces adaptations ont un caractère général, elles peuvent, cependant, être localisées en fonction du lieu et de l'importance de l'activité musculaire. Cette fonction dépend de l'arrivée sensorielle, précise et

permanente, provenant de l'appareil musculo-squelettique, pour se destiner au système nerveux central.

L'expérience clinique ostéopathique démontre que cette rétroaction se poursuit, sous une forme néanmoins modifiée, dans le cadre des dysfonctionnements musculo-squelettiques, pouvant ainsi engendrer, à son tour, des perturbations de la distribution sympathique.

À l'occasion d'une série d'études effectuées sur des patients, pendant une vingtaine de jours, au Collège de Médecine Ostéopathique de Kirksville, le Docteur I.M. KORR et ses collaborateurs, démontrèrent que cette hypothèse s'avérait, avec certitude, confirmée.

En utilisant, d'une part, les glandes sudoripares et le système vasculaire cutané comme indicateurs physiologiques de l'activité sympathique sur le tronc, et en employant, d'autre part, différentes méthodes pour étudier les variations topographiques et dermatomiques de l'activité du système sympathique, il a été démontré que l'hyperactivité sympathique entraînait des types variés de dysfonctionnements somatiques, ainsi que des altérations pathologiques viscérales.

Il a été possible de provoquer une hyperactivité sympathique segmentaires, à partir d'un traumatisme musculo-squelettique ou d'un stress postural, en général, légers et éphémères ; les régions affectées du système sympathique se « comportèrent » différemment, répondant exagérément à des stimuli physiques émotionnels ou liés à l'environnement, appliqués sur le sujet et, par ailleurs, relativement légers. On a pensé que ces trajets efférents étaient chroniquement facilités, comme DENSLOW et ses collaborateurs l'avaient démontré, pour l'activité neuro-musculaire. La partie correspondante du corps semblait répondre comme si elle était dans un état « d'alarme physiologique ». L'innervation sympathique cutanée n'étant pas très différente de celle des viscères et des vaisseaux sanguins, il semblait intéressant de connaître les effets d'un « bombardement sympathique » intense et prolongé.

Les « tissus cibles » et les répercussions cliniques éventuelles sont fonction du niveau segmentaire sympathique affecté.

La distribution cervicale et thoracique supérieure affecterait surtout la tête, le cou et le thorax. La distribution thoracique moyenne et inférieure pourrait affecter les viscères abdominaux.

• Signification clinique de la sympahicotonie

Classiquement, la sympathicotonie est caractérisée par une sensibilité spéciale du système nerveux sympathique, reconnaissable cliniquement à la tachycardie, à l'éréthisme cardiaque, à l'amaigrissement, à l'irritabilité du caractère, aux battements épigastriques, à la sécheresse de la peau, à la mydriase et à l'étroitesse de la fente palpébrale.

La sympathicotonie s'oppose à la vagotonie.

Le point de vue traditionnel affirme que les effets de l'innervation sympathique se manifestent par l'intermédiaire de la régulation du muscle lisse et de la sécrétion des glandes exocrines, telles que les glandes sudoripares et les glandes de l'appareil digestif.

Comme on l'a dit précédemment, le champ d'action du système nerveux sympathique est beaucoup plus étendu que cela. On a pu constater ses effets sur le muscle squelettique, les récepteurs périphériques, les organes des sens, le systèmenerveux central, les cellules osseuses, le tissu adipeux, l'appareil réticulo-endothélial, les glandes endocrines, la circulation collatérale, l'activité enzymatique, la croissance, le développement, la synthèse nucléo-protéïque, ainsi que sur les réponses des différents tissus à d'autres facteurs, tels que la stimulation parasympathique, les hormones et les toxines.

L'hyperactivité sympathique, facteur très souvent critique, n'est pas toujours perçu par les cliniciens, par suite des barrières de la spécialisation. Le spécialiste a souvent des difficultés pour rester constamment au courant des recherches concernant sa propre discipline et il n'est généralement pas informé, par exemple, qu'une influence sympathique, dans sa spécialité, a également été mise en évidence dans d'autres domaines.

Des recherches ont permis de montrer les effets cliniques de la sympathicotonie :

— symptomatologie et physiopathologie,

— effets de la stimulation expérimentale chronique,

— effets de la diminution et de la suppression de l'activité sympathique,

— modifications morphologiques des ganglions et autres composants sympathiques.

Cette étude a été présentée à l'Université du Michigan en octobre 1977, dans le cadre des recherches sur les « mécanismes neurobiologiques dans la thérapie manipulative ».

L'apparition de **l'œdème pulmonaire neurogène**, consécutif à un important traumatisme crânien, à des lésions cérébrales, à l'oxygène hyperbare ou à un infarctus pulmonaire localisé, fait intervenir la distribution sympathique destinée aux poumons.

La congestion vasculaire, l'atélectasie, l'hémorragie intra-alvéolaire et l'œdème peuvent être provoqués expérimentalement par stimulation des ganglions étoilés.

La ganglionectomie ou le blocage adrénergique, pratiqué avant le traumatisme expérimental, empêchent l'apparition de l'œdème pulmonaire neurogène.

Une influence sympathique a également pu être mise en évidence dans **l'ulcère gastrique et la pancréatite** : une stimulation sympathique transforme la pancréatite légère, provoquée par la bile, en une forme hémorragique mortelle et nécrosante. Inversement, le blocage de la distribution sympathique l'améliore.

Une stimulation soutenue du nerf splanchnique, appliquée sur des rats sous anesthésie, entraîne tous les signes de **l'artériosclérose de l'aorte**.

On sait également que l'hyperactivité sympathique est un facteur important dans certaines formes

d'hypertension artérielle. Celle-ci a pu être expérimentalement provoquée sur des chiens par stimulation rénale artérielle chronique. À l'inverse, le blocage de l'innervation diminue la pression sanguine du patient éclamptique.

Il a été démontré que l'hyperactivité sympathique du cœur, dans l'infarctus du myocarde (« réflexe cardio-cardiaque »), est responsable de certaines complications secondaires, telles que la fibrillation ventriculaire, l'arythmie...

Il est d'ailleurs intéressant de noter que même en l'absence d'infarctus du myocarde, la stimulation sympathique prédispose le cœur à la fibrillation et, qu'à l'inverse, le blocage sympathique, pharmacologique ou chirurgical, comme, par exemple, dans l'occlusion coronaire expérimentale, protège le cœur contre ces manifestations.

Le **« choc cardiaque »** s'accompagne aussi d'une hyperactivité sympathique, entraînant des conséquences néfastes sur les lits vasculaires, notamment rénaux et intestinaux.

Des lésions cardiaques graves ont pu être provoquées expérimentalement par stimulation intense de la distribution sympathique du cœur.

Dans l'insuffisance cardiaque, l'hyperactivité sympathique rénale produit une rétention de sodium et d'eau. L'augmentation du tonus sympathique est manifeste, avant même l'apparition de la défaillance.

Inversement, le blocage des nerfs adrénergiques provoque, à la fois, une diurèse et une excrétion de sodium dans les urines (natriurèse).

On connaît, depuis longtemps, l'existence certaine d'un facteur sympathique dans les syndromes douloureux post-traumatiques. Dans de très nombreux cas, le blocage ganglionnaire a permis de supprimer la douleur intense, ainsi que les manifestations autonomes et trophiques affectant les os, les articulations, la peau et les autres tissus lésés.

On a pu démontrer, dans d'autres maladies, l'influence sympathique sur les os et les articulations. La sympathectomie lombaire a donné d'excellents résultats sur des patients souffrant de douleurs lombaires ostéo-arthritiques ou rhymatismales ; la douleur du processus inflammatoire rhumatismal n'étant jugulée que dans les régions sympathectomisées.

La stimulation des fibres sympathiques du nerf sciatique, sur le cobaye, entraîne des ostéo-dystrophies diverses.

Le traitement sympatholytique sur des sujets atteints de poliomyélite antérieure aiguë, au niveau d'un membre inférieur, restaure la croissance normale. À l'inverse, la stimulation unilatérale chronique de la chaîne sympathique lombaire, sur de jeunes chiots, inhibe la croissance de la patte arrière, du côté de la stimulation.

Lorsque des animaux d'expérience doivent être soumis à des chocs traumatiques ou hémorragiques et qu'on leur fait subir, préalablement, un blocage adrénergique ou une sympathectomie, ils sont immunisés et protégés des conséquences fatales.

La pathologie hépatique, après administration de tétrachloride de carbone, doit être totalement attribuée à la décharge sympathique massive. Il en résulte une ischémie, des modifications hypoxiques et nécrosiques autour de la veine centrale du lobule hépatique, ainsi que des changements dans les activités enzymatiques.

Le déséquilibre du système nerveux autonome et l'hyperactivité sympathique ont été impliqués dans de nombreux états obstétricaux et gynécologiques, présentant une perturbation de la contraction utérine.

La sympathicotonie influence également les affections de l'œil : l'ulcération de la cornée, consécutive à une section du nerf trijumeau, peut-être évitée par une stellectomie préalable ou guérie, par une stellectomie ultérieure.

La sympathectomie de l'œil peut s'avérer préventive et protectrice : l'extraction du ganglion cervical supérieur, sur le lapin, réduit notablement la sévérité des

conséquences oculaires, consécutives à l'endoxine bactérienne généralisée, à même d'entraîner une augmentation de la perméabilité vasculaire oculaire dans la portion irienne du procès ciliaire, avec œdème, hémorragie et thrombose.

D'autres réactions à distance, en réponse à l'endoxine systémique, peuvent également être évitées ou supprimées par une énervation sympathique ou un blocage adrénergique.

L'innervation sympathique joue aussi un rôle dans d'autres états pathologiques tels que les colites, les dermatites, l'ulcère variqueux, les troubles vasculaires périphériques, la maladie de DUPUYTREN, la paralysie post-chirurgicale de l'iléon...

Le système nerveux sympathique paraît également influencer la réponse et les réactions des tissus aux antigènes, à l'infection, aux agents irritants, toxiques et même cancérigènes.

D'autres processus, tels que les manifestations allergiques, l'anaphylaxie, les réactions immunitaires et les mécanismes immuno-biologiques (implants expérimentaux), semblent être soumis à l'influence sympathique.

L'exagération chronique de « l'influence sympathique normale » c'est-à-dire, l'hyperactivité sympathique peut s'avérer nocive : les mécanismes réflexes de régulation seraient inévitablement perturbés s'ils recevaient des informations inadéquates, émanant de récepteurs « sympathiquement bombardés », comme notamment, des chémo et baro-récepteurs, régulateurs du sinus carotidien.

Les répercussions de l'hyperactivité sympathique sur le système nerveux central, le système réticulo-endothélial, le métabolisme des graisses, l'activité enzymatique, la fonction endocrinienne et la tendance à l'anémie, imputable à la vasoconstriction, peuvent entraîner, à plus ou moins longue échéance, des désordres et détériorations manifestes.

Le rôle général de la sympathicotonie, dans les processus pathologiques, semble renforcé par les

modifications objectivables au niveau du neurone, de la neuroglie, des ganglions prélevés à l'autopsie ou sur des patients atteints d'affections diverses.

L'étude de ces modifications montre une hyperstimulation des cellules ganglionnaires, s'assimilant tout à fait aux changements observés lors de la stimulation expérimentale préganglionnaire soutenue.

• Développement et expression de l'hyperactivité sympathique

Il s'agit de considérer :

— Les facteurs qui contribuent à l'hyperactivité sympathique.

— Les facteurs qui entretiennent, à long terme, l'hyperactivité sympathique.

— Les facteurs qui déterminent l'expression clinique.

La division sympathique du système nerveux autonome, à la différence de la division parasympathique, est capable d'organiser, sur une grande échelle, les réponses de l'ensemble de l'organisme. Le système sympathique mobilise les ressources du corps en vue d'une adaptation aux efforts physiques et aux modifications de l'environnement.

Il n'est pas, cependant, aussi certain que le système nerveux sympathique soit capable d'un contrôle local et régional d'importance.

La capacité de localisation est essentielle pour l'organisation et l'exécution des réponses de l'organisme, afin que les changements, intervenant dans la circulation sanguine de chaque région, puissent être adaptés aux conditions locales.

Les éléments locaux et régionaux du schéma d'ensemble, notamment dans les tissus somatiques, dépendent des signaux sensoriels provenant des tissus concernés et affectés, en vue d'une modulation précise.

Ces courants permanents d'impulsions afférentes pénètrent dans le système nerveux central par les voies segmentaires et par les connexions inter-neuronales appropriées, incluant celles qui se rendent aux centres supérieurs et influencent les neurones préganglionnaires dans la moelle épinière.

Les désordres cliniques, qui paraissent issus de l'hyperactivité sympathique, semblent des interprétations erronées de ces mécanismes de rétroaction locaux et régionaux. Ils sont apparemment déclenchés par des types de signaux sensoriels, devenus confus et désordonnés, par suite des impulsions émanant des tissus lésés, affectés ou des atteintes irritatives des nerfs ou de leurs racines, c'est-à-dire, provenant d'une zone de dysfonctionnement somatique.

Le système nerveux central n'est pas en mesure de déchiffrer les rapports individuels provenant de tel ou tel récepteur, mais « l'image d'ensemble » rapportée collectivement par les récepteurs d'une zone déterminée de la charpente. Il ne peut jamais donner une réponse adaptée et appropriée au rapport conflictuel, chaotique et incompréhensible qui lui serait adressé. Ce phénomène peut s'assimiler à un « vertige vertébral ». Dans le mal des transports, les messages, venant du labyrinthe, des yeux, des propriocepteurs et autres stations en rapport, peuvent être si contradictoires et confus qu'aucun réflexe postural ou de redressement n'est possible. Il en résulte, au contraire, une excitation des voies nerveuses, habituellement non concernées par la posture et l'équilibre, telles que celles produisant : nausées, vomissements, immobilisation et autres réponses viscérales. C'est la raison pour laquelle le Docteur I.M. KNORR compare ces « désordres médullaires » à une « consternation » plutôt qu'à une « facilitation ».

Comment ces réflexes anormaux s'entretiennent-ils d'eux-mêmes et deviennent-ils chroniques ?

Deux facteurs, au moins, semblent être en cause :

• Le premier facteur est représenté par la décharge afférente secondaire, provenant des tissus soumis au « bombardement sympathique ».

• Le deuxième facteur est une augmentation persistante de l'excitabilité centrale dans la moelle elle-même, pouvant être majorée, comme on l'a montré, par l'hyperactivité sympathique ainsi que par d'autres facteurs facilitants ou sensibilisants.

Chaque facteur, pris séparément ou combiné, contribue à l'établissement d'un cercle vicieux concernant les impulsions autogènes.

Bien que le traumatisme initial ne soit pas forcément douloureux, la douleur peut survenir, par suite des décharges sympathiques (entraînant par exemple l'anémie) et des échanges, aux lieux de déformation nerveuse, entre les axones post-ganglionnaires sympathiques et les fibres de la « douleur » avoisinantes, dépourvues de myéline.

Il est, par ailleurs, intéressant de noter qu'une déformation nerveuse, suffisante pour entraîner une excitation locale ou une interruption de la conduction, semblerait avoir une influence sur le transport axonal des protéines et autres substances, entre les neurones et les terminaisons nerveuses, et, par conséquent, sur leurs relations trophiques.

Quels sont les facteurs qui déterminent l'expression clinique ?

Une caractéristique importante, des réponses réflexes aux impulsions sensorielles anormales, réside dans le fait qu'elles sont, non seulement inappropriées à la situation, mais que, qui plus est, elles s'avèrent souvent nuisibles et préjudiciables aux processus de guérison et de cicatrisation.

Ainsi, le système nerveux sympathique ne fait pas, apparemment, la distinction entre, d'une part, l'impulsion sensorielle provenant d'une déchirure douloureuse d'une extrémité et, d'autre part, l'impulsion émanant d'une articulation douloureuse de la même extrémité.

Bien que la vasoconstriction puisse représenter une réponse appropriée à la déchirure, l'hyperactivité sympathique s'avère, cependant, nuisible à l'articulation enflammée.

La douleur, provenant de l'ischémie, majore la décharge sympathique et un cercle vicieux s'instaure, intensifiant l'état pathologique.

De la même manière, si le cœur présente, préalablement, une ischémie myocardique, l'hyperactivité sympathique ne peut avoir qu'un effet néfaste sur cet organe.

D'autres exemples, relatifs à l'inopportunité de l'hyperactivité sympathique, peuvent être cités : le blocage rénal, imputable à l'irritation urétérale, les réponses viscérales au refroidissement cutané du segment correspondant...

Comme on l'a montré pour l'appareil respiratoire, les intestins et les reins, la réponse sympathique au refroidissement est telle qu'elle prédispose l'individu à l'infection et à la maladie.

Ces mêmes trajets sont thérapeutiquement utilisés lorsque l'on pratique des enveloppements chauds ou des rubéfiants pour améliorer la circulation ou bien des enveloppements froids pour réduire l'hyperémie et l'œdème.

Un autre trait caractéristique de ces réflexes somato-sympathiques pathologiques réside dans le fait qu'ils produisent des connexions synaptiques atypiques, entraînant des « relations segmentaires anormales ».

Comme l'indique le Docteur I.M. KORR : « Un segment en évidence est un segment perturbé ».

Les structures somatiques et viscérales qui, physiologiquement, n'ont pas de relations fonctionnelles, sont néanmoins reliées entre elles par le biais des neurones qui les innervent et qui, eux, sont en communications segmentaires.

Les structures qui, de cette manière, s'enchevêtrent entre elles, peuvent être altérées et l'adaptation réflexe de ces organes et tissus peut s'avérer interrompue.

La douleur irradiée ou rapportée, d'origine viscérale et somatique, ainsi que les phénomènes qui y sont associés, sont un exemple « d'association segmentaire dysfonctionnelle ».

La distribution de la douleur irradiée ou rapportée et des réflexes moteurs et sympathiques associés (sudo-moteurs, vasomoteurs), dans les zones de référence, ne sont pas reliés aux schémas fonctionnels normaux.

C'est au niveau des zones de référence que peut s'organiser le changement pathologique secondaire, comme dans le syndrome de l'épaule et de la main, dans les suites d'un infarctus du myocarde.

Les tissus affectés peuvent également entraîner une décharge afférente pathologique, majorant l'hyperactivité sympathique.

Bien que la plupart des rapports soient concernés par la douleur irradiée ou rapportée et par les types de réflexes associés provenant des structures viscérales, ceux-ci, comme l'ont démontré TRAVELL et d'autres, ont une origine dans les structures somatiques profondes.

La stimulation douloureuse, somatique et viscérale, entraîne la même activité réflexe sympathique et les manifestations sont identiques.

D'après I.M. KORR, lorsqu'un viscère et un soma sont associés dans un cercle vicieux, le point de départ, qu'il soit viscéral ou somatique, n'a plus, thérapeutiquement, d'importance ; l'essentiel consistant à rompre ce « cercle vicieux ».

• La démarche ostéopathique

Toutes ces études cliniques et expérimentales permettent de comprendre les mécanismes de la normalisation ostéopathique, des techniques d'inhibition et de stimulation, qui feront l'objet du chapitre XXV, dans le tome II des « Lésions ostéopathiques vertébrales ».

Les voies vertébrales et supra-vertébrales permettent aux afférents somatiques d'avoir un accès facile aux neurones sympathiques ; ce qui explique qu'une lésion ostéopathique vertébrale, avec restriction de mobilité partielle ou totale, pourra entraîner des effets autonomes et des répercussions circulatoires, métaboliques et viscérales.

La lésion ostéopathique de l'appareil musculo-squelettique ne se limite pas à une restriction de mobilité partielle ou totale, s'accompagnant de phénomènes douloureux, mais contribue à l'entretien de l'hyperactivité sympathique qui intervient dans de nombreux syndromes et donne lieu à des réflexes somato-sympathiques pathologiques.

La perturbation médullaire est produite par des impulsions afférentes anormales pouvant provenir :

— des tissus musculo-squelettiques affectés ;

— de l'atteinte des nerfs, racines et ganglions ;

— ou de l'ensemble,

rendant, ainsi, la réponse inappropriée.

La normalisation ostéopathique est efficace lorsqu'elle entraîne un rétablissement harmonieux des impulsions afférentes, permettant aux réflexes locaux de bien s'intégrer dans un schéma d'ensemble, ainsi qu'une réponse adaptive appropriées. La normalisation ostéopathique diminue l'hyperactivité sympathique et ses conséquences néfastes.

Une normalisation ostéopathique adéquate des tissus musculo-squelettiques restaure leurs rapports proprioceptifs, en améliorant l'impulsion afférente, l'irritation mécanique et l'état des structures neurales.

Les mêmes mécanismes fonctionnent lorsqu'il s'agit d'une pathologie viscéro-somatique, comme dans la douleur irradiée ou rapportée. La normalisation ostéopathique diminue la décharge sympathique des structures concernées et brise le cercle vicieux qui s'est ainsi organisé.

Il apparaît alors irréfutable de considérer « la démarche ostéopathique » comme le seul traitement

réellement spécifique et efficace de l'hyperactivité sympathique, facteur pathologique commun et des plus fréquents.

Le Docteur Irvin M. KORR a raison de souligner, dans son exposé, l'importance trop souvent sous-estimée du système sympathique, car le mécanisme musculo-squelettique, certains organes ou tissus, la plupart des vaisseaux sanguins, les glandes sudoripares et le muscle lisse de la paupière interne **reçoivent une innervation autonome strictement sympathique**. Il n'y a pas un seul tissu du corps qui ne reçoive pas une innervation sympathique alors que l'influence parasympathique, en dehors des glandes lacrymales, sous-maxillaires, sublinguales, parotides et de l'œil, semble se limiter aux viscères.

Un certain antagonisme existe néanmoins entre le système sympathique et le système parasympathique, car il n'en est pas moins vrai que les impulsions transmises par les fibres nerveuses adrénergiques entraînent, au niveau des organes effecteurs, des réactions opposées à celles engendrées par les fibres nerveuses cholinergiques. Dans la majorité des cas, la stimulation des fibres nerveuses adrénergiques entraîne une excitation de l'organe effecteur et celle de fibres nerveuses cholinergiques, une inhibition. Ces faits ne nous empêchent pas d'être d'accord avec le Docteur Irvin M. KORR pour dire qu'il n'existe pas de compétition entre les deux systèmes, en vue d'une domination quelconque.

Il faut également souligner que, très souvent, des nerfs sympathiques ou parasympathiques possèdent à la fois des fibres adrénergiques et cholinergiques, tendant à démontrer que ni les ganglions nerveux sympathiques, ni les ganglions nerveux parasympathiques, n'appartiennent à des catégories fonctionnelles uniques.

En ce qui concerne le système parasympathique, son rôle semble nettement plus individualisé que celui du système sympathique, dans la mesure où, anatomiquement, la présence de fibres adrénergiques dans les nerfs parasympathiques est moins fréquente que celle des fibres cholinergiques dans les nerfs sympathiques.

Si dans de nombreux états pathologiques, on retrouve comme dénominateur commun une exagération de l'influence sympathique, c'est, par déduction logique, que ses rôles physiologiques sont, par conséquent, plus étendus. En pratique osthéo-

pathique courante, les techniques d'inhibition sympathique seront bien souvent plus utiles que les techniques de stimulation.

Lorsqu'un viscère et un soma sont associés dans un « cercle vicieux », le point de départ se situe plus souvent dans les tissus de l'appareil musculo-squelettique et il n'est pas sans importance sur le plan thérapeutique, de savoir si l'origine est somatique ou viscérale (douleurs rapportées ou projetées).

La finalité de la normalisation ostéopathique ne doit pas être sympatomatique mais étiologique. Il ne s'agit pas uniquement de rompre le « Cercle vicieux » qui s'est installé, mais de réduire, dans la mesure du possible, la lésion primaire, somatique ou viscérale, afin de supprimer la suite ostéopathique et d'éviter ainsi, une éventuelle récidive. Rappelons, à ce sujet, que la suite ostéopathique est un ensemble de lésions et de phénomènes, découlant de cause à effet, à partir d'une lésion primaire :

S.O. = L.P. → Ph. Lés. → L.S. → Ph. lés. ...

Dans le fonctionnement total du corps humain, il y a fondamentalement deux types de mouvements :

- Le mouvement volontaire que nous projetons par l'intermédiaire des influx sensitifs et moteurs et,

- Le mouvement involontaire contrôlé par les membranes crâniennes et spinale, la fluctuation du liquide céphalo-rachidien et dans lequel s'inscrit le système nerveux autonome.

Comme le précise le Docteur Irvin M. KORR, la vie humaine s'exprime grâce aux aponévroses du muscle strié. Chaque acte de la vie est joué par les muscles et les articulations du corps sous l'influence de la commande volontaire, représentée par les centres nerveux supérieurs et de la commande involontaire, représentée par le système sympathique.

W.G. SUTHERLAND a souvent mentionné que les fascias ou aponévroses prolongeaient anatomiquement et fonctionnellement les membranes crâniennes et spinale, afin de constituer un vaste réseau de tubules transportant, jusqu'aux confins du corps, le liquide céphalo-rachidien. A.T. STILL avait déjà envisagé, à son époque, cette hypothèse que le microscope électronique a, de nos jours, confirmé.

C'est le lien membraneux crânio-sacré (le « lien central » ou « core-link » de SUTHERLAND) qui, sous l'influence de la motilité du système nerveux central et de la fluctuation du liquide céphalo-rachidien, impartit un mouvement involontaire primaire d'abord au mécanisme crânio-sacré lui-même et, par l'intermédiaire du système tubulaire fascio-aponévrotique, à la totalité du corps.

Le système nerveux autonome semble jouer un rôle certain :

• Dans le mouvement volontaire, de par sa soumission aux centres nerveux supérieurs et son influence sympathique sur le mécanisme musculo-squelettique et sur les vaisseaux sanguins.

• Dans le mouvement involontaire, de par son caractère autonome et involontaire.

On peut également noter une certaine analogie entre, d'une part, la disposition anatomique, crânio-sacrée, du système para-sympathique et l'attache des membranes de tension réciproque (mécanisme respiratoire primaire) :

• **Crâniennes** : Faux du cerveau et tente du cervelet.

• **Spinale** : La dure-mère

Rappelons, à ce sujet, que la dure-mère spinale ne s'insère que sur S 1 / S 2 et Occiput C 1 / C 2.

B — RÉFLEXES VISCÉRO-VISCÉRAL ET SOMATO-VISCÉRAL

Docteur Elliot Lee HIX, Ph. D., professeur et Directeur du département de pharmacologie et de neuro-biologie au Collège de Médecine ostéopathique de Kirksville (U.S.A.).

La juste importance donnée par l'école ostéopathique à la palpation et aux normalisations du système musculo-squelettique suppose une relation réflexe entre les structures viscérales et les structures somatiques du corps. Les répercussions somatiques des affections viscérales, comme la douleur irradiée ou rapportée et les répercussions viscérales des lésions du système musculo-squelettique, mises en évidence depuis longtemps par des cliniciens expérimentés, trouvent leur explication physiologique dans le réflexe vertébral de SHERRIGTON.

Les répercussions viscérales et somatiques ainsi que les adaptations aux stimuli émotionnels, intérieurs et extérieurs, peuvent être momentanées ou de longue durée. Il est certain qu'elles sont provoquées par les inter-relations réflexes sensitivo-motrices, complexes et hautement intégrées, entre les centres réflexes vertébraux, les centres supérieurs et les nerfs autonomes viscéraux et somatiques. Cependant, malgré la complexité de ces inter-relations réflexes, les schémas de communication réflexe dans les deux sens, entre les structures somatiques et viscérales, demeurent souvent prévisibles.

Ceci s'explique par le fait que la plupart des nerfs somatiques et viscéraux, sensoriels et moteurs, possèdent une disposition anatomique précise et une organisation fonctionnelle segmentaire et métamérique dans leurs trajets d'aller et retour à la moelle épinière. Ceci s'explique également par la faculté des centres réflexes vertébraux de coordonner et d'organiser les échanges réflexes, somatiques et viscéraux, sans l'intervention des centres réflexes supérieurs.

En séparant la moelle épinière des centres réflexes supérieurs, il a été démontré, à maintes reprises, que les stimuli somatiques localisés entraînaient des types stéréotypés de vasoconstriction viscérale réflexe dans les segments correspondants. Ces expériences ont également montré qu'un viscère pair pouvait engendrer, d'une manière réflexe, des contractions homologues de la musculature paravertébrale, dans le segment correspondant. Les réflexes somato-viscéraux et viscéro-somatiques, dont l'organisation est bien connue, fonctionnent-ils de cette façon dans la vie de tous les jours ? Cette question a été posée, débattue de nombreuses fois

et, à priori, non résolue par suite de la difficulté d'étudier le phénomène des échanges bilatéraux somato-autonomes sur un sujet sain et coopératif.

Il y a quelques années, le Dr Elliot Lee HIX a découvert, tout à fait par hasard, sur un chien préparé chirurgicalement, un type intéressant de liaison réflexe entre l'uretère et le rein homologue. Ce réflexe, urétéro-rénal, représentait le type même de liaison unilatérale viscéro-viscérale. Cette expérience permit de démontrer que ce réflexe facilitait les trajets nerveux rénaux efférents homolatéraux, par l'intermédiaire desquels le rein répondait exagérément à un stress émotionnel, transmis parles impulsions sensorielles en provenance de l'uretère correspondant. Bien qu'on n'en ait pas pris pleinement conscience à cet instant, cette découverte fut la brèche qui permit d'étudier, pour la première fois, les influences réflexes, sur un viscère déterminé, dans des conditions physiologiques, adaptées aux situations cliniques.

L'association de certaines techniques chirurgicales et pharmacologiques permirent, en outre, d'individualiser les voies réflexes urétéro-rénales sur un animal restructuré chirurgicalement. Les communications réflexes entre, d'une part, les structures viscérales et somatiques et, d'autre part, le rein, purent alors être déterminées séparément et simultanément, tout en mettant en évidence les influences humorales significatives qu'elles subissaient.

Des ouvertures cutanées furent pratiquées sur le chien pour extérioriser bilatéralement les uretères. Ceci, afin d'effectuer, sur chaque rein pris séparément, des prélèvements quantitatifs d'urine et afin de déterminer, par les méthodes conventionnelles d'épuration rénale, à la fois, le débit sanguin rénal et le taux de filtration glomérulaire. Les ouvertures furent pratiquées à la partie inférieure de chaque flanc pour que l'urine puisse s'écouler librement dans un flacon collecteur ; l'animal restant debout sur la table de laboratoire.

Une autre modalité consista à transplanter un rein dans la région cervicale de l'animal. L'uretère de l'autre rein fut extériorisé afin de séparer nettement les influences réflexes et humorales. Le rein transplanté, étant littéralement déconnecté de son innervation vertébrale et pneumogastrique, montra une hypersensiblité aux catécholamines (adrénaline, nor-adrénaline). Il fut utilisé pour détecter le moindre réflexe médullo-surrénal, libérateur de catécholamines, pouvant être provoqué par des stimuli viscéraux et somatiques.

DÉBIT SANGUIN RÉNAL BILATÉRAL

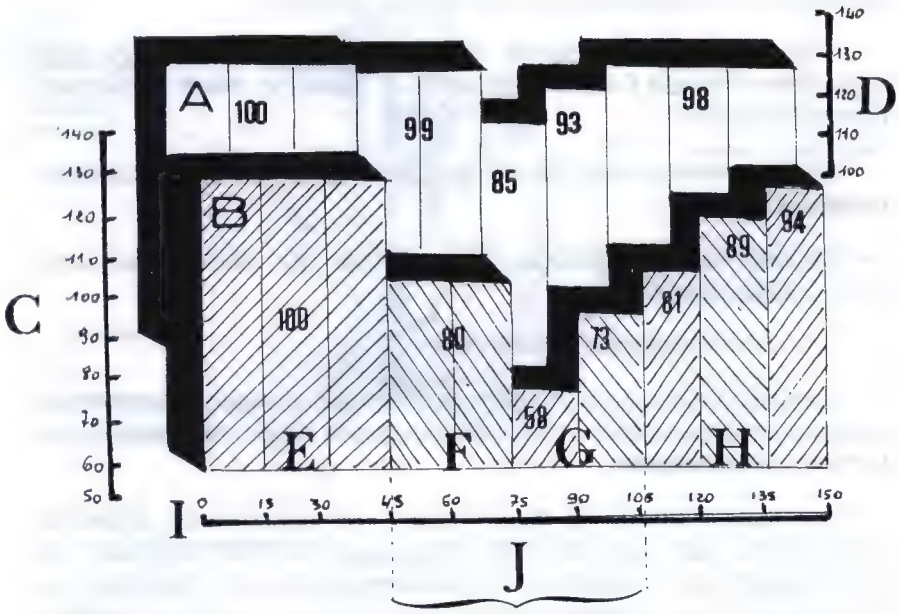

A	Rein gauche	**F**	Cathéter
B	Rein droit	**G**	Stress
C	Débit sanguin rénal droit	**H**	Contrôle à postériori
D	Débit sanguin rénal gauche	**I**	Temps en minutes
E	Contrôle	**J**	Cathéter dans l'uretère droit

• Ce schéma représente le débit sanguin rénal bilatéral d'un chien conscient, provoqué par irritation urétérale et stress émotionnel surimposé.

• Le débit sanguin rénal en ml/mn est tracé sur ordinateur pour chaque rein et l'expérimentation se trouve mentionnée sous le schéma.

• Le débit sanguin du rein droit est, dans des conditions normales, égal à celui du rein gauche.

• Si l'on remonte un cathéter dans l'uretère droit, le débit sanguin rénal diminue de 20 % dans le rein correspondant homolatéral. Si l'on surimpose un stress émotionnel, le cathéter n'ayant pas changé de position, on assiste à une réponse vaso-constrictive exagérée du rein droit et à une réponse vaso-constrictive normale du rein gauche, utilisé comme témoin.

• Les impulsions afférentes sensorielles provenant de l'uretère irrité et produisant une vaso-constriction réflexe manifeste dans le rein homolatéral, facilitent, par les voies nerveuses rénales efférentes, homolatérales, une réponse vaso-constrictive exagérée au stress émotionnel, dans le rein correspondant.

1) Liaison réflexe viscéro-viscérale

En remontant un cathéter dans le tiers inférieur de l'uretère extériorisé, on observe une vasoconstriction sensible du rein concerné, mais aucune réponse du rein opposé.

Trois types de réponse rénale homolatérale peuvent être observées lorsque l'uretère est irrité et dilaté ou dilaté seulement par cathétérisme :

a) Une vasoconstriction rénale qui persiste tant que le cathéter demeure.

b) Une vasoconstriction rénale initiale qui disparaît au bout d'un certain temps.

c) Aucune réponse objectivable.

Les réponses a et b imagent des formes intenses d'accommodation du réflexe urétéro-rénal, tandis que le type c représente une forme de **facilitation**.

La facilitation de la transmission nerveuse rénale efférente homolatérale est aisément démontrée, sur l'animal conscient, en superposant, aux impulsions urétérales subtiles et discrètes, un stress brutal et soudain comme, par exemple, une détonation. Sous l'effet du stress, le rein, influencé par la facilitation des impulsions urétérales, répond par une vasoconstriction exagérée tandis que le rein opposé, utilisé comme témoin, réagit tout à fait normalement. Les impulsions urétérales, subtiles et inapparentes, ne produisant pas de vasoconstriction active dans le rein correspondant, choisissent en fait ce dernier comme « cible » de la décharge sympathique provoquée parles centres réflexes supérieurs.

Comme nous le décrirons ultérieurement, le même type de réponse rénale, unilatérale et exagérée, peut être observée lorsqu'on fait intervenir une stimulation somatique dans le segment correspondant.

Il semble, par conséquent, clairement démontré que la facilitation des transmissions nerveuses rénales vasomotrices homolatérales est le résultat final, logique, le plus significatif du réflexe urétéro-rénal, indépendamment du type de réponse rénale pouvant apparaître initialement.

Par une combinaison de dénudation chirurgicale régionale, d'énervation et de procédés de blocage pharmacologique, les fibres afférentes sensorielles, venant du point le plus bas de

RÉFLEXE URÉTÉRO-RÉNAL

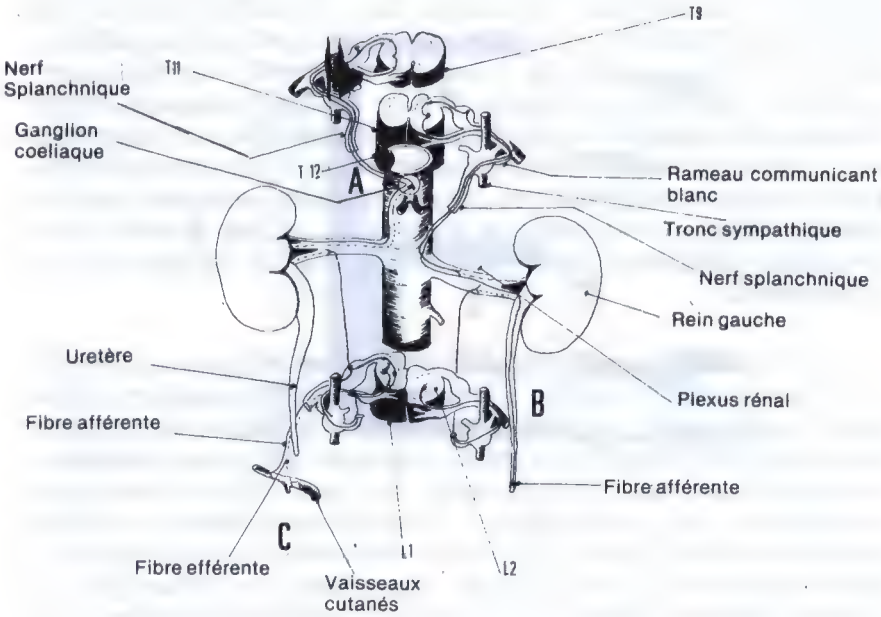

A	Réflexe vaso-moteur rénal simple
B	Réflexe vaso-moteur urétéro-rénal
C	Réflexe cutanéo-rénal

Ce réflexe urétéro-rénal a été déterminé par des procédés chirurgicaux et pharmacologiques.

Les afférents sensoriels provenant de l'uretère (réflexe B) remontent le long de ce dernier et pénètrent dans le nerf splanchnique, au-delà du plexus rénal, pour faire synapse avec les fibres nerveuses rénales efférentes, homolatérales, dans la partie intermédio-latérale de la moelle.

Les éléments afférents de l'arc réflexe urétéro-rénal agissent sur les voies efférentes métamériques communes, destinées au rein homolatéral, afin de produire une vasoconstriction active et (ou) une facilitation de ces voies efférentes.

Un témoignage plus récent montre que les fibres afférentes sensorielles, du muscle lisse urétéro-pelvien, pénètrent T 8, en traversant les segments vertébraux L 4, pour s'articuler avec les fibres nerveuses rénales efférentes, quittant T 8 pour les segments L 1. Le réflexe urétéro-rénal constitue un type unique de communication réflexe entre les structures viscérales paires.

Les réflexes A et C sont moins bien définis et ont trait à la régulation du débit sanguin rénal.

l'uretère, ont été suivies, en remontant toute la longueur de celles-ci, ainsi que les nerfs splanchniques, jusqu'aux segments rachidiens T 8 à 13. En pénétrant dans la moelle épinière, ces fibres afférentes sensorielles organisent très vraisemblablement une liaison synaptique avec les fibres nerveuses vasomotrices efférentes du rein homolatéral, au niveau de la colonne intermédio-latérale des segments rachidiens T 8 à 13. Une vasoconstriction rénale controlatérale n'ayant jamais été observée lors de la stimulation afférente de l'arc réflexe urétéro-rénal, il est donc peu probable, malgré l'intégralité des centres réflexes supérieurs, que ce réflexe viscéro-rénal unilatéral traverse la moelle épinière pour influencer valablement la circulation vasomotrice, destinée au rein controlatéral.

Si on insiste sur l'intégralité des centres réflexes supérieurs, c'est parce que le modèle stéréotypé de communication réflexe entre l'uretère et le rein, tel qu'on vient de la décrire, correspond exactement à ce que l'on s'attend à trouver dans une préparation rachidienne animale. L'uretère et le rein sont deux viscères pairs et bilatéraux. Ils communiquent d'une manière réflexe et unilatérale, déterminée par les segments rachidiens correspondants à leurs innervations sympathiques respectives. Les influences des centres réflexes supérieurs, sur ce type unilatéral de communication réflexe, sont apparemment moins importantes et déterminantes que celles des centres réflexes rachidiens directement en rapport. Les centres réflexes supérieurs semblent renforcer, plutôt que de modifier ou d'interrompre, les réflexes rachidiens solidement établis entre les viscères. Afin de savoir si le réflexe urétéro-rénal se comportait de la même façon chez l'homme, on a étudié, sur 18 patients des services de médecine et de chirurgie de l'hôpital du collège, les réponses rénales, bilatérales et isolées, à un cathétérisme urétéral et à un stress surajouté : sur 10 ou 13 patients, souffrant tous d'une congestion modérée due à une défaillance cardiaque, mais ne présentant pas d'œdème périphérique, le cathétérisme urétéral droit produisit une réduction de 12 à 35 % de para-amino-hippurate et de créatinine exogène dans l'élimination rénale homolatérale. Le rein opposé, d'où l'urine fut récoltée par la vessie, servit de témoin et ne montra aucune réponse vaso-constrictive, semblable à celle du rein influencé par une irritation urétérale intense. Cinq autres patients, victimes d'une affection rénale unilatérale (3 lithiases, une petite hydronéphrose et une hypertension) furent examinés en service de chirurgie. Chez tous ces malades, les deux uretères furent cathétérisés une heure avant de commencer les dosages de clearance du rein, afin de permettre aux uretères de s'adapter à l'irritation des cathéters. Dans les 30 à 45 minutes suivant le

DÉBIT SANGUIN RÉNAL

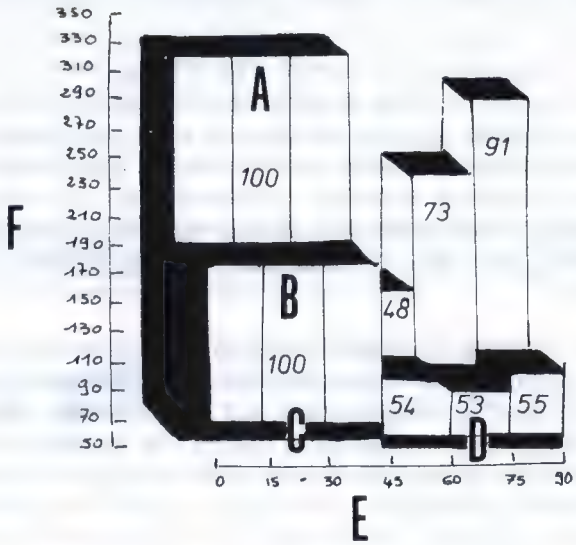

A Rein droit de contrôle

B Rein gauche

C Contrôle

D Stress

E Temps en minutes

F Débit sanguin rénal en ml.mn

Débit sanguin rénal bilatéral, chez un patient de 32 ans, présentant un calcul, non obturant, dans le tiers inférieur de l'uretère gauche.

Les deux uretères furent cathétérisés, trente minutes avant de récolter un échantillon de plasma et d'urine, et, à quinze minutes d'intervalle du dosage de clearance.

Sous contrôle, le débit sanguin rénal droit représenta, approximativement, deux fois celui du rein gauche. On soumit le patient à un stress auditif et on put noter une réduction du débit sanguin dans les deux reins. Le débit sanguin du rein droit se rétablit progressivement au bout de 45 mn, tandis que le rein gauche, influencé par le foyer irritatif de son uretère, montra une diminution notable de son débit sanguin.

contrôle de clearance et durant lesquelles le débit sanguin rénal et le taux de filtration glomérulaire restèrent stables, mais non égaux par suite de leur affection rénale unilatérale, les patients furent quelque peu génés qu'on les soumette à un stress afin de susciter une réponse émotionnelle. Le débit sanguin rénal et le taux de filtration glomérulaire diminuèrent très notablement et immédiatement dans le rein malade et restèrent bas pendant 30 à 50 mn, tandis que le débit sanguin rénal et le taux de filtration glomérulaire du rein opposé et sain ne diminuèrent que temporairement. Chez les 3 malades souffrant unilatéralement de calculs urétéraux, il apparut manifestement que le rein, situé du côté de l'uretère affecté par les calculs, était hypersensible au stress émotionnel.

Chez l'homme, ce phénomène de vasoconstriction rénale unilatérale, consécutif à un stress émotionnel, s'avère identique à celui observé et décrit précédemment sur des animaux d'expérience. L'explication physiologique est la même : un uretère irrité communiquant par voie réflexe avec le rein homolatéral, par l'intermédiaire des segments rachidiens contribuant à son innervation, tend à choisir le rein comme « organe cible », à l'occasion d'un stress non spécifique. Cette similitude dans le type de réponse rénale chez l'animal et chez l'homme est frappante. Le réflexe urétéro-rénal, fonctionnant unilatéralement chez l'homme, a été confirmé par STAMEY et AL (1961).

La mise en évidence du fonctionnement du réflexe urétéro-rénal chez un sujet conscient, non traumatisé, nous amène maintenant à l'étude des communications réflexes entre les viscères pairs ou non, et le rein. Plusieurs préparations chirurgicales classiques furent perfectionnées et utilisées lors des longs et persévérants travaux qu'a nécessité cette étude :

— Ouvertures bilatérales et extériorisation urétérale, avec extériorisation unilatérale de la trompe de Fallope (corne utérine).

— Extériorisation urétérale bilatérale, avec implantation d'un ballon dans la vésicule biliaire.

— Extériorisation urétérale bilatérale, avec extériorisation duodénale et jéjunale (fistule intestinale pour l'obtention de suc intestinal).

— Extériorisation urétérale unilatérale, avec transplantation du rein et fistulation intestinale.

En plaçant une vessie adéquate dans l'ouverture de la trompe de Fallope extériorisée et en la dilatant avec de l'air, on

COMMUNICATIONS RÉFLEXES ENTRE, D'UNE PART, L'URETÈRE ET LE REIN ET, D'AUTRE PART, LA PEAU ET LE REIN, ILLUSTRANT LE RÔLE DE FACILITATION DES IMPULSIONS URÉTÉRALES SUR LES VOIES NERVEUSES RÉNALES IPSILATÉRALES

Les trois types de réflexe, A, B, C, se situent au niveau de T 12

RÉFLEXE A : L'action homolatérale du réflexe urétéro-rénal produit une vasoconstriction dans le rein correspondant et (ou) une facilitation des voies nerveuses rénales efférentes ipsilatérales.

RÉFLEXE B : Ce réflexe figure la communication entre la peau et le rein, lorsque le réflexe cutanéo-rénal est superposé au réflexe de facilitation urétéro-rénal. La production d'impulsions, provenant de l'uretère, provoque un croisement d'impulsions cutanées, dans les voies nerveuses rénales controlatérales, facilitées (flèches grasses).

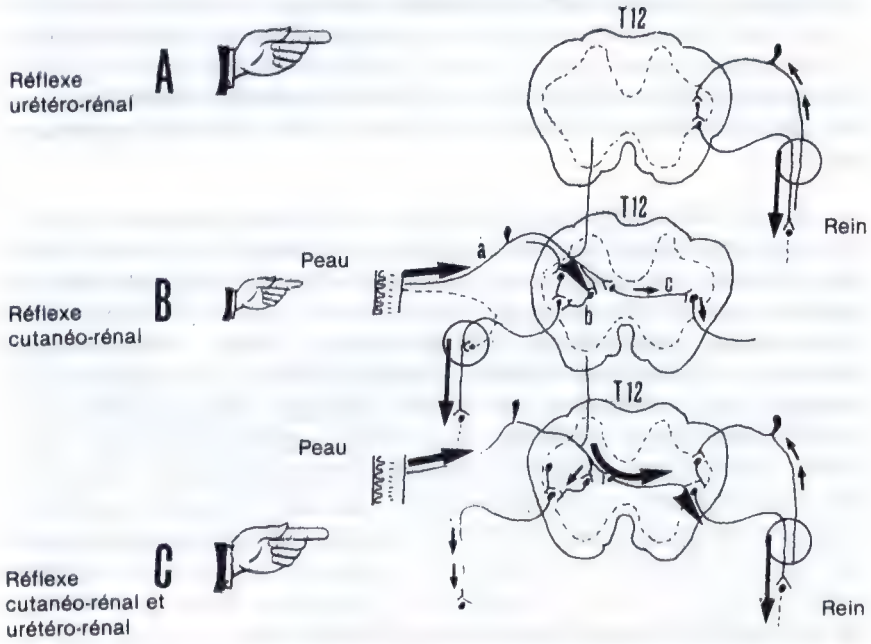

Ce type remarquable de communication réflexe cutanéo-rénal, bilatéral, domine tant que reste actif le réflexe de facilitation urétéro-rénal.

RÉFLEXE B : Action bilatérale du réflexe cutanéo-rénal.
Les fibres afférentes thermo-sensitives, provenant de la peau et en relation segmentaire avec les voies nerveuses rénales efférentes, pénètrent dans la moelle, en passant par le neurone (a) et activent les voies nerveuses viscéro-motrices, controlatérales et homolatérales (b et c).
La prédominance des réponses vaso-constrictives rénales homolatérales, à un refroidissement cutané unilatéral, montre que les voies sensitivo-motrices (a et b) supportent la plus grande partie de la circulation nerveuse (flèches grasses).
La voie sensitivo-motrice (a et c) traverse la moelle et entraîne une réponse vasomotrice faible, mais existante, dans le rein opposé, controlatéral.

provoque une vasoconstriction rénale homolatérale qui dure 5 à 10 mn. D'autre part, en dilatant la vessie avec de l'eau froide (1 à 5 °C), on provoque une vasoconstriction rénale homolatérale, beaucoup plus importante et d'une durée supérieure (jusqu'à 30 mn), mais avec un retour à la normale progressif du débit sanguin, dans le même temps. De l'eau chaude (45°), injectée dans la vessie de stylo, provoque une vasodilatation rénale homolatérale soutenue et très marquée.

Dans toutes ces expériences, le rein controlatéral, opposé à la trompe de Fallope stimulée par la pression, le froid et la chaleur, ne montre aucune réponse. Ces types de réponse rénale réflexe, stricement homolatérale, à une stimulation de la trompe de Fallope, sont remarquablement stables et renforcent ainsi, de façon très significative, la conclusion tirée précédemment : une structure viscérale paire tend à communiquer, par voie réflexe, unilatéralement et homolatéralement, avec d'autres paires de structures viscérales. Ce type de communication est vraisemblablement stéréotypé ou fixé par des centres réflexes rachidiens métamériques régionaux (réflexe A).

En dilatant un ballon, placé dans la vésicule biliaire, au moyen d'un tube rejoignant la face cutanée postérieure de la région cervico-dorsale, on produit une vasoconstriction rénale bilatérale qui apparaît rapidement, mais qui est de courte durée. Si le ballon est brusquement dégonflé, la même réponse rénale bilatérale est observée. La vésicule biliaire, comme l'intestin (duodénum ou jéjunum), qui a d'ailleurs fait l'objet d'études plus approfondies, contient des fibres afférentes sensorielles communicant, par voie réflexe et par des systèmes bilatéraux et symétriques, avec les reins. En dilatant la vésicule biliaire, aucune sensation douloureuse ne fut perçue par le sujet. Il ne se produisit aucune libération réflexe, médullo-surrénale, des vaso-constricteurs humoraux (adrénaline) et aucun changement n'apparut dans la pression sanguine générale, enregistrée en permanence.

Il semble, par conséquent, que la stimulation physique de la vésicule biliaire, telle qu'elle fut exercée, n'était pas suffisamment importante ou intense pour entraîner la participation des centres réflexes supérieurs. Cependant, le système symétrique et bilatéral, par l'intermédiaire duquel se produisent les réponses réflexes vasomotrices dans les reins, semble représenter la liaison réflexe caractéristique existant entre les structures viscérales impaires et les structures viscérales paires. Cette étude suggère, en outre, que les centres réflexes rachidiens n'envoient aucune énergie motrice afférente et asymétrique aux viscères lorsqu'ils sont activés par des fibres afférentes sensorielles, provenant d'une

structure viscérale impaire. La liaison réflexe, entre l'intestin et le rein, a fait l'objet d'études approfondies, tenant compte des influences réflexes sur les systèmes bilatéraux de réponse rénale à des stimuli somatiques surimposés. La dilatation d'un ballon, dans le duodénum ou le jéjunum fistulé, produit une vasoconstriction rénale bilatérale, immédiatement suivie d'une vasodilatation. La vasodilatation semble passive, tout à fait semblable à une hyperémie réactive, n'impliquant pas, par conséquent, une vasodilatation réflexe active.

En dilatant seulement la partie d'intestin extériorisé, il arrive, parfois, de n'obtenir aucune réponse rénale. Lorsqu'elle survient, un certain délai existe avant qu'elle ne soit objectivable. Il semble s'agir d'un phénomène d'accommodation intramurale de l'intestin, à la stimulation physique des centres rachidiens, vers le rein et les autres viscères correspondants.

En dilatant un ballon avec de l'eau froide (1 à 5 °C), placé dans la lumière intestinale, on obtient rapidement une vasoconstriction rénale bilatérale prolongée.

En utilisant la même technique, on peut réchauffer l'intestin à 45°. Ce procédé entraîne une majoration importante et bilatérale du débit sanguin, pouvant doubler de volume, mais une légère augmentation du taux de filtration glomérulaire, pouvant durer jusqu'à 35 mn. Cette augmentation dramatique et persistante du débit sanguin, après réchauffement de l'intestin et qui n'avait jamais été soulignée auparavant, nous amène à penser que l'activation réflexe intestinale, des nerfs vasodilatateurs du rein, est impliquée. Les physiologistes du rein ont généralement nié l'existence de ces nerfs ; leur point de vue étant que, seule, la tonicité vasomotrice (inhibition réflexe) peut accroître le débit sanguin rénal.

Des études approfondies ont démontré que le duodénum et le jéjunum possédaient des nerfs afférents sensoriels répondant à la pression, à la chaleur et au froid. Il a été également prouvé qu'ils communiquaient, par voie réflexe, avec les reins, grâce à un système symétrique et bilatéral d'activation vasomotrice (décharge). Les reins répondent à de tels stimuli parce que l'origine rachidienne (corps cellulaires) des nerfs sensoriels de l'intestin est, métamériquement associée, à un nombre important de voies nerveuses vasomotrices, efférentes et rachidiennes (T 8 - 13), destinées aux reins.

Cette raison nous amène à considérer la très forte probabilité de communication entre de nombreux viscères abdominaux et,

COMMUNICATIONS RÉFLEXES ENTRE LA PEAU ET LE REIN, SOUS L'EFFET DES RÉFLEXES DUODÉNO-RÉNAUX ACTIFS

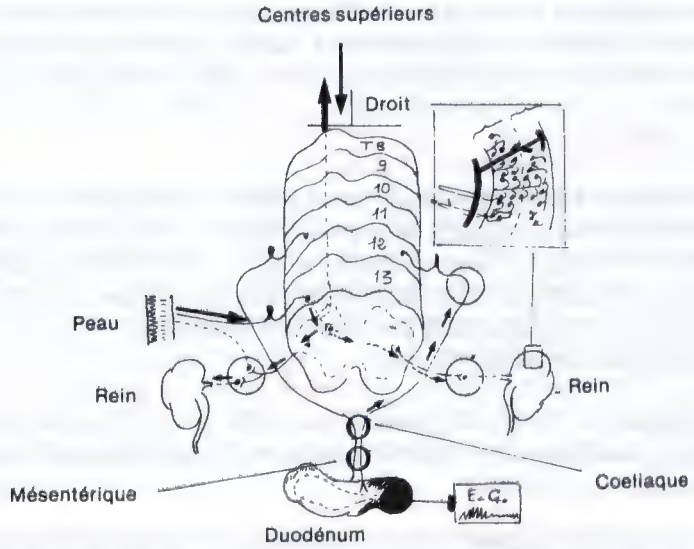

• Un ballon, relié à un enregistrement graphique (E.G.), est placé dans la poche duodénale extériorisée, afin de permettre sa stimulation et l'enregistrement de la stabilité intestinale.

• En remplissant le ballon d'eau froide, une vasoconstriction rénale bilatérale apparaît. Les fibres afférentes thermo-sensitives, provenant du duodénum, pénètrent dans les métamères vertébraux, en relation segmentaire avec les reins et exercent une influence bilatéralement égale sur le débit sanguin rénal.

• En refroidissant une zone cutanée de 2 cm^2, du côté gauche, en relation segmentaire avec les reins et la poche duodénale, on provoque une vasoconstriction rénale, à prédominance gauche et une inhibition de la motilité intestinale.

• La stimulation cutanée par le froid, après activation du réflexe duodéno-rénal, entraîne une vasoconstriction rénale, bilatéralement égale (flèches en pointillé).

• En exposant les centres réflexes segmentaires et inter-segmentaires aux influences sensorielles, provenant d'un viscère impair comme l'intestin, on modifie nettement les communications réflexes cutanéo-rénales.

• La section microscopique (télescope) du cortex rénal met en évidence le débit sanguin dans le cortex externe, sous l'effet des réflexes vasomoteurs, somato-rénal et viscéro-rénal.

• Les études d'injections « silastic », parmi d'autres, démontrent que les changements du débit sanguin du cortex externe, provoqués de manière réflexe, apparaissent sans pour autant entraîner de modifications significatives dans la circulation sanguine de l'organe. C'est la raison pour laquelle, la compréhension des influences nerveuses rénales sur le débit sanguin rénal a, jusqu'alors, échappé aux cliniciens et aux chercheurs.

par exemple, les reins. Cette communication est fonction de l'équilibre bilatéral, réalisé à l'arrivée sensorielle viscérale, qui atteint, symétriquement et bilatéralement, la moelle épinière. Autrement dit, l'arrivée sensorielle, provenant d'une structure viscérale impaire (vésicule biliaire, intestin), enverra une décharge vasomotrice bilatérale aux deux reins, tandis que l'arrivée sensorielle, provenant d'une structure viscérale paire (uretères, trompes de Fallope...), produira, de préférence, en suivant la voie de la moindre résistance, une décharge vasomotrice unilatérale au rein homolatéral.

En résumé, les reins répondent à des stimuli, provenant de plusieurs structures viscérales à distance, dans des conditions physiologiques normales. Cependant, si cette étude sur le réflexe viscéro-rénal, demeurait dépourvue de références relatives à sa régulation et à ses effets rénaux, positifs ou négatifs, elle n'aurait aucune signification et ne présenterait aucun intérêt en médecine clinique, en dehors du réflexe **urétro-rénal**, dans des conditions cliniques habituelles. C'est seulement après avoir surajouté des stimuli somatiques et émotionnels aux liaisons réflexes viscéro-rénales existantes, que nous avons réalisé et apprécié à sa juste valeur toute l'importance, pour la fonction rénale, de ces réflexes subtils et souvent inaperçus.

2) Liaison réflexe somato-viscérale

La liaison réflexe entre les structures somatiques, telles que la peau, les articulations, les muscles et les structures viscérales, telles que le rein, l'intestin, etc., constitue une interaction somatique autonome, bien connue des ostéopathes. Le phénomène d'interaction somatique autonome est, depuis longtemps, impliqué dans l'étiologie de certaines affections viscérales, d'autant plus que les états émotionnels et les blessures traumatiques peuvent produire et entretenir un dysfonctionnement viscéral.

La peau, structure somatique, est d'un abord facile et on peut tenter de déterminer comment le rein, structure viscérale, répond à une stimulation somatique, tout en étant influencé, simultanément, par une stimulation viscérale. Il s'agit d'étudier, sur un sujet conscient, les trajets réflexes entre la peau et le rein et de définir, topographiquement, le dermatome qui communique avec le rein, afin de mettre en évidence le réflexe cutanéo-rénal. Le refroidissement de petites zones cutanées, sur une surface de 2 cm^2 environ, correspondant segmentairement aux dermatomes, entraîne une vasoconstriction rénale bilatérale. Cependant, la réponse vasoconstrictive est toujours plus importante dans le rein homolatéral du

côté de la zone cutanée refroidie. Une liaison réflexe très nette peut-être observée, chez le sujet conscient, entre le dermatome cutané et le rein, après blocage pharmacologique des ganglions paravertébraux métamériques. Une stimulation simultanée, par cathétérisation de l'uretère opposé, active le réflexe urétéro-rénal, n'entraîne aucune réponse objectivable et donne un résultat inverse à celui du réflexe normalcutanéo-rénal. La réponse vasoconstrictive rénale qui prédomine, devient controlatérale, par rapport à la zone cutanée refroidie. Il apparaît alors que l'influence facilitante des impulsions, provenant de l'uretère, sur les transmissions vasomotrices rénales efférentes et homolatérales, n'entraîne pas une réponse exagérée dans le rein controlatéral, par rapport à la zone cutanée refroidie, mais un réflexe bilatéral cutanéo-rénal, tout à fait nouveau.

En examinant l'influence du réflexe duodéno-rénal, sur les liaisons réflexes cutanéo-rénales, il a été établi qu'une stimulation par le refroidissement d'une zone cutanée dans le dermatome droit correspondant à T 12, entraînait une vasoconstriction dans les deux reins. Le caractère unilatéral de communication réflexe cutanéo-rénale est, par conséquent, transformé par les réflexes duodéno-rénaux, en liaison réflexe bilatérale. Autrement dit, les impulsions afférentes sensorielles, provenant du duodénum stimulé, agissent bilatéralement sur les voies vasomotrices efférentes destinées aux reins, passent par les centres réflexes rachidiens métamériques et transforment le caractère normalement unilatéral de liaison réflexe cutanéo-rénale, en communication bilatérale.

Il est tout à fait clair, à présent, que la relation réflexe entre les viscères fait partie de la réalité et peut-être démontrée sur l'animal conscient, possédant un névraxe intact. Il devient également très significatif, cliniquement, que le réflexe viscéro-viscéral peut mettre en évidence et modifier la réponse d'un « viscère cible » à des stimuli venant d'une structure somatique.

La clarté et la simplicité relatives de ces liaisons viscéro-rénale et cutanéo-rénale conduisent à la conclusion suivante : la moelle épinière, sous l'influence ou non des centres réflexes supérieurs, peut recevoir des impulsions sensorielles, provenant d'un viscère ou d'une zone cutanée sensorielle, et être responsable de la dualité de ces impulsions, sous forme de décharges métamériques, destinées aux réseaux vasculaires des viscères correspondants. Le degré de participation segmentaire, délimité dans le phénomène d'interaction somato-autonome, peut être précisé par l'observation suivante : 2 cm^2 de peau et seulement 3 fibres nerveuses rachidiennes transmettent collectivement, au

RÉPONSE RÉNALE BILATÉRALE AU REFROIDISSEMENT CUTANÉ (2 cm²) DE LA ZONE LATÉRALE DROITE DE T 12, AVANT ET APRÈS BLOCAGE PHARMACOLOGIQUE DU GANGLION PARAVERTÉBRAL IPSILATÉRAL CORRESPONDANT

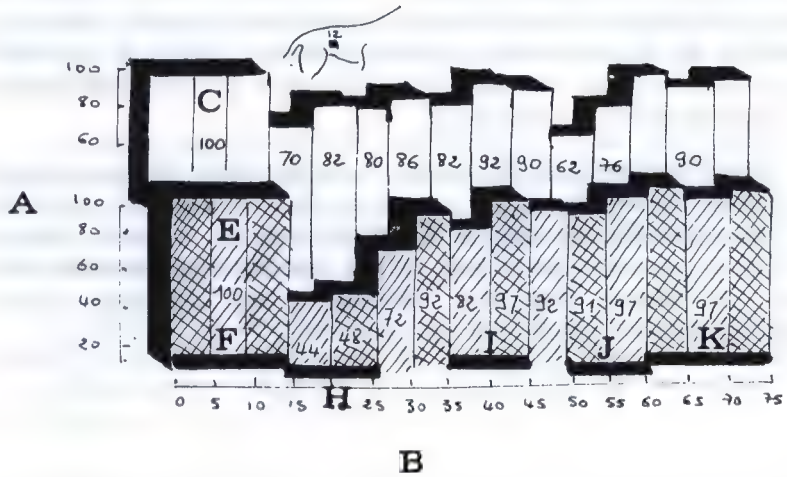

A Débit sanguin rénal en ml/mn

B Temps en minutes

C Rein gauche de contrôle

E Rein droit expérimental

F Contrôle

H Refroidissement cutané de la zone latérale droite de T 12

I Blocage ganglionnaire paravertébral droit de T 12

J Refroidissement cutané de la zone latérale droite de T 12

K Contrôle à postériori

• Un refroidissement cutané, de la zone latérale droite de T 12, entraîne une diminution franche et prolongée du débit sanguin du rein droit et une diminution nettement moins importante du rein gauche.

• Après avoir bloqué le ganglion paravertébral de T 12, à droite, avec de la procaïne, on constate que le refroidissement cutané de la zone latérale droite de T 12 n'entrapine aucune réponse au niveau du rein droit, tandis que le rein gauche réagit de la même manière que précédemment, avant le blocage ganglionnaire. Tout démontre clairement :
— La prédominance homolatérale de la communication réflexe cutanéo-rénale
— La communication réflexe segmentaire cutanéo-rénale

• En refroidissant individuellement 304 zones cutanées, situées segmentairement dans trois plans latéraux, entre T 6 et L 2, on a pu définir topographiquement un « champ réceptif cutané » situé entre T 8 et T 13 et on a pu conclure que « le champ réceptif cutané » diminuait à partir des 6e segments vertébraux.

rein homolo-latéral, une décharge efférente suffisante pour provoquer des réponses vaso-constrictives objectivables.

Il est vraiment intéressant que les types de communication réflexe, viscéro-viscérale et somato-viscérale, puissent être provoqués et déterminés d'une manière précise, en utilisant des stimuli et des méthodes expérimentales, ne produisant pas de réflexe de rétroaction (douleur), de libération adéno-médullaire de catécholamines, ni de changements dans la pression sanguine générale. Tout ceci peut être mesuré avec précision et reste l'attribution des centres réflexes supérieurs.

Ainsi, l'absence d'influences notables, des réflexes supra-rachidiens sur les types de communication, décrits et schématisés dans les figures, donne à penser que les centres réflexes rachidiens peuvent déterminer, d'une manière discriminative, des types de réflexes régionaux, influençant les dispositifs locaux d'apport sanguin aux structures viscérales.

C — RÉFLEXES VISCÉRO-SOMATIQUES (Elliott Lee HIX Ph. D.)

Les communications réflexes, viscéro-somatiques et somato-viscérales, expliquent l'existence des douleurs dites « rapportées », ainsi que les relations fonctionnelles entre les structures somatiques et viscérales.

Ces réflexes ont été mis en évidence assez récemment par SATO et SCHMIDT sous la dénomination : « réflexes somato-sympathiques ».

Il n'existe pas encore de classification pour les réflexes se rapportant à l'état tissulaire, si ce n'est le réflexe noniceptif.

Le réflexe « pseudo-affectif » indique l'activité réflexe noniceptive enregistrable.

Les techniques des tissus mous, des fascias, ainsi que les normalisations articulaires, sont à même de supprimer ou de modifier les phénomènes réflexes pseudo-affectifs et de favoriser l'autorégulation générale et l'homéostasie.

L'analyse électro-physiologique des voies spécifiques de communications réflexes, viscéro-somatique et somato-viscérale, a clairement démontré que l'arrivée afférente, viscérale et somatique, aux centres réflexes vertébraux, reliés segmentairement, provoquait des décharges réflexes organisées et distinctes, dans les structures viscérales et somatiques correspondantes.

La complexité de ces réflexes, leurs principales synapses et leurs mécanismes de médiation, ont été considérablement élucidés durant ces dernières années. Aussi, ne peut-on plus considérer ces réflexes viscéro-somatiques comme une énigme, rendant la démarche ostéopathique mystérieuse.

Tous les chercheurs et cliniciens sont d'accord pour étayer l'étroite parentée existant entre l'art ostéopathique et les connaissances neuro-physiologiques actuelles.

1) Dermatomes, myotomes et champs réceptifs

Une zone de peau délimitée, innervée par une seule racine dorsale, représente un « dermatome ».

La stimulation d'un dermatome par le froid, la chaleur ou un frottement, entraîne une réponse réflexe dans le muscle relié segmentairement (myotome) et dans les viscères correspondants.

Les viscères correspondants comprennent toutes les structures viscérales innervées par la racine ventrale, métamérique, des rameaux communicants blancs. Compte tenu du fait que les rameaux communicants blancs véhiculent les fibres sympathiques préganglionnaires aux ganglions de la chaîne paravertébrale et aux ganglions extérieurs, s'articulant avec plusieurs fibres post-ganglionnaires et innervant les effecteurs viscéraux de la région, plusieurs viscères peuvent, de ce fait, répondre à un stimulus ou à une lésion localisée, dans un seul dermatome ou myotome.

Les dermatomes se chevauchent par rapport à leur origine nerveuse vertébrale, ce qui explique que la section de la racine médullaire dorsale de D 8, par exemple, ne désensibilisera pas le dermatome ou le myotome correspondant à D 8 (muscle intercostal), mais que celle de D 6, D 7 et D 8, désensibilisera complètement le dermatome ou le myotome correspondant.

Si, à partir de la stimulation d'un seul dermatome ou myotome, on peut obtenir une réponse dans le viscère correspondant ; à l'inverse, la stimulation instrumentale d'un viscère donné entraînera une réponse dans un minimum de trois dermatomes contigus ou myotomes, appelés : « champ réceptif dermatomique viscéral ».

Ce « champ dermatomique viscéral » peut comprendre jusqu'à cinq dermatomes contigus ou myotomes et parfois s'étendre sur huit dermatomes contigus (T 6 - L 1) au lieu de cinq (T 8 - L 1), lorsqu'il s'agit de viscères abdominaux pairs, comme les reins, innervés par le nerf splanchnique.

Le « champ réceptif dermatomique viscéral » peut être bilatéral ou unilatéral.

Un viscère pair (poumons, reins...) répondra beaucoup mieux à la stimulation homolatérale du dermatome ou du myotome qu'à la stimulation controlatérale.

Exemple :

- La stimulation du « champ réceptif » du poumon, à droite, entraînera une réponse plus importante du poumon droit que du poumon gauche et inversement.

Un viscère impair (estomac, vésicule biliaire...) répondra aussi bien à la stimulation droite ou gauche du dermatome ou du myotome, dans la mesure où celle-ci s'effectue dans le champ réceptif du viscère en question.

COMMUNICATIONS RÉFLEXES ENTRE LES DERMATOMES ET LE REIN, PAR L'INTERMÉDIAIRE DES AFFÉRENTS VISCÉRAUX CORRESPONDANTS SEGMENTAIREMENT

A

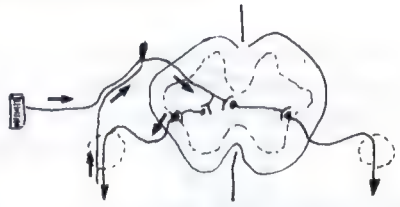

B

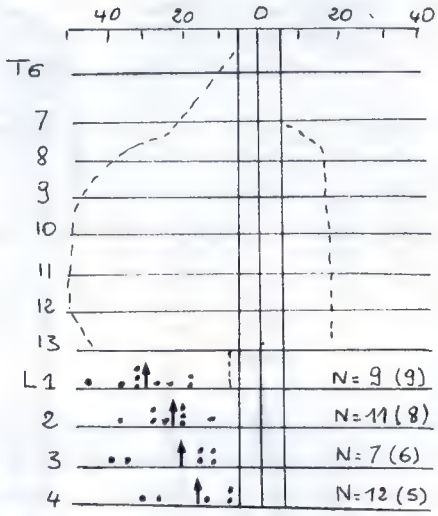

A • Ce schéma montre les communications réflexes somato-viscérale (de la peau au rein) et viscéro-viscérale (de l'uretère au rein).

B • La stimulation cutanée par le froid de T 6 à T 13, à gauche, (L 1 chez l'homme) entraîne une vasoconstriction rénale ipsilatérale très nette. Le débit sanguin rénal diminue de moitié, comme le montre le diagramme.

• T 6 - T 13 figurent le « champ réceptif cutané rénal ».

• T 8 - T 13 représentent le « champ réceptif dermatomique » et produisent une réponse viscérale correspondante encore plus nette.

• En ajoutant des impulsions urétérales ipsilatérales, aux voies métamériques qui envoient des stimuli dermatomiques au rein, on augmente notablement le « champ réceptif cutané » du rein correspondant (T 6 - L 4).

• Le recrutement des impulsions afférentes urétérales, sur les voies de communications segmentaires cutano-rénales, démontre, sans ambiguïté, que les structures viscérales engendrent des manifestations somatiques, reliées segmentairement en fonction de leur état physio-pathologique.

DERMATOMES

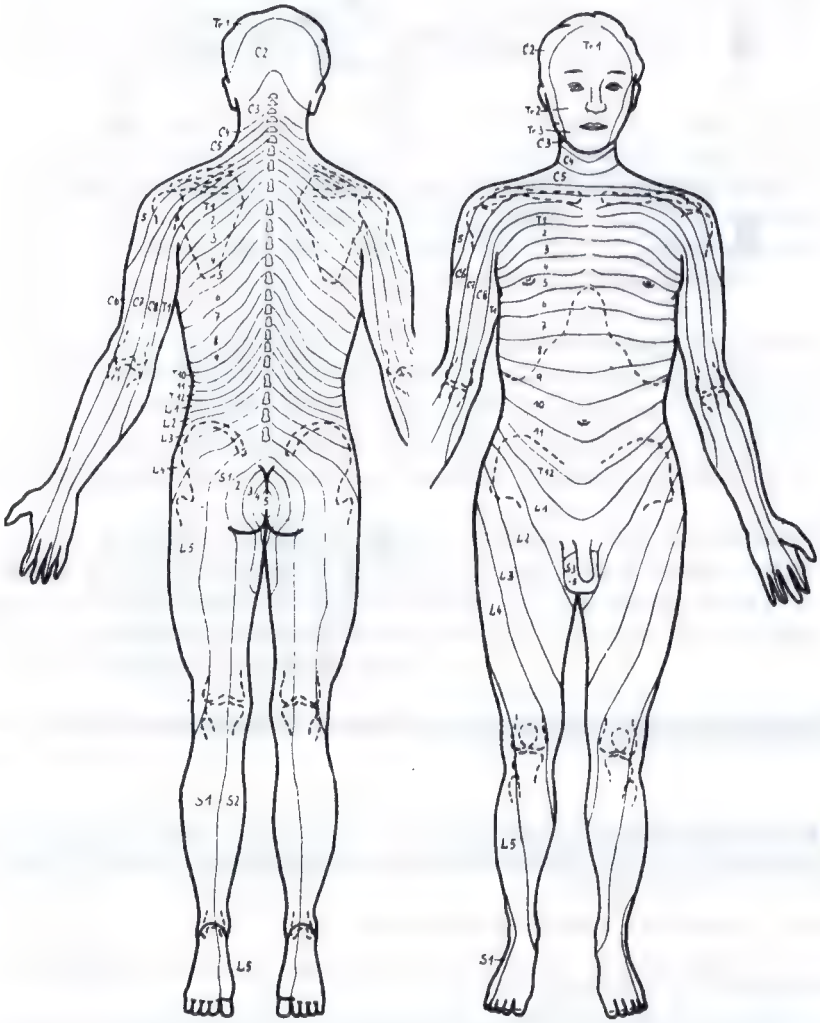

Topographie des « champs réceptifs dermatomiques » sous forme de fiche de traitement individuelle.

Exemple :

- La stimulation du « champ réceptif » de l'estomac, à droite, entraînera une réponse aussi importante de l'estomac que sa stimulation à gauche.

Un viscère impair, stimulé par une lésion ostéopathique, se projettera, symétriquement et bilatéralement, dans son « champ réceptif dermatomique ou myotomique », avec prédilection dans la zone de convergence vertébrale des dermatomes.

Les myotomes thoraciques (muscles intercostaux paravertébraux, dorsaux, ventraux) sont plus sensibles aux perturbations viscérales en rapport, que leurs dermatomes sus-jacents, avec lesquels ils partagent les mêmes voies nerveuses.

Dans le zona ou l'herpès, la douleur dermatomique est extrêmement nette et délimitée. Il s'agit de l'envahissement, au niveau des racines postérieures, d'un territoire métamérique défini par un ultravirus. Deux conditions sont impératives pour qu'une affection virale puisse exister :

- Un terrain favorable.
- Un virus.

Le terrain favorable est représenté par la lésion ostéopathique vertébrale, en rapport avec le métamère. Cette lésion ostéopathique entraîne une perturbation circulatoire et nerveuse permettant à l'agent viral de se développer sous forme de zona.

2) Réflexes viscéro-somatiques thoraciques

Les techniques ostéopathiques, agissant sur les réflexes viscéro-somatiques, sont actuellement compréhensibles grâce aux découvertes relatives aux centres réflexes vertébraux.

La traduction qui va suivre est tirée de l'exposé du Docteur Elliott Lee HIX Ph. D. : « Reflex viscerosomatic Reference Phenomena ». Au détriment du style, la langue américaine étant particulière, cette traduction s'est voulue délibérément littérale, afin de ne pas sombrer dans l'interprétation, plus ou moins fidèle, de la traduction libre.

« La taille, la forme et la distribution des corps cellulaires nerveux dans la corne dorsale de la matière grise médullaire

permettent de diviser la corne dorsale en types cellulaires distincts, numérotés de 4 à 6. C'est par la corne dorsale que passent tous les afférents provenant des viscères, du muscle et de la peau ».

« Chaque lame est constituée de corps cellulaires interneuronaux, sur lesquels s'articulent les arrivées afférentes et dont les connexions dendrodendritiques des corps cellulaires (synaptiques dans certains cas) déterminent la bonne faculté de réponse aux arrivées d'informations ».

« La circulation afférente dans une lame peut influencer l'activité synaptique et la faculté de réaction d'une autre lame. Chaque lame constitue un centre réflexe segmentaire, facilite la communication afférente ipsilatérale et provient des structures métamériques du corps. Aussi, est-ce très probablement à ce niveau que s'organisent les opérations d'inhibition, de facilitation, de recrutement, de conditionnement, de stéréotypage, de référence et de choix d'objectifs ».

« Chaque réflexe rachidien sera soumis à une ou plusieurs de ces opérations, dans un ou plusieurs centres réflexes associatifs (lames). Le trajet, le type et la régulation des réflexes viscérosomatiques sont fondamentalement segmentaires ».

« Les cellules de la lame 4 reçoivent de larges afférents myélinisés venant du dermatome, tandis que les cellules de la lame 5 reçoivent de fins afférents myélinisés provenant de la peau et des viscères concernés ».

« Les cellules de la lame 6 reçoivent de larges afférents myélinisés venant du muscle, ainsi que de fins afférents myélinisés provenant des viscères, du muscle et de la peau ».

« D'une manière générale et de haut en bas :

• Les afférents, provenant de la peau et transmettant les phénomènes tactiles et thermiques, s'articulent dans la lame 4.

• Les afférents, venant de la peau, des viscères et transmettant la douleur et l'état tissulaire, s'articulent dans la lame 5.

• Les afférents, provenant des viscères, du muscle, de la peau et transmettant la douleur et l'état de tension musculaire, s'articulent dans la lame 6 ».

« Compte tenu du fait que les cellules de la lame 5 répondent directement, monosynaptiquement, et, indirectement, polysynapti-

COMMUNICATIONS RÉFLEXES ENTRE LES DERMATOMES (PEAU), LES MYOTOMES (MUSCLES) ET LES VISCÈRES CORRESPONDANTS

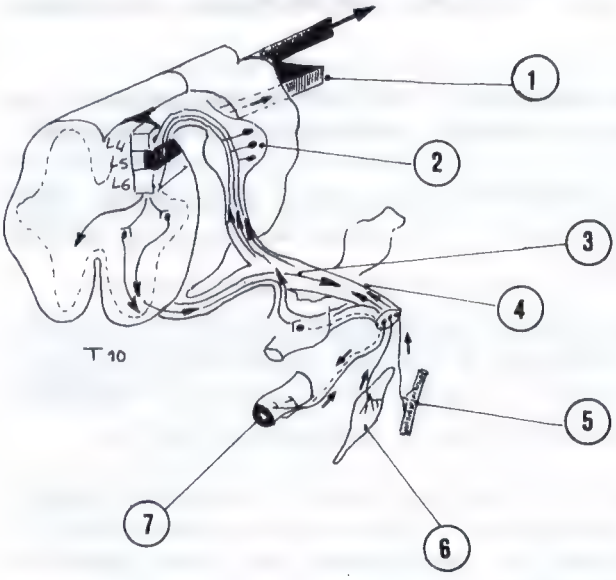

1. Lame n° 5 - Cellules du tractus spino-cervical
2. Racine dorsale T 10
3. Voie motrice somatique
4. Tronc du nerf spinal
5. Peau (dermatome)
6. Muscle (myotome)
7. Viscère

• Les afférents sensoriels, provenant de la peau et transmettant les sensations tactiles et thermiques, s'articulent dans la lame 4 de la corne dorsale de la matière grise (centre réflexe vertébral).

• Les afférents, provenant de la peau et des viscères correspondants, responsables de la douleur et de l'état tissulaire, s'articulent dans la lame 5.

• Les afférents, provenant des viscères, du muscle, de la peau et transmettant la douleur et l'état de tension musculaire, s'articulent dans la lame 6.

• Les cellules du tractus spino-cervical de la lame 5 (zone hachurée) transmettent la douleur et les influences pseudo-affectives, lorsqu'elles sont spécifiquement stimulées par les structures somatiques métamériques (peau, muscle, capsule articulaire) et viscérales.

• Les fibres sympathiques préganglionnaires du rameau communicant blanc sont activées par la normalisation ostéopathique costo-vertébrale, afin de provoquer des réponses viscérales correspondantes.

quement, aux afférents viscéraux, les décharges viscérales, qui pénètrent dans ce centre réflexe, pourront être :

• destinées aux structures métamériques, somatiques, ipsilatérales,

• reliées segmentairement et intra-segmentairement aux structures somatiques, viscérales, controlatérales ou ispilatérales,

• reliées aux centres réflexes rachidiens supérieurs et, finalement, au cortex cérébral, par les cellules du faisceau spino-cervical, situées dans la lame 5 ».

« Les afférents viscéraux, transmettant la douleur et activant, par conséquent, les cellules du faisceau spino-cervical de la lame 5, peuvent être inhibés ou complètement bloqués par des stimuli dermatomiques convergeant sur les cellules de la lame 5 ».

« On peut donc supposer que la douleur viscérale et, vraisemblablement, ses manifestations somatiques correspondantes peuvent être diminuées ou supprimées par une démarche ostéopathique appropriée ».

« La normalisation ostéopathique des tissus mous constitue, par définition, une sorte de stimulation dermato-myotomique qui modifie les voies de communications polysynaptiques des lames 5 et 6, soit en activant les voies spécifiques, afin de produire une inhibition post-excitatrice ou une accommodation, soit en élevant les seuils des voies concernées, en réponse aux stimuli nocifs ».

« Récemment, a été découvert un autre mécanisme : les afférents primaires de la corne dorsale, dont les corps cellulaires sont situés à l'extérieur de la moelle épinière, dans les ganglions des racines, sécrètent un médiateur polypeptide particulier appelé "substance P", qui agit dix fois plus que l'acétylcholine, pour dépolariser les inter-neurones des centres réflexes rachidiens. La douleur persistante provoque la libération de "substance P", provenant des arborisations terminales afférentes, reliées aux cellules du faisceau spino-cervical de la lame 5 ».

« Ces neurones étant soumis à une confusion d'activités excitatrices, ne pouvant être atténuée ou modifiée par l'intervention de l'alcétylcholine, la douleur peut persister jusqu'à ce que la libération de la "substance P" soit contrôlée par un mécanisme restaurateur inconnu ».

« Si l'art ostéopathique est capable, d'une manière ou d'une autre, de modifier les influx axoplasmiques ou leurs constituants, une modification de la sécrétion de "substance P" ou de celle des éléments neutralisants est possible ».

« Si l'on en juge par sa biochimie morphologique, médiatrice et non conventionnelle, la substance P n'est probablement pas libérée d'un seul coup comme c'est le cas, notamment, de l'acétylcholine. Elle peut suinter lentement de la terminaison nerveuse afférente, devenir, peu à peu, plus abondante, pour se stabiliser ensuite ».

« Des stimuli antidromiques peuvent déclencher la synthèse et la libération axonale de substance P, en fonction de la provenance des stimuli déclenchants, c'est-à-dire, du centre réflexe de la lame métamérique 5 ».

« Ainsi, la substance P se localise-t-elle uniquement au voisinage immédiat des terminaisons nerveuses de la racine dorsale afférente ».

« Après avoir été synthétisée dans les cellules du ganglion de la racine dorsale, la substance P est sécrétée dans la direction unique des effecteurs de la moelle épinière ».

« La compréhension des réflexes thoraciques est indispensable à l'ostéopathe, pour apprécier les effets d'une normalisation costale, d'un pompage lymphatique... »

« Il sera difficile au praticien non initié, de comprendre les effets bénéfiques et très souvent spectaculaires que la normalisation ostéopathique peut avoir sur :

• la tachycardie auriculaire paroxystique ;

• la douleur rapportée, consécutive à une ischémie du myocarde ;

• les pneumonies lobaires, ou l'inflammation de la plèvre ;

• les états d'anxiété, à même de simuler un infarctus du myocarde ;

• le « malaise alarmant » et les céphalées de l'hypertension occasionnelle ;

• .../... »

« La physiologie articulaire dorsale doit tenir compte des mécanismes costo-vertébraux et des propriocepteurs de la paroi thoracique qui communiquent, parles racines dorsales T 1 / T 12, avec les voies bulbo-protubérantielles ».

« Une radicotomie de la racine dorsale entre T 1 et T 12 ou une lésion de la racine, diminue la fréquence respiratoire, le volume de l'air inspiré et abolit le "sens de l'effort" ».

« Les réflexes viscéro-somatiques thoraciques, du poumon, par exemple, au muscle intercostal et les réflexes somato-somatiques, de la capsule articulaire de la côte, par exemple, au muscle intercostal, sont segmentaires et se terminent au niveau rachidien ».

« Les réflexes des rameaux blancs, somatiques et viscéraux (sympathiques), déclenchés par des lésions viscérales ou costales, montrent des influences irradiées (médullairement centrales et segmentaires) sur les trajets des nerfs, cardiaque inférieur (T 1 / T 4) et splanchnique rénal ».

« Les mécano-récepteurs costo-vertébraux ou les récepteurs de la capsule articulaire de la côte ont été identifiés et on a pu démontrer qu'ils indiquaient la position de l'articulation costale, sa direction et la rapidité du mouvement costal. On a pu également montrer qu'ils communiquaient, segmentairement, avec les cellules des lames 5 et 6 pour stimuler les muscles intercostaux métamériques et les trajets des rameaux blancs aux viscères correspondants ».

« Lorsque le mouvement costal dépasse 30°, les trajets spino-cervicaux de la lame 5 (douleur) sont activés. Un mouvement costal, imposé manuellement, rapide et situé entre 20 et 30°, inhibe les trajets nerveux vaso-constricteurs, cardiaque inférieur et rénal, et modifie vraisemblablement la circulation sanguine myocardique intramurale et intra-rénale ».

« Compte tenu de ces informations et du résultat des démarches ostéopathiques, il semble qu'une élévation costale serait à même de réduire la pression sanguine, d'abord par l'excitation puis, par l'inhibition, (période post-excitatrice calme) du tonus vaso-moteur splanchnique et thoracique ».

« En outre, il semble qu'en modifiant la circulation sanguine intra-rénale, on puisse déduire le débit de régime juxta-glomérulaire et la libération consécutive d'angotensine II et d'aldostérone corticale ».

« Une légère inhibition, de n'importe lequel de ces médismes médiateurs, pourrait avoir des effets bénéfiques importants sur l'hypertension occasionnelle et, peut être, des effets durables et réparateurs sur la santé cardio-vasculaire en général ».

« Au cours des dix prochaines années, un programme d'études hautement sophistiquées, sur l'organe électro-physiologique effecteur, pourront apporter des informations supplémentaires sur les réflexes somato-sympathiques que personne ne maîtrise actuellement, entraînant une meilleure compréhension des principes fondamentaux de l'art ostéopathique, tout en mettant en évidence les mérites et la valeur de cette médecine manipulative ».

CHAPITRE VI

CONSIDÉRATIONS GÉNÉRALES SUR LE RACHIS

I — CONSIDÉRATIONS GÉNÉRALES ANATOMIQUES

La colonne vertébrale est une longue tige osseuse, résistante, articulée et flexible. Elle est formée par la superposition de vertèbres que l'on considère en fonction de la région qu'elles occupent :

- les vertèbres crâniennes, au nombre de trois ;
- les vertèbres cervicales, au nombre de sept ;
- les vertèbres dorsales, au nombre de douze ;
- les vertèbres lombaires, au nombre de cinq ;
- les vertèbres sacrées, au nombre de cinq ;
- les vertèbres coccygiennes, au nombre de quatre ou cinq.

Le rachis mobile est constitué de vingt-quatre vertèbres qui se répartissent en :

- sept cervicales,
- douze dorsales,
- cinq lombaires

Les vertèbres sacrées et coccygiennes, primitivement indépendantes, sont soudées chez l'adulte pour former deux os distincts :

- le sacrum,
- et le coccyx.

Les vertèbres crâniennes, au nombre de trois ou quatre, sont moins mobiles que les vertèbres rachidiennes.

À leur extrémité supérieure, les vertèbres rachidiennes s'articulent avec le crâne, qu'elles supportent, par l'intermédiaire des condyles de l'occipital.

À leur extrémité inférieure, les vertèbres rachidiennes s'appuient sur le sacrum qui se termine en pointe libre, par le coccyx.

Les vertèbres rachidiennes et sacro-coccygiennes forment deux triangles isocèles réunis par leur base :

- de C 1 à L 5, le volume des corps vertébraux augmente,
- de S 1 à la dernière vertèbre coccygienne, le volume des corps vertébraux diminue.

VERTÈBRES CRÂNIENNES, RACHIDIENNES ET SACRO-COCCYGIENNES

(J. Castaing et J.J. Santini)

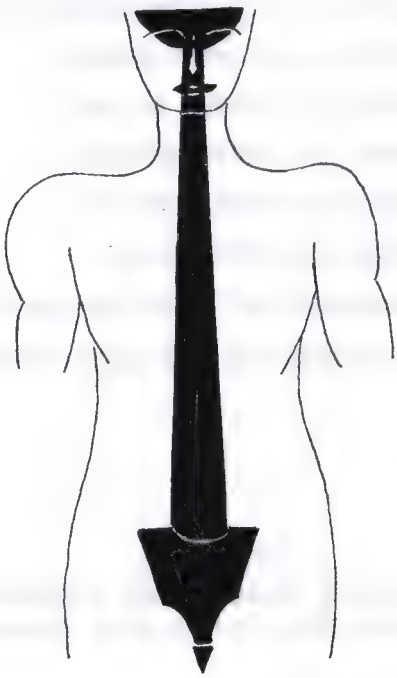

Les vertèbres rachidiennes et sacro-coccygiennes représentent deux triangles isocèles réunis par leur base :

- **de C 1 à L 5 :**

  Le volume des corps vertébraux augmente.

- **de S 1 à la dernière vertèbre coccygienne :**

  Le volume des corps vertébraux diminue.

Le rachis mobile est creusé d'un canal longitudinal, axial, appelé le canal rachidien. Dans ce canal se logent :

- la partie inférieure du bulbe,
- les racines rachidiennes,
- et les méninges rachidiennes.

Le rachis sert d'attache à de multiples ligaments, aponévroses et muscles.

La colonne vertébrale sert de point d'appui aux côtes pour les vertèbres dorsales.

Les vraies vertèbres sont toutes édifiées suivant un type commun. En outre, dans chaque région, les vertèbres cervicales, dorsales et lombaires, tout en se rapprochant de la vertèbre type, présentent cependant des caractères particuliers.

Dans chacune des régions de la colonne vertébrale, les vertèbres présentent des caractères propres à chacune de ces régions. Ces caractères sont particulièrement nets pour les vertèbres qui occupent la partie moyenne de la région et se modifient aux extrémités de chaque zone, de telle sorte, que c'est « par graduation » que se produit le passage d'un type vertébral à l'autre.

Chacune des parties constituantes de la vertèbre porte en elle des caractères propres ou différentiels, qui permettront toujours au praticien, tant soit peu exercé, de résoudre le problème suivant : une seule des parties constituantes d'une vertèbre étant donnée, déterminer la région à laquelle cette vertèbre appartient. Ces caractères différentiels se trouvent résumés dans le tableau synoptique qui suit (L. TESTUT).

Les vertèbres cardinales sont des vertèbres de transition, tant sur le plan anatomique que physiologique :

- Région occipito-cervicale : C 1 et C 2
- Région cervico-dorsale : C 7 et D 1
- Région dorso-lombaire : D 12 et L 1
- Région lombo-sacrée : L 5

Les articulations des apophyses articulaires ou inter-apophysaires appartiennent :

- au groupe des arthrodies pour le rachis cervical et dorsal
- et au groupe des trochoïdes pour le rachis lombaire.

CONSTITUTION DE LA VERTÈBRE TYPE

(I.A. KAPANDJI)

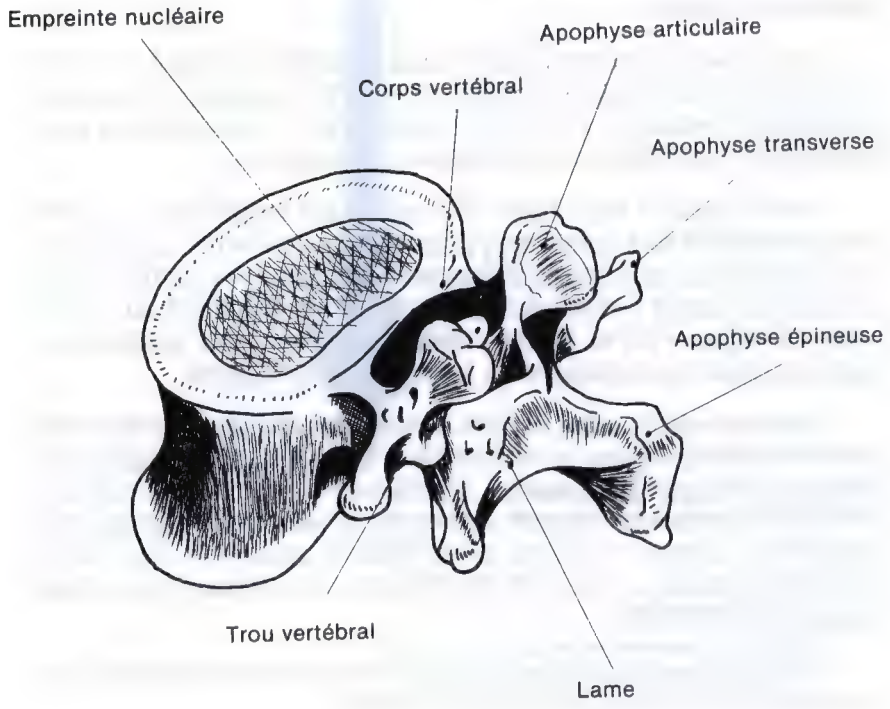

TABLEAU SYNOPTIQUE DES CARACTÈRES DIFFÉRENTIELS VERTÉBRAUX

1er Corps vertébral	Facettes articulaires pour les côtes		V. dorsales
	Pas de facette	Crochets latéraux sur la face supérieure	V. cervicales
		Pas de crochets latéraux	V. lombaires
2e trou vertébral	Arrondi		V. dorsales
	Triangulaire	Les trois côtés égaux	V. lombaires
		Le côté antérieur beaucoup plus grand que les deux autres	V. dorsales
3e Ap. épineuse	A sommet bifurqué (ap. bi-tuberculeuse)		V. cervicales
	A sommet non bifurqué	Fortement oblique	V. dorsales
		Horizontale	V. lombaires
4e Ap. transverse	Percée d'un trou à la base		V. cervicales
	Sans trou à la base	Facette articulaire	V. dorsales
		Pas de facette articulaire	V. lombaire
5e Ap. articulaire supérieure	Facettes planes, regardant en haut et arrière		V. cervicales
	Facettes planes, regardant surtout en arrière		V. dorsales
	Facettes cylindroïdes, regardant en dehors et en avant		V. lombaires
6e Ap. articulaire inférieure	Facettes planes, regardant en bas et en avant		V. cervicales
	Facettes planes, regardant surtout en avant		V. dorsales
	Facettes cylindroïdes, regardant en dehors et en avant		V. lombaires
7e Lames	Quadrilatères, les diamètres étant égaux		V. dorsales
	Quadrilatère, les diamètres étant inégaux	Plus larges que hautes	V. cervicales
		Plus hautes que larges	V. lombaires
8e Pédicules	Facettes articulaires sur les côtes		V. dorsales
	Pas de facette	Échancrures supérieures aussi marquées que les inférieures	V. cervicales
		Échancrures supérieures à peine marquées	V. lombaires

LE TROU DE CONJUGAISON ET LE COLLET RADICULAIRE

(I.A. KAPANDJI)

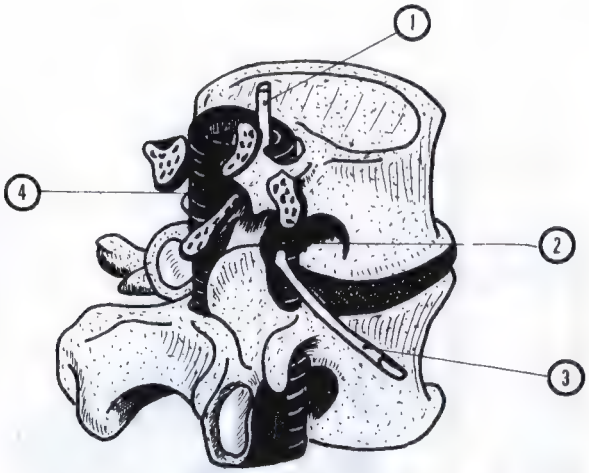

① Sac dural

② Collet radiculaire

③ Nerf rachidien

④ Paroi interne du sac dural

Les surfaces articulaires occupent les faces en regard des apophyses articulaires supérieures et inférieures : l'inférieure de la vertèbre supérieure et la supérieure de la vertèbre inférieure. Leur forme et leur orientation sont inverses, l'une par rapport à l'autre.

Ces surfaces articulaires diffèrent selon les régions :

• Dans la région cervicale

Elles sont ovalaires, planes. L'inférieure de la vertèbre supérieure regarde en avant, en bas et se trouve plus postérieure que la supérieure. La supérieure de la vertèbre inférieure regarde en arrière et en haut.

• Dans la région dorsale

Elles sont ovalaires, planes. L'inférieure de la vertèbre supérieure regarde en avant, en bas, en dedans et se trouve plus postérieure que la supérieure. La supérieure de la vertèbre inférieure regarde en arrière, en haut et en dehors.

• Dans la région lombaire

Les surfaces articulaires ont une orientation différente :

— L'inférieure de la vertèbre supérieure est convexe, en forme de cylindre vertical, regardant en dehors et en avant. Elle est plus interne que la supérieure.

— La supérieure de la vertèbre inférieure est concave, en forme de gouttière verticale et regarde en dedans et en arrière.

L'encéphale n'étant que la continuation de la moelle épinière, il était tout naturel de penser que la cavité crânienne, qui l'abrite, n'est, pareillement, que la continuation du rachis mobile.

Le 4 mai 1790, GOETHE, dans une lettre qu'il écrivait de Venise à Madame de HARDER, formulait en termes très précis l'analogie qui existait entre le crâne et le rachis mobile. Malheureusement, l'illustre naturaliste attendit dix-sept ans pour faire connaître son opinion au monde scientifique, laissant à OKEN, le temps de le devancer et de recueillir, à son profit, tout l'honneur d'une pareille découverte.

Ce fut, en effet, en 1807 que OKEN prit possession de sa chaire de professeur à l'université d'Iéna et établit, dans une leçon restée célèbre, le fait de la constitution vertébrale du crâne.

« ...Comme je descendais, dit-il de l'Henstein, par l'ancienne route du côté du sud, je vis à mes pieds un superbe crâne de biche.

VUE POSTÉRIEURE DES TROIS VERTÈBRES CRÂNIENNES

(L. TESTUT)

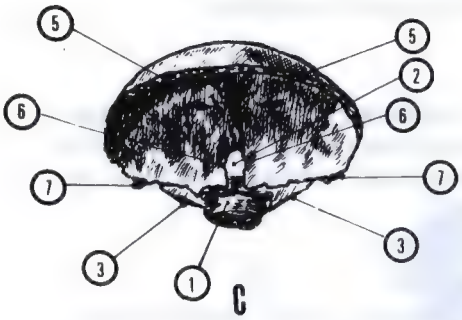

1 Corps du sphénoïde antérieur

2 Echancrure ethmoïdale (trou rachidien)

3 Petites ailes du sphénoïde

5 Bord post. de cette vertèbre

6 Pourtour de l'échancr. ethmoïdale

7 Apophyses orbitaires externes

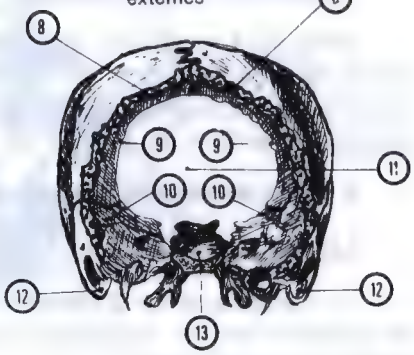

8 Bord postérieur de la vertèbre, représentant les apo. art. inf.

9 Bord antérieur, représentant les apophyses articulaires supérieures

10 Lames de la vert. représ. par les gdes ailes du sphén., les temporaux et les pariétaux.

11 Trou rachidien de la vertèbre

12 Apophyses mastoïdes (apophyses transverses)

13 Corps du sphénoïde postérieur

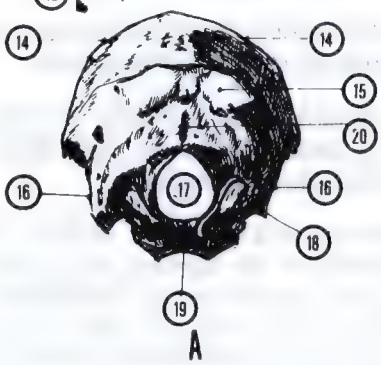

14 Bords de l'occipital

15 Ecaille occipitale

16 Bord de l'occipital (2)

20 Crête et protubérance occipitales internes

17 Trou occipital

18 Apophyses jugulaires

19 Apophyse basilaire

A — **LA VERTÈBRE OCCIPITALE**

formée par l'occipital.

B — **LA VERTÈBRE SPHÉNO-PARIÉTALE**

formée par le pariétal, le temporal, et le sphénoide postérieur.

C — **LA VERTÈBRE SPHÉNO-FRONTALE**

formée par le frontal et le sphénoïde antérieur.

Le ramasser, le retourner, le considérer me suffit ; l'idée que c'était une colonne vertébrale me traversa l'esprit comme un coup de foudre et, depuis cette époque, le crâne ne fut plus pour moi qu'une colonne vertébrale... »

OKEN distingua, tout d'abord, trois vertèbres dans la constitution de la boîte crânienne :

• **Une vertèbre postérieure ou occipitale**, constituée par l'occipital.

• **Une vertèbre moyenne ou sphéno-pariétale**, formée par la partie postérieure du sphénoïde et par le pariétal. (OKEN fait abstraction du temporal, comme ne faisant pas partie du crâne.)

• **Une vertèbre antérieure ou sphéno-frontale**, comprenant la partie antérieure du sphénoïde et le frontal.

• Plus tard, il en ajouta une quatrième : **la vertèbre athmoïdonasale**, qui a été également admise depuis, par DE BLAINVILLE et Richard OWEN.

Le rachis mobile possède un rôle statique en position debout. Il transmet au bassin et, de là, aux membres inférieurs, le poids du tronc, de la tête et des membres supérieurs. La pression qu'il supporte est de plus en plus importante, de haut en bas, ce qui explique que ses pièces constitutives sont de plus en plus épaisses et de plus en plus volumineuses, au fur et à mesure que l'on se rapproche de son extrémité inférieure, c'est-à-dire, de la base du sacrum.

La colonne vertébrale assume un rôle cinétique. Ses pièces articulaires sont mobilisées par les muscles extenseurs du rachis (spinaux des gouttières vertébrales et de la nuque) et par les muscles fléchisseurs du rachis (psoas-iliaque, carré des lombes, muscles de la paroi abdominale).

Pour chaque vertèbre, les apophyses épineuses et transverses, sur lesquelles se fixent tous ces muscles, représentent autant de bras de levier (ou leviers de commande) qui transmettent leur action à la vertèbre et, partant de là, au rachis tout entier :

• Les apophyses épineuses agissent principalement sur les mouvements de bascule antéro-postérieure.

• Les apophyses transverses agissent sur les mouvements de rotation et d'inclinaison latérale.

• Les apophyses articulaires sont les points d'appui autour desquels s'exécutent ces mouvements.

TOPOGRAPHIE VERTÉBRALE

(J. Castaing & J.J. Santini)

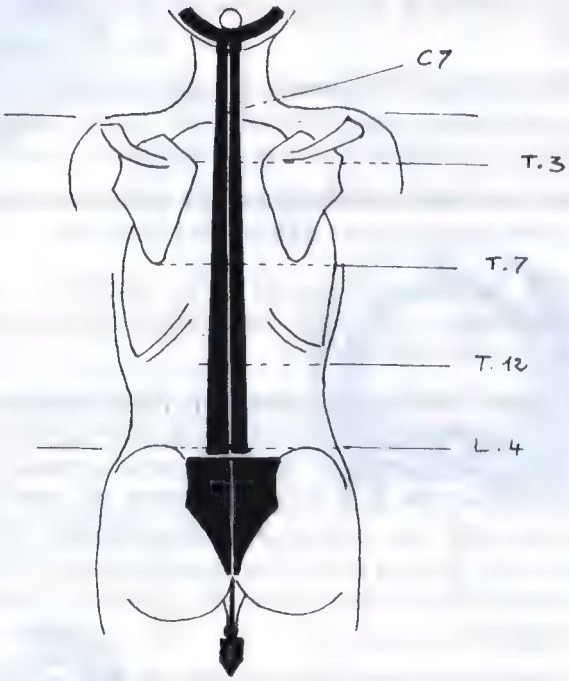

— **L'apophyse épineuse de C 7** est la plus proéminente.

— **L'apophyse épineuse de T 3** se situe au niveau de l'implantation des épines scapulaires.

— **L'apophyse épineuse de T 7** se situe au niveau de l'angle inférieur des omoplates.

— **L'apophyse épineuse de D 12** se situe au niveau de la 12e côte.

— **L'apophyse épineuse de L 4** se situe au niveau des crêtes iliaques.

• Les côtes, fixées et articulées aux vertèbres dorsales, représentent également des bras de levier articulaires pour le segment dorsal du rachis. Ces leviers sont soumis à l'action des muscles spinaux, thoraciques et abdominaux.

La colonne vertébrale possède un rôle protecteur, vis-à-vis du canal rachidien et de son contenu :

• la moelle,

• les racines rachidiennes qui s'en détachent,

• ses enveloppes méningées.

Envisagé sur le squelette articulé, le rachis mobile se subdivise, à son tour, en deux colonnes osseuses :

• l'antérieure est représentée par la colonne des corps vertébraux, qui transmet les pressions verticales de la colonne vertébrale ;

• la postérieure est imaginée par la partie mécanique du rachis, encore appelée « arc neural ou arc postérieur ». Elle permet les mouvements de glissement des arcs postérieurs, les uns sur les autres.

La colonne vertébrale n'est pas rectiligne. Elle présente une série d'inflexions ou courbures qui sont de deux ordres :

• les unes, se produisent dans le plan sagittal : ce sont les courbures antéro-postérieures ;

• les autres, se développent dans le plan frontal : ce sont les courbures latérales.

A — COURBURES ANTÉRO-POSTÉRIEURES (L. Testut)

Les courbures antéro-postérieures sont au nombre de quatre :

• **la première**, correspond à la région cervicale, concave en arrière ;

• **la deuxième**, correspond à la région dorsale, concave en avant ;

• **la troisième**, correspond à la région lombaire, concave en arrière ;

• **la quatrième**, correspond à la région sacro-coccygienne, concave en avant.

Les courbures, sacro-coccygienne et dorsale, sont convexes en arrière et **primitives**. Elles correspondent à l'attitude vertébrale du fœtus.

Les courbures cervicale et lombaire, sont **acquises** ; la courbure cervicale s'organise dans les troisième, quatrième ou cinquième mois qui suivent a naissance, lorsque l'enfant commence à redresser la tête. La lordose lombaire s'affirme entre 3 et 8 ans, dès que l'enfant commence à marcher.

Les diverses courbures antéro-postérieures, que présente la colonne vertébrale, ont pour effet d'augmenter considérablement sa résistance, en vertu du principe de physique qui veut que, de deux colonnes élastiques, égales, celle qui présente des courbures alternatives, oppose plus de résistance aux pressions verticales que celle qui est rectiligne ; la résistance de cette dernière étant de 1, la résistance de la colonne courbe est égale au nombre de ses courbures, élevé au carré, plus un (= $C^2 + 1$). De par la présence de ses courbures, la colonne vertébrale est 17 fois plus résistance qu'une colonne rectiligne.

B — COURBURES LATÉRALES

Elles sont acquises, existent parfois déjà chez le fœtus, mais apparaissent plus fréquemment vers la 7e année, pour s'accentuer ensuite jusqu'à l'âge adulte. Ces courbures latérales ne sont pas constantes.

D'après H.H. FRYETTE, C.H. DOWNING, D. BROOKES et CHARPY, le type habituel présente trois courbures :

— **une courbure lombaire**, convexe à droite,

— **une courbure dorsale**, convexe à gauche, de D 11 / D 12 à C 6,

— **une courbure cervicale**, convexe à droite, de C 6 à l'occipital, qui incite ce dernier à s'incliner à gauche et à glisser vers la droite.

D'après L. TESTUT, les trois courbures latérales, les plus fréquemment rencontrées, sont représentées par :

— **une courbure cervicale**, convexe à droite, de C 3 / C 4 à D 3 / D 4,

— **une courbure dorsale**, convexe à droite, de D 4 à D 8,

— **une courbure lombaire**, convexe à gauche.

Ces divergences nous montrent que l'orientation des courbures latérales n'est pas, pour autant, constante.

LES COURBURES ARTÉRO-POSTÉRIEURES



1. Courbure cervicale concave en arrière
2. Courbure dorsale convexe en arrière
3. Courbure lombaire concave en arrière
4. Courbure sacro-coccygienne convexe en arrière

■ Courbures acquises

▩ Courbures primitives

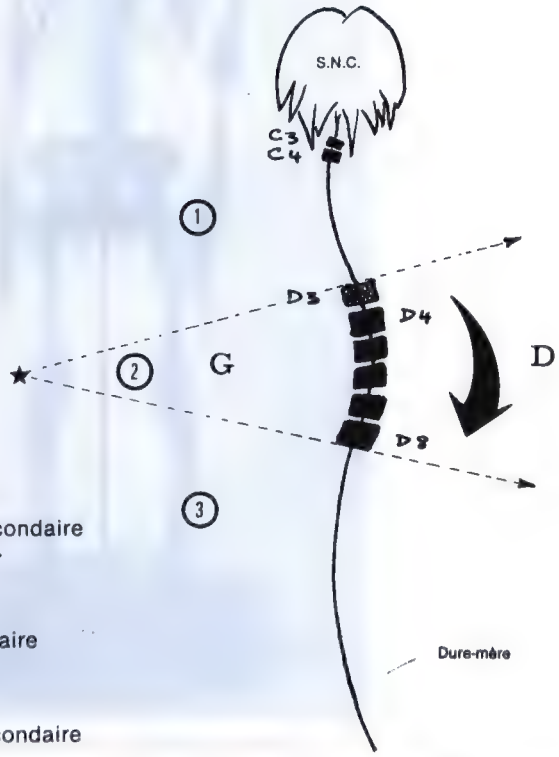

1. Courbure cervicale secondaire de C 3 / C 4 à D 3 / D 4
2. Courbure dorsale primaire de D 4 à D 8
3. Courbure lombaire secondaire

LES COURBURES LATÉRALES

(D'après L. TESTUT)

Courbures latérales, chez le fœtus.

COURBURES LATÉRALES DU RACHIS

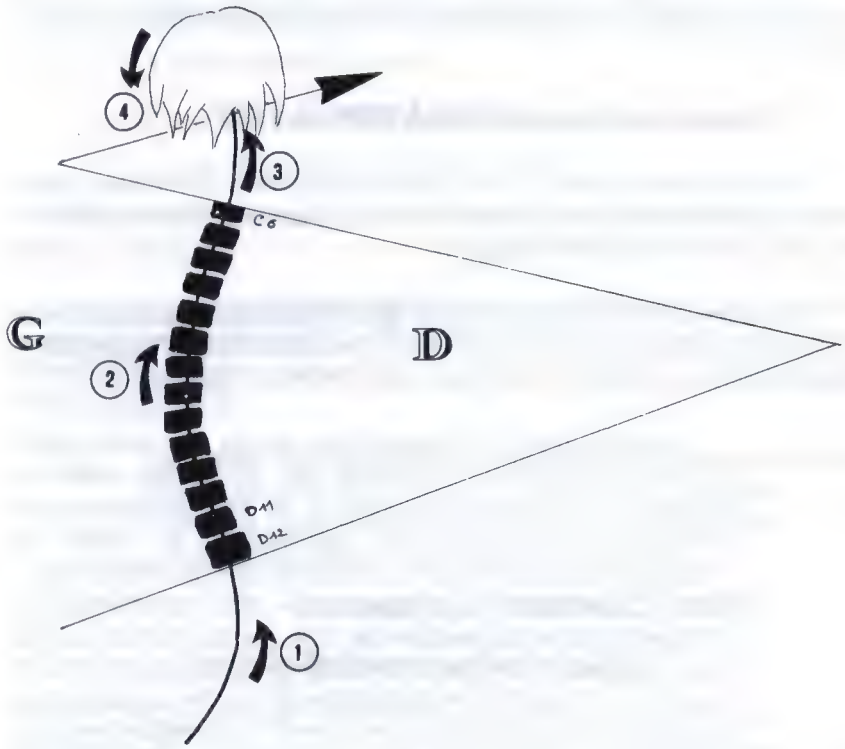

D'après H.H. FRYETTE, C.H. DOWNING, D. BROOKES et CHARPY, le type habituel présente trois courbures :

1 Une courbure lombaire, convexe à droite

2 Une courbure dorsale, convexe à gauche, de D 11 / D 12 à C 6.

3 Une courbure cervicale, convexe à droite, de C 6 à l'occipital.

4 L'occipital s'incline à gauche et glisse à droite.

Les dispositions anatomiques que nous venons de décrire sont celles de la scoliose. TESTUT les considère comme l'exagération d'un type anatomique existant préalablement. BOUVIER avait, depuis longtemps, parlé d'une « scoliose physiologique ».

De nombreuses théories ont tenté d'expliquer les courbures latérales du rachis et, notamment, la « courbure dorsale convexe à droite » :

— **Théorie aortique de SABATIER en 1781**

La courbure dorsale a pour cause la présence, sur le flanc latéral gauche du rachis, de l'aorte thoracique, qui déprime la colonne dorsale et la fait bomber à droite.

Cette théorie est inexacte pour de nombreuses raisons. Cette empreinte aortique ne doit pas être confondue avec l'incurvation latérale dorsale du rachis, qui peut être droite ou gauche :

- Les artères, en passant sur les os, peuvent y laisser des empreintes, y creuser des gouttières, mais en aucun cas, ils ne les refoulent et ne les contraignent à changer de direction. Par exemple, la 1re côte, au niveau de la sous-clavière, présente une gouttière manifeste. Cependant, la présence de cette gouttière, qui occupe la face supérieure de l'os, ne se traduit, sur la face opposée, par aucune trace de refoulement. Autre exemple : la surface endocrânienne, sur le passage des rameaux de la méningée moyenne, se creuse en une série de gouttières ramifiées. Cependant, la surface exocrânienne n'en est pas moins lisse et unie, ne présentant aucun vestige des gouttières précitées.

- L'absence de courbures latérales chez certains sujets jeunes, avec, cependant, les mêmes rapports de contact de l'aorte thoracique.

- La présence de la courbure dorsale convexe à droite, chez des sujets présentant une transposition des viscères, avec une aorte descendant sur le côté droit de la colonne (thèse de PERE).

— **Autre théories**

Afin d'expliquer la « courbure dorsale convexe à droite », on a encore invoqué :

• Le poids des viscères qui, étant plus considérable à droite qu'à gauche à cause du foie, obligerait la colonne dorsale à s'infléchir à gauche, pour maintenir l'équilibre.

• L'asymétrie bilatérale, d'après laquelle, le corps, se développant plus du côté droit que du côté gauche, tendrait à attirer, à droite, la colonne dorsale.

• La position hanchée.

• Le décubitus latéral pendant le sommeil.

• Les attitudes professionnelles...

Toutes ces diverses théories n'ont guère plus de valeur que la théorie aortique.

Le concept ostéopathique permet, actuellement, de mettre en évidence un certain nombre de causes et de facteurs, pour tenter d'expliquer l'origine de ces « courbures latérales », qu'elles soient droite ou gauche :

• **Le rôle des membranes de tensions réciproques** (faux du cerveau, tente du cervelet et dure-mère spinale). La dure-mère spinale est un lien inélastique qui s'insère aux deux extrémités du rachis :

— **En haut** : sur l'occipital, C 1 et C 2

— **En bas** : sur S 1 et S 2.

Le caractère INÉLASTIQUE de ces membranes de tensions réciproques et, notamment, de la dure-mère spinale, permet de comprendre que toute traction anormale, d'un des deux pôles d'attaches, se répercutera INÉLUCTABLEMENT sur l'autre extrémité, incitant le rachis à s'incliner d'un côté ou de l'autre, avec un certain degré de rotation.

Cette théorie ostéopathique trouve sa confirmation, d'une part, dans les propos du Professeur J.I.P. JAMES, spécialiste de la scoliose, lorsqu'il élimine, groupe après groupe, l'étiologie musculaire des scolioses et, d'autre part, par l'absence de résultats de la rééducation musculaire, en matière de scolioses.

• **L'organisation anatomique du système nerveux central**

Il semble également logique d'attribuer la disposition des courbures latérales du rachis, à l'organisation anatomique du système nerveux central (centre de

l'agraphie et décussation pyramidale) et, par conséquent, à la qualité de droitier ou de gaucher.

• La répartition du liquide amniotique

Une mauvaise répartition du liquide amyotique peut entraîner une certaine compression du fœtus contre la paroi maternelle et favoriser, en outre, l'apparition d'une inégalité anatomique de longueur des membres inférieurs (Louisa BURNS D.O. Travaux du Laboratoire d'Anatomie de Kirksville, Missouri).

• Le rôle du ligament vertébral commun antérieur et du ligament vertébral commun postérieur

L'action de ces deux ligaments se superpose, à un degré moindre, à celle de la dure-mère spinale.

• Le décubitus latéral de l'embryon et du fœtus

• Une inégalité de longueur des membres inférieurs

entraînant une bascule pelvienne et des compensations vertébrales sous-jacentes.

• Une position assise, fréquemment prolongée chez la femme enceinte

pouvant comprimer asymétriquement le fœtus.

• Une lésion ostéopathique pelvienne, préexistante, chez la femme enceinte

iliaque ou sacrée, contraignant le bassin à une augmentation asymétrique de ses détroits.

Il sera, cependant, nécessaire de distinguer les « courbures latérales in-utéro », des « courbures latérales post-utéro ».

De nombreuses courbures latérales doivent être considérées comme « physiologiques » ; une scoliose mécanique n'étant pas, à priori pathologique, en l'absence de lésions ostéopathiques et lorsque l'équilibre instable est réalisé.

II — CONSIDÉRATIONS GÉNÉRALES PHYSIOLOGIQUES

A — MÉCANIQUE ARTICULAIRE VERTÉBRALE ET COSTALE DANS LE MOUVEMENT VOLONTAIRE

Les bases de cet exposé, tirées d'H. H. FRYETTE D.O., « Principles of osteopathic technic », exigent du lecteur une bonne connaissance de l'anatomie vertébrale, afin de pouvoir apprécier les différences fondamentales de chaque région.

Harrison H. FRYETTE D.O. a observé, durant sa carrière, que les étudiants tentaient, en règle générale, de visualiser les mouvements physiologiques de la colonne vertébrale, en inclinant le rachis articulé à 45° et en « tortillant » les vertèbres, pour leur faire accomplir les mouvements souhaités. Cette méthode est inadéquate car, pour apprécier les mouvements physiologiques du rachis, sur un squelette articulé, il est indispensable :

- que la colonne vertébrale soit flexible et maintenue en position verticale ;

- que la base du rachis soit fixée ;

- que le rachis articulé soit soumis à une charge s'exerçant de haut en bas ; les mouvements physiologiques étant fonction de la répartition des pressions du poids du corps sur les apophyses articulaires et leur contexture attenante.

Physiologiquement, la colonne vertébrale est en « équilibre instable ». Dans le cadre de la pathologie ostéopathique, il s'agit, le plus souvent, d'une exagération des mouvements physiologiques, pouvant aboutir à des lésions individuelles, comme à des lésions de groupe.

Les mouvements de la colonne vertébrale sont physiologiques, lorsque chaque segment se meut harmonieusement par rapport à ses voisins et chaque groupe, par rapport aux autres groupes.

La lésion ostéopathique articulaire est caractérisée par une restriction de mobilité partielle ou totale, à même de conditionner la vascularisation.

Afin qu'aucune opposition de terminologie existe entre le mouvement volontaire et le mouvement involontaire et, afin de bien intégrer cette notion d'unité fonctionnelle si capitale, il est

nécessaire de bien concevoir, au niveau des courbures vertébrales secondaires :

• que la flexion de la colonne cervicale réalise une extension cervicale individuelle,

• et que la flexion de la colonne lombaire produit une extension lombaire individuelle.

Cette conception est indispensable pour l'utilisation des lois de FRYETTE et se trouve, qui plus est, en parfaite concordance avec la définition littérale du dictionnaire :

• **extension** : « mouvement par lequel les deux extrémités d'un arc s'éloignent »,

• **flexion** : « mouvement par lequel les deux extrémités d'un arc se rapprochent ».

C'est pourquoi, parlant des courbures sagittales du rachis, il nous apparaît plus judicieux de définir l'extension comme l'OUVERTURE d'une courbure normale existante et la flexion comme l'ACCENTUATION de cette courbure, quelle que soit la zone vertébrale considérée.

Le « point neutre » de H. H. FRYETTE se situe, théoriquement, entre la flexion et l'extension. C'est la position de repos des facettes articulaires vertébrales.

Compte tenu des courbures antéro-postérieures du rachis, lors de l'extension cervicale et lombaire, les courbures ne s'effacent pas complètement et il persiste un certain degré de flexion résiduelle anatomique, plus prononcé au point neutre qu'en extension. Cette observation explique la difficulté qu'ont certains ostéopathes à mettre en évidence les lésions du type E.R.S.

Les mouvements F.S.R. et E.R.S. peuvent présenter des degrés différents, selon l'importance de la flexion (flexion modérée, flexion prononcée, hyperflexion) ou de l'extension (extension modérée, extension prononcée, hyperextension).

Une articulation vertébrale qui regagne spontanément sa position neutre est physiologiquement satisfaisante.

Une articulation vertébrale qui fonctionne en extension est, en règle générale, plus fragile qu'une articulation qui se meut à partir d'un degré de flexion équivalent.

DÉFINITIONS DE LA FLEXION ET DE L'EXTENSION DES COURBURES VERTÉBRALES

A EXTENSION : « Mouvement par lequel les deux extrémités d'un arc s'éloignent »

B FLEXION : « Mouvement par lequel les deux extrémités d'un arc se rapprochent »

C Lorsque le sujet se penche en avant, on assiste :

- À une extension de la courbure cervicale.
- À une flexion de la courbure dorsale.
- À une extension de la courbure lombaire.

D Lorsque le sujet inspire, les courbures vertébrales se redressent et on assiste :

- À une extension lombaire.
- À une extension dorsale.
- À une extension cervicale.

Une restriction de mobilité vertébrale en extension est, en règle générale, plus sévère qu'une restriction de mobilité vertébrale en flexion.

1) Loi de H.H. FRYETTE

Au niveau lombaire

F.S.R. (1re loi de FRYETTE)

- F : Flexion ou « flexion »
- S : Inclinaison latérale ou « side-bending »
- R : Rotation ou « rotation »

L'inclinaison latérale précède la rotation dans la convexité.

L'inclinaison latérale et la rotation sont opposées.

E.R.S. (2e loi de FRYETTE)

- E : Extension ou « extension »
- R : Rotation ou « rotation »
- S : Inclinaison latérale ou « side-bending »

La rotation dans la concavité précède l'inclinaison latérale.

La rotation et l'inclinaison latérale s'effectuent du même côté.

Au niveau thoracique ou dorsal

F.S.R. (1re loi de FRYETTE)

- F : Flexion ou « flexion »
- S : Inclinaison latérale ou « side-bending »
- R : Rotation ou « rotation »

L'inclinaison latérale précède la rotation dans la convexité.

L'inclinaison latérale et la rotation sont opposées.

L'inclinaison latérale est majeure au niveau thoracique et la rotation est mineure.

E.S.R. (2e loi de FRYETTE adaptée)

- E : Extension ou « extension »
- S : Inclinaison latérale ou « side-bending »
- R : Rotation ou « rotation »

La rotation et l'inclinaison latérale s'organisent du même côté, conformément à la 2e loi originale de FRYETTE.

L'inclinaison latérale étant majeure au niveau dorsal et la rotation étant mineure, l'inclinaison latérale semble précéder la rotation, au sein de ce mouvement associatif.

2) Lois de R. RICHARD

Au niveau cervical

a) C 2 à C 7

F.R.S. de C 2 à C 4

- F : Flexion ou « flexion »
- R : Rotation ou « rotation »
- S : Inclinaison latérale ou « side-bending »

La rotation dans la concavité précède l'inclinaison latérale.

La translation latérale s'effectue dans la convexité.

Les facettes articulaires se verrouillent dans la concavité.

La rotation étant majeure au niveau de C 2, C 3, C 4 et l'inclinaison latérale étant mineure, on assistera, plus volontiers, à un mouvement du type F.R.S. de C 2 à C 4.

La rotation est majeure de C 2 à C 4, car l'obliquité des facettes articulaires diminue de bas en haut. Les lésions cervicales supérieures seront surtout des lésions en **« Rotation - Inclinaison latérale »**.

E.S.R. de C 4 à C 7

- E : Extension ou « extension »
- S : Inclinaison latérale ou « side-bending »
- R : Rotation ou « rotation »

L'inclinaison latérale précède la rotation des corps vertébraux dans la concavité.

La translation latérale s'effectue dans la convexité.

Les facettes articulaires se verrouillent dans la concavité.

L'inclinaison latérale étant majeure et la rotation étant mineure, on assistera, plus volontiers, à un mouvement du type E.S.R. de C 4 à C7.

L'inclinaison latérale est majeure de C 4 à C 7, car l'obliquité des facettes articulaires augmente de haut en bas.

Les lésions cervicales inférieures seront surtout des lésions en **« inclinaison latérale - Rotation »**.

Indépendamment de la flexion ou de l'extension, les corps vertébraux tournent toujours dans la concavité, par suite de l'orientation des facettes articulaires et de la forme des corps vertébraux et des disques attenants.

b) Occiput - C 1 - C 2

Il n'existe pas de disque inter-vertébral entre l'occipital et C 1 et entre C 1 et C 2.

C 1 / C 2 : RS

La rotation domine.

L'inclinaison latérale pure n'existe pas et ne peut être que secondaire à la rotation.

La flexion est inexistante, par suite du contact de l'arc postérieur de C 1 avec l'apophyse épineuse de C 2.

L'extension est aussi inexistante, par suite de la présence du ligament transversal atloïdo-odontoïdien.

En conséquence, nous assisterons plus volontiers à des lésions RS, droite ou gauche

Lors de la rotation de C 1 sur C 2, de gauche à droite, l'apophyse transverse gauche de C 1 sera antérieure, plus basse, avec un certain degré de translation latérale de droite à gauche.

L'articulation atloïdo-axoïdienne représente une charnière de compensation lorsqu'existent des perturbations sous-jacentes.

Par son articulation très libre avec C 3 et son articulation tout à fait particulière avec C 1, C 2 représente une charnière entre la colonne cervicale et le crâne.

C 2 imagine tout à fait la « vertèbre accommodative » par excellence.

C 3 représente très souvent, comme l'indique H.H. FRYETTE, la clé du problème, dans les lésions du complexe : « occiput - C 1 - C 2 ».

Occiput - C 1 - F.S.R. - E.R.S.

L'équilibre de la tête sur le rachis cervical est un « équilibre instable » composé d'oscillations antéro-

postérieures et correspondant à la physiologie de l'articulation occipito-atloïdienne, **dont le mouvement primordial est la flexion-extension**.

Les groupes musculaires antérieurs et postérieurs de la colonne cervicale ne s'équilibrent pas et ne semblent pas très adaptés à la station verticale, incitant le rachis cervical à se mettre en flexion (lordose cervicale).

Les masses latérales de C 1 sont situées sur la partie antérieure de l'atlas, alors que les correspondantes occipitales se trouvent à la partie postérieure du crâne. Ceci nous permet de comprendre l'importance de la flexion-extension occipito-atloïdienne et de nous apercevoir que la tête n'est pas centrée sur l'atlas. Le point d'appui se situe, approximativement, à l'union du 1/3 postérieure t des 2/3 antérieurs, imposant à la tête « un équilibre instable ».

Lorsque la colonne cervicale présente une lordose physiologique, cet équilibre instable est bien absorbé par la corde de l'arc, qui joue le rôle de « coussinet amortisseur », évitant ainsi aux micro-traumatismes de se répercuter sur les structures supérieures.

En fonction de la pesanteur, la tête tente toujours de retrouver son équilibre instable, par rapport à la ligne centrale de gravité du corps.

La rotation et l'inclinaison latérale de l'articulation occipito-atloïdienne sont possibles.

Si les articulations de C 3 à C 7 apparaissent relativement simples, celles de l'occipital, C 1 et C 2 sont, cependant, plus complexes et parfois déroutantes.

Anatomiquement et physiologiquement, on devrait scinder la colonne cervical en deux groupes :

— C 2 à C 7

— Occiput / C 1 / C 2

et ne considérer le rachis cervical que jusqu'à C 2, en inscrivant le complexe « occiput / C 1 / C 2 » dans le mécanisme crânio-sacré.

Rappelons, à ce sujet, que la dure-mère spinale ne s'insère que sur l'occipital - C 1 - C 2 et sur S 1 - S 2.

Un certain nombre de facteurs influencent le comportement mécanique du rachis :

• la gravité,

• les facettes articulaires,

• la forme des corps vertébraux,

• les tensions musculaires, aponévrotiques (fascias) ou ligamentaires,

• les membranes de tensions réciproques (faux du cerveau, tente du cervelet, dure-mère spinale),

• les trois diaphragmes : crânien, thoracique et pelvien,

• les lignes mathématiques du corps humain,

• les attitudes professionnelles,

• les stress,

• les traumatismes,

• les compensations,

• les lésions réflexes.

c) Les côtes

• Parmi les 12 paires de côtes, figurent :

— des côtes typiques : de la 3e à la 9e côte

— et des côtes atypiques :

- la 1re,
- la 2e,
- la 10e,
- la 11e,
- et la 12e.

• La physiologie articulaire costale distingue :

— le mouvement du type « bras de pompe »,

— le mouvement du type « anse de seau »;

— les mouvements combinés en « bras de pompe et anse de seau »,

— le jeu élastique des cartilages costaux (barres de torsion).

• **Les côtes typiques présentent**

— une articulation costo-vertébrale proprement dite,

— une articulation costo-transversaire.

— une articulation chondro-sternale, à l'exception de la 1re et de la 7e côte,

— une articulation inter-chondrale pour les 6e, 7e et 8e cartilages costaux.

• **Les côtes atypiques**

— **Les 1re et 2e côtes**

Elles présentent un mouvement du type « bras de pompe » mais pas de mouvement du type « anse de seau ».

— **La 10e côte**

Cette fausse côte ne présente pas de mouvement du type « bras de pompe », mais un mouvement du type « anse de seau ».

— **Les 11e et 12e côtes**

Les mouvements de ces côtes flottantes ne peuvent pas être décrits comme des mouvements du type « bras de pompe » ou « anse de seau » et, de ce fait, n'ont aucune incidence sur l'augmentation des diamètres transversal et antéro-postérieur.

• **Le mouvement du type « bras de pompe »**

Il s'agit d'un mouvement de rotation autour d'un axe passant par les articulations costo-vertébrale et costo-transversaire. Cet axe sert de charnière à la côte, suspendue au rachis. Dans ce mouvement, l'extrémité antérieure de la côte monte et descend sur la charnière postérieure.

En inspiration, le mouvement du type « bras de pompe » augmente le diamètre thoracique antéro-postérieur et s'adresse surtout aux côtes supérieures. Il diminue de la 1re à la 6e côte.

Lorsque l'extrémité antérieure de la côte s'élève, en inspiration, elle décrit un arc de cercle qui l'amène à se déplacer vers l'avant.

— **1re et 2e côtes** : Mouvements du type « Bras de pompe » exclusivement.

— **De la 3e à la 6e côte**

Le mouvement du type « bras de pompe » diminue progressivement et se trouve associé au mouvement du type « anse de seau », qui augmente progressivement.

— **De la 7e à la 12e côte**

Il n'y a pas de mouvement du type « bras de pompe ».

Le mouvement du type « bras de pompe » fait l'objet d'une lésion, lorsque sa physiologie est exagérée.

• **Le mouvement du type « Anse de seau »**

Il s'agit d'un mouvement de rotation autour d'un axe passant :

— **En arrière** : par un point intermédiaire postérieur situé entre l'articulation costo-vertébrale et l'articulation costo-transversale.

— **En avant** : par l'articulation sterno-costale homologue.

En inspiration, pendant que la tubérosité se déplace :

— en haut,

— en arrière,

— et en dedans.

La tête costale se meut :

— en bas,

— en arrière,

— et en dehors.

En inspiration, le mouvement du type « anse de seau » augmente le diamètre thoracique transversal et s'adresse surtout aux côtes inférieures. Ce mouvement n'existe pas au niveau des deux premières côtes. Il augmente ensuite de la 3e à la 7e côte et se poursuit jusqu'à la 10e côte.

Le mouvement du type « anse de seau » fait l'objet d'une lésion, lorsque sa physiologie est exagérée.

• **Les mouvements combinés du type « bras de pompe et anse de seau »**

Cette combinaison existe de la 3e à la 6e côte incluse.

— **C'est à la 4e côte** que les deux mouvements ont une amplitude égale.

— **Au-dessus de la 4e côte**, c'est le mouvement du type « bras de pompe » qui augmente.

— **Au-dessous de la 4e côte**, c'est le mouvement du type « anse de seau » qui augmente.

• Le jeu élastique des cartilages costaux

Lorsque le sternum s'élève, en inspiration, l'extrémité postérieure des côtes restant solidaire du rachis par les articulations costo-vertébrales, les cartilages costaux subissent une rotation sur leur axe longitudinal. En même temps, existent des angulations au niveau des articulations chondro-costales et sterno-costales.

Comme l'indique le Docteur I.A. KAPANDJI, lorsque, en inspiration, la côte effectue des mouvements d'abaissement par rapport au sternum, le cartilage costal se tord sur son axe et se comporte alors comme une **barre de torsion**.

Les cartilages sont d'autant plus souples et élastiques que le sujet est plus jeune.

Les muscles de la respiration font partie du mouvement volontaire et peuvent se classer en muscles inspirateurs et expirateurs, principaux et accessoires.

PHYSIOLOGIE COSTALE

	Côtes	Mouvement en bras de Pompe	Mouvement en anse de seau	Diamètre transversal	Diamètre antéro-postérieur	
				en inspiration		
Côtes Atypiques	1re	+ + + + + + +	non		Augmentation	7
	2e	+ + + + + +	non		Augmentation	
Côtes typiques	3e	+ + + + +	+ +	Augmentation	Augmentation	vraies côtes
	4e	+ + + +	+ + + +	**Augmentation**	**Augmentation**	vertébro-sternales
	5e	+ + +	+ + + + +	**Augmentation**	**Augmentation**	
	6e	+ +	+ + + + + +	**Augmentation**	**Augmentation**	
	7e	non	+ + + + + + +	Augmentation		
	8e	non	+ + + + + + +	Augmentation		3
	9e	non	+ + + + + + +	Augmentation		fausses côtes vertébro-chondrales
Côtes atypiques	10e	non	+ + + + + + +	Augmentation		
	11e	Leurs mouvements ne peuvent pas être décrits comme bras de pompe ou anse de seau.		Pas d'incidences		2 côtés flottantes
	12e					

d) L'équilibre rachidien

L'équilibre statique est l'annulation, par elles-mêmes, de deux forces de déséquilibre.

L'équilibre dynamique est l'annulation d'une force de déséquilibre, par une force identique, dont la résultante est le mouvement (exemple : la marche).

« Le théorème des moments » nous précise que si un corps est en équilibre, sous l'action d'un nombre quelconque de forces, la somme algébrique des moments de toutes ces forces, autour d'un axe normal, est égale à zéro.

Dans ces conditions, le rachis est en équilibre.

Si la colonne fonctionne parfaitement dans la position verticale, elle travaille dans un nombre donné de plans co-axiaux. La bissectrice de ces plans passe par le centre de gravité du corps et représente « la ligne du milieu ».

Toute lésion ostéopathique articulaire, individuelle ou de groupe, à partir de cette ligne de bissection et de rotation, constitue une atteinte du mécanisme rachidien et doit être normalisée ou compensée.

La normalisation se fera toujours dans le sens de la restauration du jeu articulaire visant :

- soit à redonner « l'équilibre instable », permettant à une compensation de remplir efficacement le rôle qui lui est dévolu ;

- soit à supprimer un déséquilibre non encore compensé.

La compensation doit être considérée comme un facteur de maintien de l'équilibre.

L'introduction d'une contrainte dans un système mécanique quel qu'il soit, aboutit, soit à l'absorption de cette contrainte (compensation spontanée de l'organisme), soit à la destruction du système par la contrainte, si une normalisation articulaire n'est pas intervenue.

Tous les tissus mous conjuguent leurs efforts, tant dans le cadre du mécanisme volontaire, que du mécanisme involontaire, pour réaliser l'équilibre rachidien.

Il demeure bien évident, que ces notions de compensation et de normalisation ne sauraient s'appliquer exclusivement au

domaine articulaire et s'étendent, aussi bien au corps physique, qu'au corps énergétique.

À partir d'une lésion ostéopathique articulaire, non corrigée, individuelle ou de groupe, on serait tenté d'en déduire théoriquement les compensations. Compte tenu des nombreux facteurs qui interviennent, cette démarche semble très utopique :

- notion d'entité de l'individu,
- notion d'unité fonctionnelle,
- notion d'interdépendance des systèmes,
- notion d'homéostasie,
- mouvement volontaire et involontaire,
- lésion venant du haut ou du bas,
- lésion d'étiologie traumatique,
- variations anatomiques et professionnelles,
- importance de la gravité :

> H.H. FRYETTE : « One of the important factors wich impedes circulation is gravity. Gravity kills your patient. Gravity is the inexorable factor. it is the factor which places a constant load on the supporting structure ».

Comme l'a si justement indiqué H.H. FRYETTE, l'art ostéopathique ne consiste pas à mettre en évidence des similitudes, mais au contraire des différences.

Il n'apparaît pas envisageable de considérer la notion d'équilibre du rachis humain, sans tenir compte du mouvement involontaire, car toute perturbation du point d'équilibre ou « fulcrum de SUTHERLAND » est à même de se répercuter sur l'organisme tout entier et inversement.

Les lignes mathématiques du corps humain sont au nombre de sept et tous les mouvements du corps, en position verticale, s'effectuent autour de la ligne centrale de gravité du corps. Tout changement des composantes de cette ligne centrale est susceptible d'entraîner des perturbations dans la mécanique articulaire, la suspension viscérale et l'hémodynamique.

B — MÉCANIQUE ARTICULAIRE VERTÉBRALE ET COSTALE DANS LE MOUVEMENT INVOLONTAIRE

Si le mouvement volontaire est celui que nous projetons par l'intermédiaire des influx sensitifs et moteurs, le mouvement involontaire est encore plus remarquable dans sa simplicité. Tout se résume en une flexion-extension des structures médianes, accompagnée d'une rotation externe ou interne des structures périphériques. Ce mouvement involontaire s'inscrit dans le cadre du mécanisme respiratoire primaire.

Le Docteur W.G. SUTHERLAND disait :

« ...La mer, autour de nous, est un exemple constant du flux et du reflux du liquide céphalo-rachidien... »

Le Docteur V.M. FRYMANN suggérait :

« ...Le mécanisme respiratoire primaire peut se comparer à la marée de l'océan, qui varie sensiblement selon les influences lunaires, mais qui garde, la plupart du temps, un rythme inchangé à deux phases : flux et reflux, marée montante et marée descendante... »

Dans ce mécanisme respiratoire primaire, aucune action musculaire n'intervient. Aucune action musculaire ne serait, d'ailleurs, susceptible d'effectuer un mouvement entre le crâne et le sacrum. Seuls, les dédoublements de la dure-mère sont déterminants, dans le mécanisme primaire, reliant le crâne au sacrum et inversement.

Une tension réciproque et idéale existe entre ces deux pôles et ce mécanisme primaire fonctionne, quelles que soient les contraintes et les conditions de vie, dans toutes les positions et de façon toujours équilibrée. Pour cela, un tel mécanisme doit posséder un pivot mobile. Celui-ci existe et se trouve à la jonction de la faux du cerveau et de la tente du cervelet, à l'intérieur du sinus droit : c'est le fulcrum de SUTHERLAND.

Au niveau du 1/3 ou du 1/4 postérieur de la base du crâne, un dédoublement sagittal de la dure-mère (faux du cerveau) rencontre un dédoublement semi-horizontal de la même dure-mère (tente du cervelet), en une zone commune, mécaniquement importante puisqu'elle constitue le point d'appui central, le pivot mobile et adaptable pour tous les tissus fascio-aponévrotiques du mécanisme humain.

- **Au niveau du pôle antéro-supérieur**

  Insertions de la faux du cerveau à la crête frontale, à l'apophyse crista-galli, à l'arête ethmoïdienne moyenne et à l'épine ethmoïdienne.

- **Au niveau du pôle postéro-inférieur**

  Insertions de la faux du cerveau à la tente, à la protubérance occipitale interne et aux crêtes latérales.

- **Au niveau des lobes latéraux**

  Insertions de la tente aux bords supérieurs de la portion pétreuse des os temporaux.

Un mouvement de n'importe quelle partie du système crânio-sacré met en jeu, automatiquement, toutes les autres parties.

Si le système osseux et membraneux crânio-sacré représente le moteur du mécanisme respiratoire primaire, la mobilité inhérente du système nerveux central et la fluctuation du liquide céphalo-rachidien fournissent la force motrice.

Le mouvement crânio-sacré se trouve donc limité et contrôlé par un système membraneux souple, mais **inélastique** : la dure-mère. Celle-ci agit, par ses attaches :

- **Au niveau sacré**

  Sur S 1 et S 2 (axe transverse supérieur de SUTHERLAND)

- **Au niveau cervico-occipital**

  Sur l'occipital, C 1 et C 2.

- **Entre ces deux extrémités**

  Elle ne présente aucune insertion vertébrale et s'attache sur les ligaments dentelés.

C'est ce lien membraneux, crânio-sacré, encore appelé : lien central ou core-link de SUTHERLAND qui, sous l'influence de la motilité du système nerveux central et de la fluctuation du liquide céphalo-rachidien, impartit un mouvement involontaire primaire, d'abord au mécanisme crânio-sacré lui-même puis, par l'intermédiaire du système tubulaire fascio-aponévrotique, à la totalité du corps.

Les fascias et les aponévroses prolongent jusqu'aux extrémités, le rôle des membranes crânienne et spinale.

On désigne, par « fascias », l'ensemble physiologique constitué par la totalité des tissus fibreux du corps.

Les fascias solidarisent les trois diaphragmes : crânien, thoracique et pelvien. Ils constituent une chaîne qui englobe la totalité du corps.

Les lemniscates se trouvent partout dans le corps humain, le cosmos...

Le mot « Lemniscate » vient du grec « lemnos », qui signifie ruban.

Le lemniscate représente le signe de l'infini. Il a une forme mobile de « 8 ».

Au niveau du membre supérieur, le point de croisement du lemniscate est représenté par le coude.

Au niveau du membre inférieur, le point d'intersection du lemniscate se situe au niveau du genou.

Au niveau de la colonne vertébrale, considérée dans sa totalité :

- Trois vertèbres crâniennes
- Sept vertèbres cervicales
- Douze vertèbres dorsales
- Cinq vertèbres lombaires
- Cinq vertèbres sacrées

soit, 37 vertèbres, le point d'intersection du lemniscate se situe au niveau de D 9 et correspond, d'ailleurs, au diaphragme thoracique.

Cette notion de lemniscate se retrouve également dans la structure trabéculaire des corps vertébraux et dans l'organisme des fibres des disques intervertébraux.

1) Lois générales

— Toute perturbation du point d'équilibre ou « fulcrum de SUTHERLAND » est à même de se répercuter sur l'ensemble de l'organisme et de ses systèmes. À l'inverse, toute perturbation à distance, peut se réfléchir sur le « fulcrum de SUTHERLAND ».

— La dure-mère ou « core-link » étant inélastique, une tension réciproque et idéale existe entre ces deux pôles crânien et sacré, ce qui nous permet d'établir :

- que le sacrum sera inférieur, du côté où l'occipital sera bas ;
- et que leurs rotations seront inversées.

— Il n'y a pas de scoliose sans implication des membranes de tensions réciproques crânio-sacrées.

— La faux du cerveau ne s'attache pas sur le sphénoïde, ce qui lui confère une grande liberté de mouvement.

— Le sacrum est à l'occipital, ce que les ailes iliaques sont aux temporaux.

— Le court bras du L auriculaire sacré est destiné au mouvement involontaire.

— Le long bras du L auriculaire sacré est destiné au mouvement volontaire.

La torsion sacrée, pouvant exister dans le cadre du mouvement volontaire et du mouvement involontaire s'organise, d'un côté, sur le court bras du L auriculaire et, de l'autre côté, sur le long bras du L auriculaire.

— La symphyse mentonnière est à la symphyse pubienne, ce que la voûte palatine est à la voûte plantaire.

— Lorsque les cavités pleines s'exsudent, les cavités vides se remplissent.

— Les sinus ne possédant pas de valvules, la circulation peut s'y effectuer en tous sens, de la zone de forte pression, vers la zone de moindre pression.

— La colonne lombaire est, en général, convexe du côté du sacrum antérieur.

2) Le mouvement involontaire dans l'inspiration

— La voûte plantaire se creuse.

— Les os longs des membres inférieurs effectuent une rotation externe.

— Le sacrum fait une flexion respiratoire. Sa base se déplace en arrière, pendant que son apex se meut en avant.

— Le diaphragme pelvien, s'insérant sur S 3, S 4 et S 5, s'abaisse.

— Le liquide céphalo-rachidien monte dans la colonne.

— Les courbures vertébrales se redressent, réalisant une « extension vertébrale ».

— Le diaphragme thoracique s'abaisse (D 9).

— La courbure thoracique se redressant en inspiration :

- Les 1er et 2e côtes font un mouvement du type « bras de pompe ».
- La 3e côte fait surtout un mouvement du type « bras de pompe » et, accessoirement, du type « anse de seau ».
- La 4e côte effectue un mouvement combiné du type « bras de pompe et anse de seau ».
- Les 5e et 6e côtes réalisent surtout un mouvement du type « anse de seau » et, accessoirement, du type « bras de pompe ».
- Les 7e, 8e, 9e et 10e côtes font un mouvement de type « anse de seau ».
- Les 11e et 12e côtes flottantes ne réalisent pas de mouvement du type « anse de seau ou bras de pompe », mais s'élèvent globalement.

— Les os longs des membres supérieurs font une rotation externe.

— Les os crâniens impairs, dits « de la ligne médiane » : occipital, sphénoïde, ethnoïde, vomer et os hyoïde, font une flexion.

— La symphyse sphéno-basilaire et la selle turcique s'élèvent, comprimant l'hypophyse sous sa tente et favorisant la sécrétion du lobe postérieur, véhiculée par le liquide céphalo-rachidien.

— Les os crâniens pairs, dits « périphériques », effectuent une rotation externe.

— Le diaphragme crânien s'abaisse (rotation externe des temporaux).

— La voûte palatine s'affaisse.

La faux du cerveau se déplace postéro-inférieurement.

— La tente du cervelet se meut légèrement en avant.

— Le diamètre vertical crânien diminue.

— Le diamètre transversal crânien augmente.

— Les hémisphères cérébraux subissent une récession antéro-postérieure et une expansion latérale.

— Les plexus choroïdes s'exsudent.

— Les ventricules se remplissent.

TENSIONS DES MEMBRANES CRÂNIENNES ET SPINALE DANS LA FLEXION INSPIRATOIRE

(Réginald Platt)

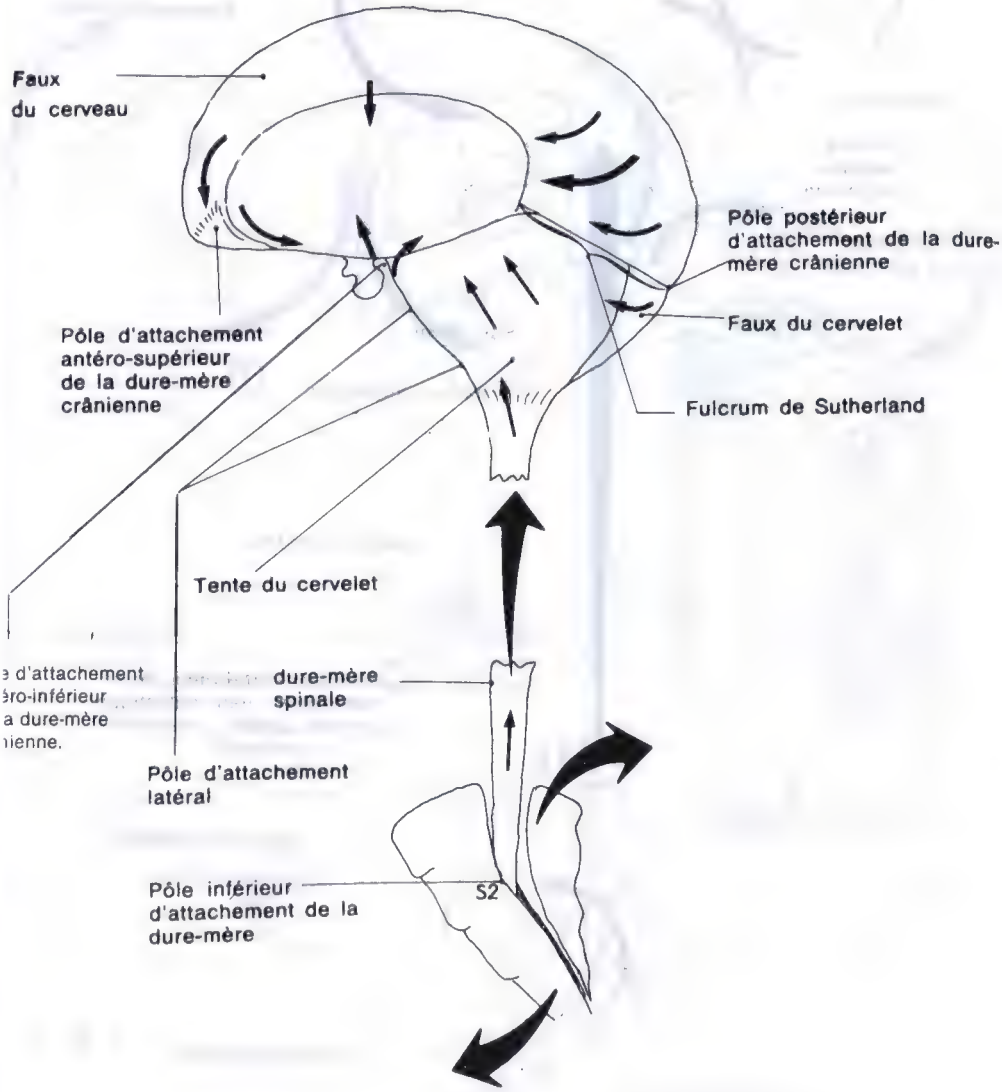

— **La dure-mère spinale** : n'est qu'un prolongement et un dédoublement des membranes crâniennes (faux du cerveau, tente du cervelet).

— **Fulcrum de SUTHERLAND** : est un point d'appui central, mobile, adaptable pour tous les tissus fascio-aponévrotiques du mécanisme humain.

MECANISME SACRO-SPHENO-BASILAIRE DANS LA FLEXION INSPIRATOIRE (Réginald Platt)

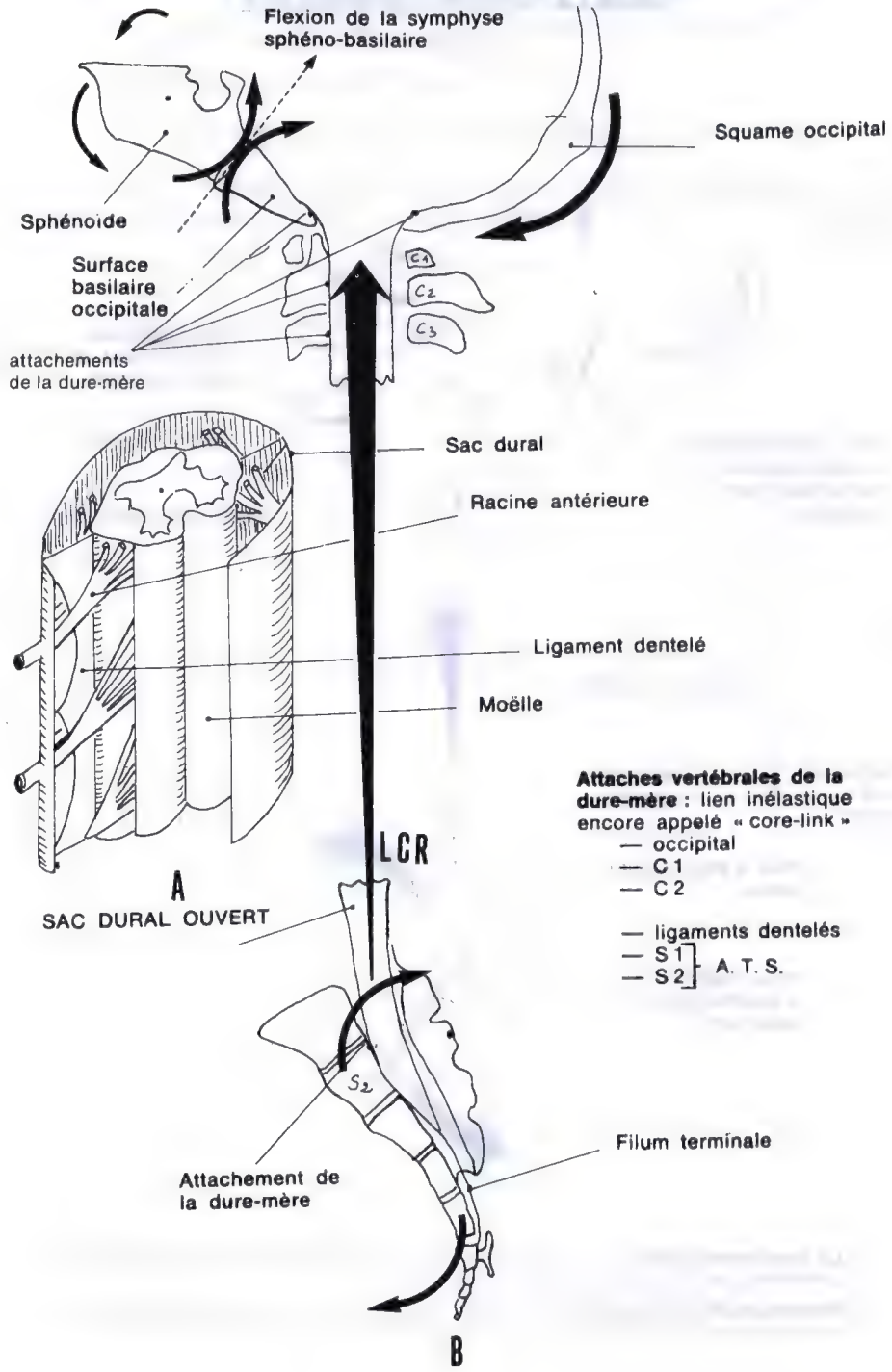

AXE DES MOUVEMENTS SPHÉNOÏDES, DE L'ETHMOÏDE ET DE L'OCCIPITAL DANS LA FLEXION RESPIRATOIRE

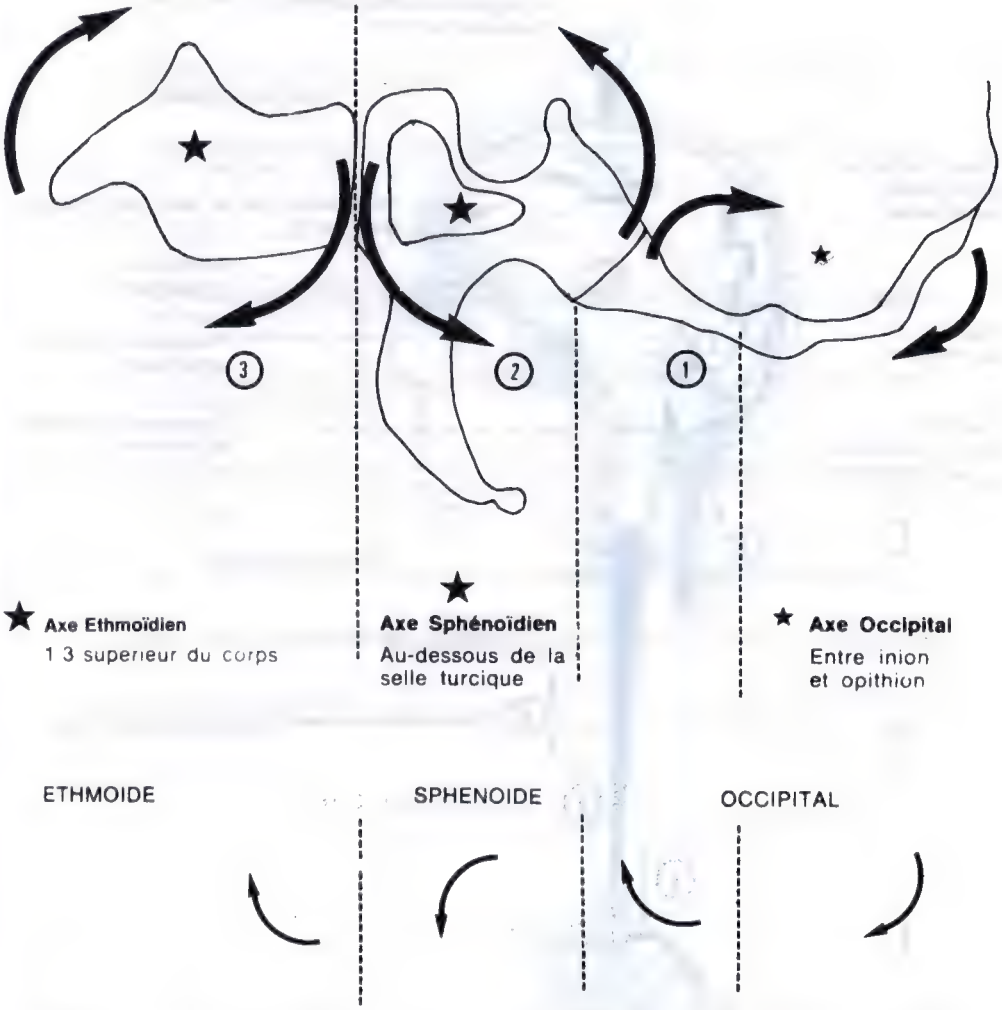

★★★ Ces trois axes sont horizontaux.

RELATIONS CRÂNIO-SACRÉES DANS LA FLEXION INSPIRATOIRE

(Réginald Platt)

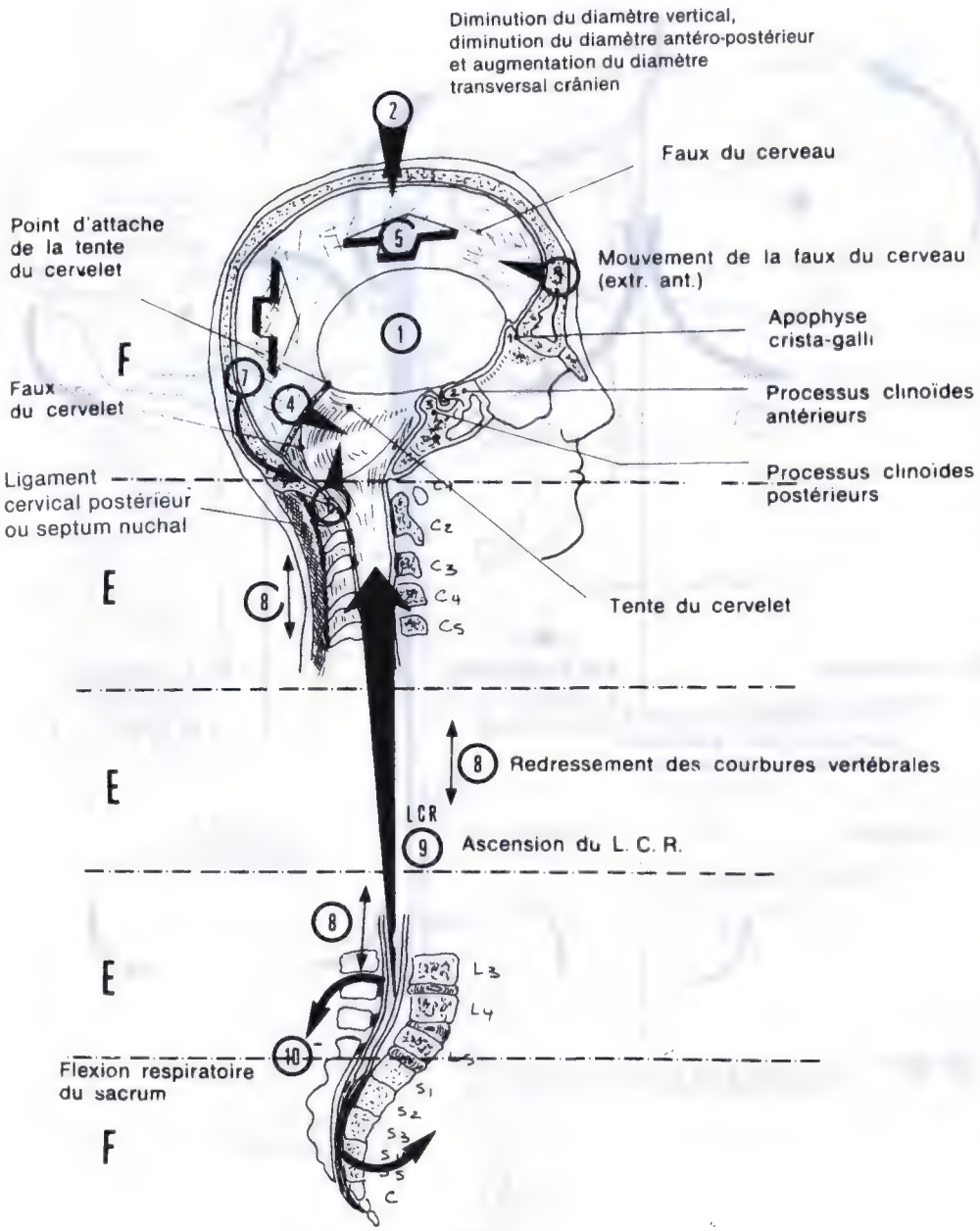

RELATIONS CRÂNIO-SACRÉES DANS LA FLEXION INSPIRATOIRE

1 Remplissage des ventricules.

2 Diminution du diamètre vertical, diminution du diamètre antéro-postérieur et augmentation du diamètre transversal crânien.

3 L'extrémité antérieure de la faux du cerveau se déplace légèrement en arrière et en bas, tandis que :

4 La tente du cervelet glisse légèrement en avant.

5 Les hémisphères cérébraux subissent une expansion latérale et une récession antéro-postérieure.

6 Le mouvement antéro-supérieur du trou occipital soulève la dure-mère spinale, entrele bol crânien et le bol pelvien.

7 Mouvement de la flexion de l'occipital ; os-clé, commandant les os de la ligne médiane. La flexion des os de la ligne médiane s'accompagne d'une rotation externe des os périphériques.

8 Les courbures vertébrales se redressent : extension lombaire, dorsale et dervicale.

9 Ascension du liquide céphalo-rachidien.

10 Le sacrum effectue une rotation sur son axe respiratoire : la base du sacrum se déplace en arrière et en haut et le sommet se rapproche de la symphyse pubienne.

3) Le mouvement involontaire dans l'expiration

Toutes les découvertes précédentes sont inversées.

En résumé, le mouvement involontaire est produit par :

- La motilité innée du système nerveux central et les contacts de la substance nerveuse avec la substance osseuse.
- La fluctuation du liquide céphalo-rachidien.
- Le système tubulaire fascio-aponévrotique.
- L'action des membranes crânienne et spinale.

MÉCANISME SACRO-SPHÉNO-BASILAIRE DANS L'EXTENSION EXPIRATOIRE (Régional Platt)

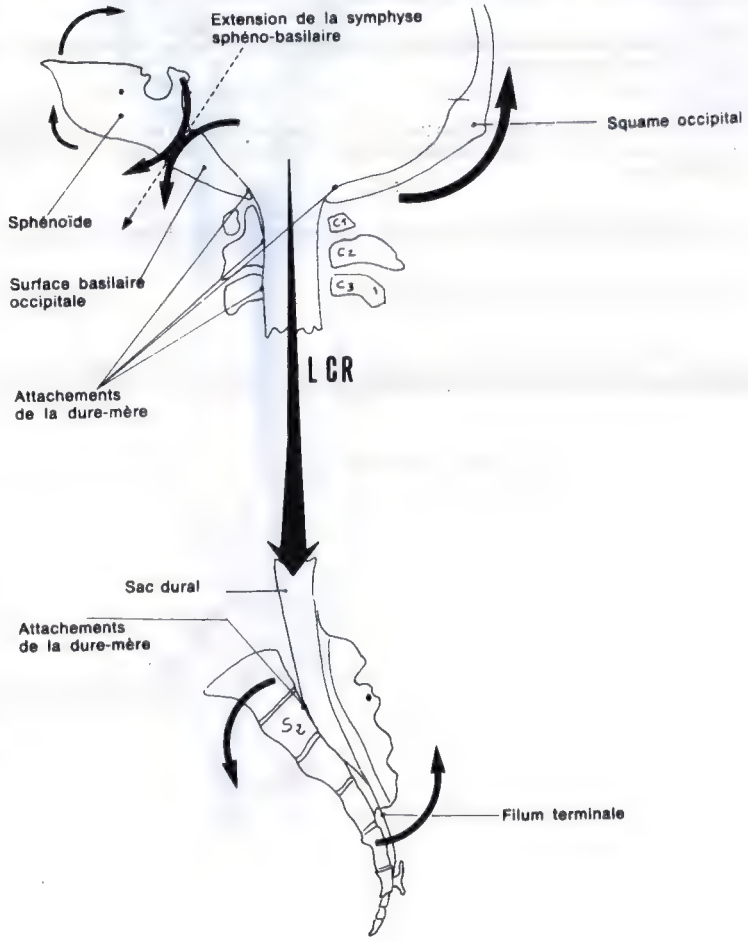

TABLEAU SYNOPTIQUE DE LA PHYSIOLOGIE VERTÉBRALE ET CRÂNIO-SACRÉE, DANS LE MOUVEMENT VOLONTAIRE ET INVOLONTAIRE

I — LE CRÂNE

- FLEXION - EXTENSION REPIRATOIRE SPHÉNO-BASILAIRE
- ROTATION - FLEXION LATÉRALE SPHÉNO-BASILAIRE, DROITE OU GAUCHE
- TORSION SPHÉNO-BASILAIRE, DROITE OU GAUCHE

II — LA COLONNE CERVICALE

- 0/C1 F.S.R. - E.R.S.
- C1/C2 R.S. droite ou gauche + translation latérale
- C2/C4 F.R.S.
- C4/C7 E.S.R.

III — LA COLONNE DORSALE

- F.S.R.
- E.S.R. ou E.R.S.

IV — LA COLONNE LOMBAIRE

- F.S.R.
- E.R.S.

V — LE SACRUM

- FLEXION - EXTENSION RESPIRATOIRE SACRÉE
- TORSION SACRÉE GAUCHE-GAUCHE
- TORSION SACRÉE DROITE-DROITE

Notas :

— Il faut considérer la torsion et la rotation-flexion latérale sphéno-basilaire, comme faisant partie d'une physiologie accommodative.

— En flexion ou en extension, tous ces mouvements crâno-sacrés et vertébraux, associent, comme dans la scoliose, une inclinaison latérale et une rotation.

— Les membranes de tensions réciproques sont représentées par la faux du cerveau, la tente du cervelet et la dure-mère spinale, qui ne s'insère que sur l'occipital / C 1 / C 2 et S 1 / S 2.

— Les trois diaphragmes sont : crânien, thoracique et pelvien.

III — INCIDENCES RADIOLOGIQUES

Toutes les radiographies de la colonne vertébrale doivent être nécessairement prises en position de fonction, c'est-à-dire, en position debout.

A — RÉGION LOMBO-PELVIENNE

- Bassin en 36 x 43
- Colonne lombaire vue de face en 30 x 40
- Colonne lombaire vue de profil
- Colonne lombaire vue de 3/4

B — RÉGION THORACIQUE

- Colonne dorsale vue de face en 30 x 40
- Colonne dorsale vue de profil

C — RÉGION CERVICALE

- Colonne cervicale vue de face, centrée sur la trans-buccale, en 30 x 40
- Colonne cervicale vue de profil, en 18 x 24
- Colonne cervicale vue de 3/4

D — DENTITION

- Panorex ou orthopantomogramme

E — ARTICULATIONS TEMPORO-MANDIBULAIRES

- La tomographie semble plus précise

IV — ASYMÉTRIES

Il est relativement fréquent de constater, radiologiquement, une asymétrie d'orientation des facettes articulaires dorso-lombaires (D 12 / L 1) ou lombo-sacrées (L 5 / S 1).

Lorsque la radiographie lombaire objective une asymétrie d'orientation des facettes articulaires lombo-sacrées, l'une étant frontale et l'autre étant antéro-postérieure, les pouces de l'ostéopathe, appliqués sur les apophyses transverses de L 5, pourront mettre en évidence, du côté de la facette frontale :

- Une inclinaison latérale importante
- Une très légère rotation
- Une translation latérale dans la convexité de la courbure.

Lorsque la radiographie lombaire objective une asymétrie d'orientation des facettes articulaires dorso-lombaires, le praticien devra se souvenir que cette jonction :

- Accumule très souvent de nombreuses compressions
- Est édifiée pour la flexion-extension
- Est très sensible aux rotations
- Est dépourvue de protection contre les translations latérales.

Les anomalies congénitales, telles que : spina-bifida, lombalisation, sacralisation, occipitalisation d'atlas, côte cervicale..., ne sauraient représenter l'étiologie des algies rencontrées. Ces anomalies congénitales font partie de la structure de l'individu, de son potentiel vital originel. Pour s'en convaincre, il suffit de constater, lorsqu'un individu passe d'une phase douloureuse à une phase indolore, qu'il n'en possède pas moins la même structure. D'autres paramètres acquis sont donc intervenus. Comme l'indique Claude BERNARD, les mêmes causes produisent les mêmes effets et il ne serait pas logique, par conséquent, d'imputer aux anomalies congénitales, le rôle des phénomènes acquis. Le sujet, porteur d'une anomalie congénitale, est un individu dont la structure est tout simplement différente de celle de son voisin, au même titre qu'une cellule diffère de sa voisine, que ce soit au sein du même individu ou bien, d'un individu à l'autre. Chaque être vivant est une entité, un cas d'espèce. Il n'y a pas de malade, il n'y a que des malades.

CHAPITRE VII

LA LÉSION OSTÉOPATHIQUE

I — LA LÉSION EN MÉDECINE TRADITIONNELLE

Le mot « lésion » vient du latin : « laeder » qui signifie « blesser ». En médecine traditionnelle, on entend par lésion, tout changement, objectivable par les moyens habituels d'investigations, survenant dans les caractères anatomiques et histologiques d'un organe et d'un os, sous l'influence d'une cause morbide.

La lésion est l'effet de la maladie. Elle tient sous sa dépendance un certain nombre de symptômes.

L'étude des lésions constitue l'anatomie pathologique.

II — LA LÉSION OSTÉOPATHIQUE ARTICULAIRE

D'après la loi édictée par A.T. STILL, il s'agit d'une restriction de mobilité partielle ou totale, à même de conditionner la vascularisation et de perturber la fonction des neurones autonomes et somatiques du segment médullaire en rapport, avec toutes les conséquences neuro-végétatives que l'on peut envisager, à plus ou moins long terme, sur les fonctions viscérales correspondantes.

Certains auteurs, comme H.H. FRYETTE, appellent :

• **Lésion du premier degré** : la restriction de mobilité vertébrale en flexion ou en extension.

• **Lésion du deuxième degré** : la restriction de mobilité vertébrale en hyperflexion ou en hyperextension.

D'autres auteurs appellent :

• **Lésion du premier degré** : la lésion représentée par une restriction de mobilité vertébrale en rotation, par rapport aux deux apophyses articulaires postérieures.

• **Lésion du deuxième degré** : la lésion produisant une décentralisation du nucléus pulposus. Dans ce cas, la vertèbre se meut sur les deux jambes d'un tripode :

— les deux apophyses articulaires en arrière,

— et le nucléus pulposus en avant.

Il s'ensuit une translation latérale qui fait apparaître, à la fois, l'apophyse épineuse et l'apophyse transverse, du même côté de la ligne médiane.

D'autres encore appellent :

Lésion du premier degré : la lésion primaire ayant entraîné, consécutivement, un phénomène lésionnel **non fixé dans le temps**, c'est-à-dire, dont la durée d'installation n'a pas été suffisante, pour produire à son tour une lésion secondaire.

Lésion Primaire →	**Phénomène lésionnel**
• Restriction de mobilité de D 4	• Contracture, • inflammation, • œdème.

• **Lésion du deuxième degré** : la lésion primaire ayant entraîné, consécutivement, un phénomène lésionnel, **fixé dans le temps**, c'est-à-dire, un phénomène lésionnel dont la durée d'installation a permis, à son tour, la production d'une lésion secondaire.

Lésion Primaire →	**Ph. Lésionnel** →	**Lésion secondaire**
• Restriction de mobilité de D 4	• Contracture, • Inflammation • œdème	• Troubles fonctionnels cardiaques • douleurs précordiales • troubles du rythme

La lésion ostéopathique articulaire peut s'inscrire dans le cadre du mouvement volontaire ou involontaire.

La lésion ostéopathique articulaire peut être primaire ou secondaire.

Lorsque la lésion ostéophathique vertébrale est primaire, son étiologie est, en règle générale, traumatique.

Lorsque la lésion ostéopathique vertébrale est secondaire, ce qui représente la grande majorité des cas, la lésion primaire est crânienne ou pelvienne.

III — LA LÉSION STRUCTURELLE TOTALE DU Dr A.D. BECKER

À son époque et afin d'élargir la définition de la lésion ostéopathique, le Docteur BECKER créa cette définition, dans laquelle il inclua la lésion primaire et les phénomènes susceptibles d'en découler.

Cette définition peut s'apparenter à notre suite ostéopathique :

S.O. = L.P. ⟶ Ph. Lés. ⟶ L.S. ⟶ Ph. Lés.

Claude BERNARD : « ...Nous entendons par cause d'un phénomène, la condition constante et déterminée de son existence ; c'est ce que nous appelons le déterminisme relatif ou le comment des choses... ».

IV — LA LÉSION OSTÉOPATHIQUE TOTALE DE H.H. FRYETTE

H.H. FRYETTE trouva que la nouvelle définition du Dr A.D. BECKER n'était pas encore suffisante, pour correspondre parfaitement à notre concept ostéopathique. Il inventa le terme « lésion totale » dans lequel il inclua la définition couramment usitée en médecine traditionnelle et celle du Docteur BECKER.

A. CHAMFRAULT et N'GUYEN VAN NGHI : « ...Un ensemble de phénomènes n'a jamais une cause unique, mais une infinité de causes qui se trouvent liées en chaîne, les unes aux autres, ce qui fait qu'une infinité de ces chaînes peut concourir causalement au phénomène considéré... ».

A. CHAMFRAULT, N'GUYEN VAN NGHI et LEUNG KOK YUEN : « ...Il a été imparti à l'homme, à sa naissance, des caractères qui lui sont propres et le distinguent des autres êtres vivants. Ils font qu'il est un être humain, une entité, d'une race déterminée, d'un sexe déterminé. C'est ce que nous pouvons appeler « le potentiel fonctionnel ». Il s'agit, en fait, de l'énergie qui nous est donnée à la naissance, avec toute la charge héréditaire propre à chaque espèce et à chaque individu. Les Chinois l'appellent « énergie ancestrale », c'est-à-dire, l'énergie vitale contenue dans chaque chromosome. Aussi, pouvons-nous dire que l'individu, chargé héréditairement, n'est qu'une entité qui suit sa propre destinée... ».

L'approche d'H.H. FRYETTE peut, en fait, s'assimiler à notre somme pathologique à un instant déterminé de l'existence d'un individu.

$S.P. = SO_1 + SO_2 + SO_3 \ldots$

La notion de « résistance », à laquelle fait allusion H.H. FRYETTE, est fonction de l'âge de l'individu considéré, de la somme pathologique envisagée à un instant déterminé de l'existence de l'individu et de son potentiel fonctionnel.

Pour rendre son exposé le plus clair possible, H.H. FRYETTE établit, arbitrairement et volontairement, la résistance d'un individu à 1 000 unités et admet que celui-ci sera épuisé lorsqu'il aura mobilisé ce potentiel.

Ce même individu, considéré à un moment donné de son existence, présente la somme pathologique suivante :

- Infection dentaire lui mobilisant ..... 100 unités
- Anxiété et répercussions psychologiques ..... 200 unités
- Traitements chimiothérapiques ..... 100 unités
- Lombo-sciatique ..... 200 unités
- Carence alimentaire ..... 50 unités
- Troubles glandulaires ..... 50 unités
- Fatigue générale ..... 200 unités
- Une pneumonie se déclenche alors et mobilise ... 200 unités

Total ..... 1 000 unités

Le total de 1 000 unités est atteint. Le patient décède et l'acte de décès mentionne que cet individu est mort d'une pneumonie. Effectivement, comme l'indique si justement H.H. FRYETTE, ce patient n'est pas mort d'une pneumonie mais de sa « lésion totale » ou encore, de sa somme pathologique préexistante, dans laquelle la pneumonie n'a représenté que lépiphénomène surajouté et fatal. Si sa somme pathologique avait été moins importante, sa pneumonie n'aurait probablement pas entraîné le décès l'organisme aurait eu encore suffisamment de résistance pour lutter, réagir et s'autoréguler.

Qu'il s'agisse d'un omnipraticien classique, d'un spécialiste ou d'un ostéopathe, chacun cherche trop souvent « sa lésion favorite ». Un bon praticien se doit de reconnaître et d'évaluer la somme pathologique de l'individu. Il ne doit pas diriger exclusivement sa thérapeutique sur l'affection du moment, la plus évidente. Il doit mettre tous les moyens en œuvre pour supprimer la plus grande partie des lésions et phénomènes accumulés.

Ch. BRUNOLD et J. JACOB : « Aucun phénomène n'est produit sans cause : c'est là, le principe souverain et régulateur de la raison humaine, dans l'investigation des faits réels. Souvent, la cause d'un phénomène nous échappe ou nous prenons pour cause ce qui ne l'est pas ; mais l'impuissance où nous nous trouvons d'appliquer le principe de causalité, ni les méprises dans lesquelles il nous arrive de tomber en l'affirmant, ne peuvent nous ébranler dans notre adhésion à ce principe, conçu comme une règle absolue et nécessaire... ».

V — LA DYSFONCTION SOMATIQUE

The Academy of Applied Osteopathy a constitué un comité, connu sous le nom de « The hospital assistance committee ». Ce groupe a défini la lésion ostéopathique parle terme : « dysfonction somatique » :

> « Fonction détériorée ou altérée des composants relatifs du système somatique : structures squelettiques, articulaires et musculo-aponévrotiques, en liaison avec le système vasculaire, lymphatique et nerveux ».

La thérapie ostéopathique fut ensuite définie de la manière suivante :

> « Forme de traitement manuel appliqué par un praticien, pour éliminer ou soulager une dysfonction somatique et les désordres qui s'y rapportent ».

La « dysfonction somatique » signifiant : perturbation existant dans n'importe quelle partie du système neuro-musculo-squelettique, c'est-à-dire, soit somatique, soit appendiculaire, le Docteur W.J. WALTON essaya de trouver un terme spécifique pour désigner la lésion ostéopathique vertébrale :

> « Le complexe vertébral somatique ».

Tous ces efforts de terminologie furent accomplis dans le but d'améliorer les échanges scientifiques entre osthéopathes et allopathes.

La lésion ostéopathique augmente les ions d'oxygène, l'acidité, et, de ce fait, peut perturber la transmission synaptique.

L'existence d'une lésion ostéopathique articulaire entraîne une libération de prostaglandines qui persiste tant que dure « le blocage » et qui cède instantanément, dès la suppression de la lésion.

Comme l'indique Denis BROOKES.

Toute lésion ostéopathique articulaire, qui persiste plus de 24 heures, est à même d'engendrer « un trouble fonctionnel glandulaire ».

En présence d'une restriction de mobilité articulaire, chroniquement installée, la libération de prostaglandines entraîne un

hyperfonctionnement des glandes surrénales pouvant aboutir à un état hypertrophique chronique cortico-surrénal.

Dès que la lésion ostéopathique est supprimée, la libération des prostaglandines et le « bombardement surrénal » cessent immédiatement et retournent à la normale, sous l'influence de l'hypothalamus et de la glande pinéale.

En physiologie, l'étirement des fascias produit une libération des prostaglandines, agissant par un double bio-feedback sur la glande pinéale. Le contrôle est dû à la glande pinéale et à la mélatonine. Lorsque l'action est physiologique, l'équilibre se réalise par la libération d'un facteur inhibiteur : la sérotonine.

En pathologie, la libération des prostaglandines entraîne, parfois, l'apparition de manifestations allergiques (asthme...).

VI — LA LÉSION OSTÉOPATHIQUE EN GÉNÉRAL

La lésion osthéopathique en général est un trouble de fonction d'une articulation, d'un organe, d'une glande, d'un tissu et, plus généralement, de l'hémogynamique, de l'homéostasie, dans le cadre du mouvement volontaire et involontaire.

Selon HEAD, lorsqu'un stimulus douloureux, mécanique, chimique ou infectieux, s'exerce sur une zone relativement peu sensible, ce stimulus se projette instantanément, par l'entremise du système neuro-végétatif, sur la zone sensible qui lui correspond anatomiquement, avec toutes les conséquences envisageables sur les viscères innervés par ce segment.

Les zones de HEAD sont des zones cutanées dont l'innervation provient de segments médullaires, innervant également les viscères abdominaux et thoraciques. Les troubles de ces viscèes déterminent des hyperesthésies cutanées, au niveau des zones correspondantes.

Les lois de HEAD et de STILL nous permettent d'entrevoir que la lésion ostéopathique s'accompagne d'un certain nombre de phénomènes spécifiques. Ceci nous autorise, à partir d'une lésion donnée, d'en déduire les symptômes engendrés et, à partir de certains symptômes, d'en supposer la lésion ostéopathique.

Comment la lésion ostéopathique prédispose-t-elle à la maladie ?

Comment la lésion ostéopathique perturbe-t-elle l'équilibre physiologique ?

Quels sont les effets produits par la lésion ostéopathique ?

Quel est le mécanisme neural de la lésion ostéopathique ?

Autant de questions qui ont trouvé, de nos jours, une réponse satisfaisante, grâce aux importants travaux américains effectués dans ce domaine par les Docteurs J.S. DENSLOW, C.C. HASSETT, D.E. DRUCKER, H. HEAD, Elliott Lee HIX, Irvin M. KORR, T. LEWIS, J.H. KELLGREN, J. MACKENZIE, J. ROSS, W.A. STURGE, J. TRAVELL, S.H. RINZLER.

À une restriction de mobilité crânio-sacrée au vertébrale, peut correspondre une pathologie viscérale à distance, dans le segment correspondant, par l'intermédiaire du système nerveux autonome.

Inversement, une pathologie viscérale à distance peut, par l'intermédiaire du système nerveux autonome, se projeter sur la zone somatique vertébrale ou crânio-sacrée qui lui correspond, anatomiquement et segmentairement.

La lésion ostéopathique entraîne une hyperactivité sympathique ou la majore, donne lieu à des réflexes somato-sympathiques pathologiques et engendre des répercussions circulatoires, métaboliques et viscérales.

Le mécanisme neural explique les relations segmentaires entre la lésion ostéopathique et les effets viscéraux et somatiques.

Les répercussions somatiques des affections viscérales, comme la douleur rapportée, et les répercussions viscérales des lésions du système musculo-squelettique, trouvent leur explication physiologique dans le réflexe vertébral de SERRINGTON.

Comme l'ont démontré les Docteurs Elliott Lee HIX et Irvin M. KORR, les réflexes viscéro-viscéral, somato-viscéral et viscéro-somatique font partie de la réalité, sont expérimentalement démontrables et permettent d'expliquer bon nombre de lésions ostéopathiques primaires ou secondaires.

A — COMMUNICATIONS VISCÉRO-VISCÉRALES

Le réflexe urétéro-rénal, mis en évidence par le Docteur Elliott Lee HIX, est un des exemples de liaison unilatérale viscéro-viscérale.

Cette découverte incita d'autres chercheurs à étudier les communications réflexes entre les viscères, pairs ou impairs, et le rein :

- Trompes de FALLOPE
- Vésicule biliaire
- Duodénum
- Jéjunum

Il faut remarquer que ces types de réponses réflexes, homolatérales, sont remarquablement stables.

Une structure viscérale peut communiquer, par voie réflexe, unilatéralement et homolatéralement, avec d'autres aires de structures viscérales.

B — COMMUNICATIONS SOMATO-VISCÉRALES

La liaison réflexe entre, d'une part, les structures somatiques, telles que la peau, les articulations, les muscles et, d'autre part, les structures viscérales, telles que le rein, l'intestin..., constitue un phénomène bien connu des ostéopathes.

Comme le précisait le Docteur Irvin M. KORR, la lésion ostéopathique se manifeste par un certain nombre d'effets, tels que l'hyperesthésie, l'hyperirritabilité musculaire, des modifications du tissu conjonctif, de la peau, de la circulation locale, des fonctions viscérales...

Le Docteur J.S. DENSLOW démontra que plus la lésion est sévère et plus le seuil réflexe est bas : une pression légère du pouce de l'ostéopathe, sur l'apophyse épineuse d'une vertèbre en lésion, est suffisante pour déclencher un effet réflexe paravertébral, alors qu'une pression plus forte et prononcée, sur l'apophyse épineuse d'une vertèbre saine, est nécessaire pour aboutir à la même constatation.

LEWIS et J.M. KELLGREN ont montré qu'une irritation inter-épineuse, dans un segment déterminé, était à même de simuler parfaitement une pathologie viscérale :

- Une injection d'une solution saline hypertonique, au niveau du 8e ligament inter-épineux cervical, simulait tout à fait une crise d'angine de poitrine, avec irradiations douloureuses rétro-sternales ainsi qu'à la face interne du bras gauche.

• Une injection, au niveau du ligament inter-épineux de L 1, simulait parfaitement une crise de coliques néphrétiques, avec irradiations douloureuses, dorsale, abdominale, dans l'aine et le scrotum.

TRAVELL démontra qu'il pouvait obtenir la cédation complète et immédiate d'une douleur cardiaque, imputable à un infarctus du myocarde, en infiltrant du chlorhydrate de procaïne dilué dans les « trigger points » correspondants : grand pectoral, petit pectoral, grand dentelé ; le « trigger point » étant un point d'hyperesthésie intense, localisé dans la structure myofasciale de la zone de projection.

C — COMMUNICATIONS VISCÉRO-SOMATIQUES

La complexité de ces réflexes, leurs principales synapses et leurs mécanismes de médiation, ont été considérablement élucidés ces dernières années. De nombreux auteurs, tels que SATO, SCHMIDT, STURGE, ROSS, HEAD, MACKENZIE..., se sont penchés sur ces problèmes et ont apporté une contribution appréciable à l'explication de ces mécanismes.

Aussi, ne peut-on plus considérer les réflexes viscéro-somatiques comme une énigme, rendant la démarche ostéopathique mystérieuse.

Très souvent, l'individu ne ressent pas la douleur de son affection viscérale et celle-ci irradie vers la peau, les muscles, les articulations, dans la zone de correspondance segmentaire :

• La douleur de l'angine de poitrine, d'origine myocardique, irradie souvent à gauche, vers la paroi thoracique, le dos, l'épaule et la face interne du bras.

• La douleur de la colique néphrétique irradie souvent vers le bas du dos et dans l'aine.

• L'irritation du diaphragme thoracique se répercute souvent dans la région cervico-dorsale et à l'épaule.

• L'éclatement de la rate se projette à l'épaule gauche.

• La douleur de la colique hépatique se transmet à l'épaule droite.

De la même manière qu'une affection viscérale peut ne pas être perçue par l'individu, on peut dire, qu'une lésion ostéopathique vertébrale peut exister, plusieurs mois ou années, sans symptomatologie évocatrice.

Un phénomène de « biofeed-back » peut exister : les cellules de la corne antérieure peuvent être soumises à un « bombardement d'influx », en provenance des afférents viscéraux, renforçant ainsi la lésion ostéopathique vertébrale pré-existante qui réait, à son tour, en majorant l'irritation du viscère correspondant.

Un cercle vicieux s'installe, affaiblissant la défense de l'organisme et rendant indispensable, la normalisation de la lésion ostéopathique afin de briser ce cercle vicieux et de restaurer la mobilité articulaire.

D — « IMPRESSION MÉDULLAIRE » APRÈS SUPPRESSION DE LA LÉSION PRIMAIRE

FRANKSTEIN démontra que des modifications médullaires pouvaient persister assez longtemps, malgré la suppression de la lésion primaire :

- Il injecta de la térébenthine dans la patte d'un chat, ce qui provoqua une douleur et une inflammation, ainsi qu'une boiterie et une rétraction de la patte. Quelques temps plus tard, l'inflammation disparut. Le chat ne boitait plus et ne rétractait plus sa patte. Il fut alors décérébré. Immédiatement après, le chat adopta une attitude identique à celle d'un animal décérébré, ayant reçu une stimulation intense sur la patte correspondant à celle qui fut l'objet de la lésion : flexion de la patte et « extension croisée ».

  La réapparition des effets réflexes de la lésion primaire malgré la suppression de cette dernière, fit conclure à FRANKSTEIN que l'irritation initiale avait entraîné une modification médullaire.

  L'ablation du cerveau antérieur permet la réapparition de ces effets, marqués par l'action des centres supérieurs.

En fait, la suite ostéopathique peut s'établir de la manière suivante :

S.O. =	Lésion primaire Injection de térébenthine	→	Phénomènes lésionnels • douleurs • inflammation • boiterie • rétraction de la patte concernée	→ Lésion secondaire Impression médullaire

Cette suite ostéopathique peut s'analyser ainsi :

La suppression de la lésion primaire, par l'arrêt de l'injection de térébenthine, et la disparition des phénomènes lésionnels, n'entraînent pas, pour autant, au sein de la suite ostéopathique, la résolution de la lésion secondaire (impression médullaire).

Dans un autre ordre d'idée, il est important de souligner que la lésion ostéopathique ne doit pas négliger l'aspect psychosomatique et l'importance de l'encéphale.

CHAPITRE VIII

ANATOMIE DE LA COLONNE LOMBAIRE

I — LA VERTÈBRE LOMBAIRE TYPE

Les vertèbres lombaires sont au nombre de 5 ; l'ensemble formant le rachis lombaire.

A — LE CORPS VERTÉBRAL

Il est le plus volumineux de toutes les vertèbres, réniforme à hile postérieur, à grand axe transversal.

1) La face inférieure

Elle est plus étendue que sa face supérieure.

Le diamètre transversal des vertèbres lombaires va en augmentant de haut en bas.

L'empreinte du nucléus pulposus est située sur les faces supérieure et inférieure, plus près du bord postérieur que du bord antérieur.

2) Les bords marginaux

Ils sont mousses, arrondis et saillants sur les côtés.

La surface circonférencielle est creusée en gouttière.

3) La face antérieure

Cette face donne insertion :

— À la partie médiane :
- au ligament vertébral commun antérieur

— Latéralement :
- au pilier droit du diaphragme, sur L 2, L 3, et parfois L 1
- au pilier gauche du diaphragme, sur L 2
- au corps du psoas, sur les cinq lombaires
- à l'arcade du psoas, sur L 2

4) La face postérieure

Elle donne insertion au ligament vertébral commun postérieur.

B — LES PÉDICULES

Ils sont de forme quadrilatère, très épais, courts, aplats transversalement, légèrement obliques et implantés sur la moitié ou les 2/3 supérieurs du corps vertébral, à l'union de la face postérieure et des faces latérales.

Son bord supérieur est plus large et moins échancré que le bord inférieur.

C — LES LAMES

Elles sont très épaisses, courtes, plus hautes que larges et obliques en arrière, en dedans et en bas.

1) La face postérieure

Cette face donne insertion, près du bord supérieur, au ligament jaune sus-jacent.

2) La face antérieure

Cette face donne insertion, près du bord inférieur, au ligament jaune sous-jacent.

3) Le bord supérieur

Ce bord donne insertion au ligament jaune sus-jacent.

D — L'APOPHYSE ÉPINEUSE

Elle est très développée, épaisse, quadrilatère, aplatie transversalement et dirigée horizontalement en arrière.

1) Ses faces latérales

Elles donnent insertion :

— En haut, au muscle inter-épineux lombaire sus-jacent et au muscle transversaire épineux.

— En bas, au muscle inter-épineux lombaire sous-jacent.

2) Son bord supérieur

Il est épais, mousse et donne insertion au ligament inter-épineux sus-jacent.

3) Son bord inférieur

Il donne insertion au ligament inter-épineux sous-jacent.

4) Son bord postérieur au sommet

Ce bord donne insertion :

— au ligament sur-épineux, sur les cinq lombaires

— à l'aponévrose lombo-sacrée du muscle grand dorsal, sur les cinq lombaires

— au muscle petit dentelé postérieur et inférieur, sur L 1, L 2 et L 3

— au muscle épi-épineux du dos, sur L 1, L 2 et L 3

— au muscle long dorsal (portion lombo-dorsale), sur L 1, L 2, L 3 et L 4. Cette insertion débordant sur les faces latérales de l'apophyse épineuse.

E — LES APOPHYSES TRANSVERSES OU COSTIFORMES

Elles représentent l'équivalent d'une « côte lombaire » d'où leur nom d'apophyses costiformes. Chez certains sujets rares, l'apophyse transverse est articulée avec la vertèbre ; ce cas se rencontre surtout à L 1. Pour certains, ces apophyses costiformes sont des organes atrophiés, variables dans leur morphologie, non seulement d'une vertèbre à l'autre, mais encore, d'un côté à l'autre, sur la même vertèbre.

Dans l'ensemble, les apophyses transverses ont l'aspect de lames osseuses, aplaties d'avant en arrière, se dirigeant en dehors, légèrement en arrière et horizontalement pour L 1, L 2, L 3. Pour L 4 et L 5, elles se dirigent en dehors, légèrement en arrière et en haut.

Elles sont implantées à l'union du pédicule et des apophyses articulaires supérieures.

VERTÈBRE LOMBAIRE TYPE

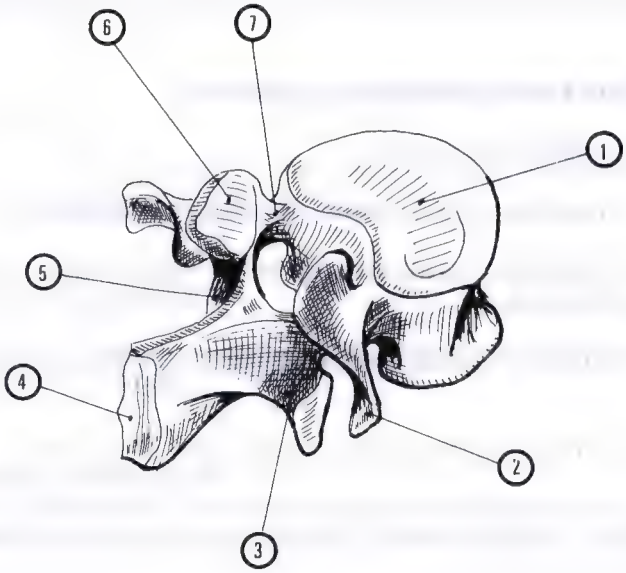

① Corps vertébral

② Apophyse costoïde

③ Apophyse articulaire inférieure

④ Apophyse épineuse

⑤ Lame

⑥ Apophyse articulaire supérieure

⑦ Pédicule

(I.A. KAPANDJI)

1) La face antérieure

Elle donne insertion aux ligaments costoïdes du psoas, sur les cinq lombaires.

2) La face postérieure

Près de la base d'implantation de l'apophyse transverse, se dresse un tubercule appelé « tubercule accessoire » ou « apophyse styloïde de BROCA ».

Sur ce tubercule accessoires s'insèrent :

— le muscle inter-transversaire interne des lombes (faisceaux mamillo-styloïdien et inter-styloïdien)

— le muscle long dorsal.

3) Le bord supérieur

Il donne insertion au muscle inter-transversaire externe des lombes sus-jacent ou muscle inter-costiforme.

4) Le bord inférieur

Il donne insertion au muscle inter-transversaire externe des lombes sous-jacent.

5) Le sommet

Ce sommet donne insertion :

— à l'aponévrose postérieure du muscle transverse de l'abdomen, sur les cinq lombaires

— au muscle carré des lombes, sur L 1, L 2, L 3 et L 4

— au ligament lombo-costal de HENLE, sur L 1 et L 2

— au ligament ilio-lombaire, sur L 4 et L 5

— au ligament sacro-vertébral de BICHAT, sur L 5.

F — LES APOPHYSES ARTICULAIRES

Ce sont des lames osseuses, verticales, situées sur un plan postérieur aux apophyses transverses, à l'union des pédicules et des lames.

Sur L 1, L 2 et L 3, les apophyses articulaires supérieures sont plus écartées transversalement que les apophyses articulaires inférieures.

1) Les apophyses articulaires supérieures

Elles sont situées à l'union du pédicule, des lames et de l'apophyse costiforme.

— Leur face interne présente une surface articulaire concave, en forme de gouttière verticale, regardant en dedans et un peu en arrière.

— Leur face externe présente, le long du bord postérieur de l'apophyse articulaire supérieure, un tubercule plus ou moins saillant appelé « le tubercule mamillaire ou métapophyse ».

Ce tubercule donne insertion :

- au muscle inter-transversaire interne des lombes (faisceaux mamillo-styloïdien et inter-mamillaire) ;
- au faisceau interne du muscle long dorsal ;
- au muscle transversaire épineux.

Les apophyses articulaires supérieures sont dirigées d'avant en arrière sur L 1, L 2 et L 3 et s'éversent en dehors et en arrière sur L 4 et L 5.

2) Les apophyses articulaires inférieures

Elles sont situées sur le bord inférieur de la lame, en forme de saillie descendante, convexe ou cylindrique.

Leur face externe présente une surface articulaire convexe, ovalaire ou quadrilatère, regardant en dehors et en avant.

G — LE CANAL VERTÉBRAL

Il présente la forme d'un triangle aux trois côtés égaux et à angles arrondis.

Il contient la moelle jusqu'à L 2 seulement.

Il est circonscrit par la face postérieure du corps vertébral en avant, les faces antérieures des lames en arrière et les faces internes des pédicules latéralement.

II — LA PREMIÈRE VERTÈBRE LOMBAIRE

C'est une vertèbre intermédiaire appelée : « anticlinale ».

A — LE CORPS VERTÉBRAL

Comme celui de toutes les vertèbres lombaires, il est plus volumineux que celui des autres vertèbres sus-jacentes. Il est réniforme, à hile postérieur, à grand axe transversal. Sa face inférieure est plus étendue que sa face supérieure. L'empreinte du nucléus pulposus est situé, sur les faces supérieure et inférieure, plus près du bord postérieur que du bord antérieur. Les bords marginaux sont mousses, arrondis et saillants sur les côtés. La surface circonférencielle est creusée en gouttière.

1) La face antérieure

Sur cette face s'insèrent :

— À la partie médiane, le ligament vertébral commun antérieur.

— Latéralement, le corps musculaire du psoas et, quelquefois, le pilier droit du diaphragme.

2) La face postérieure

Sur cette face s'ouvrent des orifices vasculaires. Elle donne insertion au ligament vertébral commun postérieur.

B — LES PÉDICULES

Ils sont constitués par deux lames osseuses qui unissent lamasse apophysaire de la vertèbre à la face postérieure du corps vertébral. De forme quadrilatère, très épais, courts, ils sont aplatis transversalement. Leur direction est sagittale ou légèrement oblique. Ils sont implantés sur la moitié ou les 2/3 supérieurs du corps vertébral, à l'union de la face postérieure et des faces latérales.

1) Leur face externe

Elle continue, en arrière, la face latérale du corps vertébral.

2) Leur face interne

Elle forme la paroi interne du trou vertébral.

3) Les bords supérieur et inférieur

Ils sont échancrés et limitent, avec les bords correspondants des pédicules situés, au-dessus et au-dessous, les trous de conjugaison.

Le bord supérieur est plus large mais moins échancré que l'inférieur.

Par les trous de conjugaison s'échappent les nerfs rachidiens, les veines et pénètre une branche artérielle.

C — LES LAMES

Elles sont très épaisses, courtes, plus hautes que larges, quadrilatères, aplaties d'avant en arrière, obliques en arrière, en dedans et en bas et forment la paroi postérieure du trou vertébral.

Le trou vertébral est plus large en bas qu'en haut et le bord inférieur des lames déborde, en arrière, le bord supérieur des vertèbres sous-jacentes.

1) La face antérieure

Elle répond au canal rachidien et présente une dépression rugueuse, allongée transversalement et nettement bordée, en haut, par une crête : cette dépression et cette crête donnent insertion, près du bord inférieur, au ligament jaune sous-jacent.

2) La face postérieure

Elle répond aux gouttières vertébrales et aux muscles spinaux, logés dans ces gouttières.

Elle donne insertion, près du bord supérieur, au ligament jaune sus-jacent.

3) Le bord supérieur

Il donne insertion au ligament jaune sus-jacent.

D — L'APOPHYSE ÉPINEUSE

Elle prolonge, en arrière, l'arc postérieur de la vertèbre. Elle est située dans un plan médian et s'implante, par une base large, à l'union des deux lames vertébrales. Elle est très développée, épaisse, quadrilatère, aplatie transversalement, dirigée horizontalement en arrière.

On lui distingue :

1) Deux faces latérales

Ces deux faces, une droite et une gauche, limitent, en dedans, les gouttières vertébrales en rapport avec les muscles spinaux.

Chacune de ces faces donne insertion :

— À la partie supérieure, au muscle inter-épineux lombaire sus-jacent et au muscle transversaire épineux.

— À la partie inférieure, au muscle inter-épineux lombaire sous-jacent.

2) Le bord supérieur

Il est épais, mousse et donne insertion au ligament inter-épineux sus-jacent.

3) Le bord inférieur

Il donne insertion au ligament inter-épineux sous-jacent.

4) Le bord postérieur ou sommet

Il donne insertion :

— Au ligament sur-épineux

— À l'aponévrose lombo-sacrée du muscle grand dorsal

— Au muscle petit dentelé postérieur et inférieur

— Au muscle épi-épineux du dos

— Au muscle long dorsal ; cette insertion débordant sur les faces latérales de l'apophyse épineuse.

E — LES APOPHYSES TRANSVERSES

Elles sont l'équivalent d'une côte lombaire et son appelées « apophyses costiformes » ou encore « costoïdes lombaires ».

D'après certains, ces apophyses transverses sont des organes atrophiés, variables dans leur morphologie, non seulement d'une vertèbre à l'autre, mais encore d'un côté à l'autre, sur une même vertèbre. Dans certains cas et parfois d'un seul côté, l'apophyse transverse de L 1 peut être remplacée par une côte lombaire, articulée avec la vertèbre : cette formation est appelée : « costoïdisation » de l'apophyse transverse de L 1. Dans ce cas, la facette articulaire est située sur la moitié inférieure de la face externe du pédicule.

Les apophyses transverses sont des lames osseuses, aplaties d'avant en arrière, dirigées en dehors et légèrement en arrière et implantées à l'union du pédicule et des apophyses articulaires supérieures.

1) La face antérieure

Elle donne insertion :

• près de sa base, à l'arcade du psoas

• près de son sommet, à l'arcade du carré des lombes

• entre les deux, au faisceau costoïdal de WEBER du diaphragme.

2) La face postérieure

Près de la base d'implantation de l'apophyse transverse, se dresse un tubercule appelé « tubercule accessoire » ou « apophyse styloïde de BROCA ». Sur ce tubercule s'insèrent :

• le muscle inter-transversaire interne des lombes (faisceaux mamillo-styloïdien et inter-styloïdien)

• le muscle long dorsal.

3) Le bord supérieur

Il donne insertion au muscle inter-transversaire externe des lombes sus-jacent (ou muscle inter-costiforme).

4) Le bord inférieur

Il donne insertion au muscle inter-transversaire externe des lombes sous-jacent.

5) Le sommet

Il donne insertion :

• à l'aponévrose postérieure du muscle transverse de l'abdomen

• au muscle carré des lombes

• au ligament lombo-costal de HENLE.

F — LES APOPHYSES ARTICULAIRES

Ce sont des lames osseuses verticales, situées sur un plan postérieur aux apophyses transverses, à l'union des pédicules et des lames. Les apophyses articulaires supérieures sont plus écartées que les inférieures.

1) Les apophyses articulaires supérieures

Elles sont quadrilatères, aplaties transversalement, dirigées d'avant en arrière et implantées à l'union des pédicules, des lames et des apophyses transverses.

— Leur face interne présente une surface articulaire concave, en forme de gouttière verticale, regardant en dedans et un peu en arrière.

— Leur face externe présente, le long du bord postérieur de l'apophyse articulaire supérieure, un tubercule appelé : « tubercule mamillaire ou métapophyse ». Sur ce tubercule s'insèrent :

• le muscle inter-transversaire interne des lombes (faisceau inter-mamillaire et mamillo-styloïdien)

• le faisceau interne du muscle long dorsal

• le muscle transversaire épineux.

2) Les apophyses articulaires inférieures

Elles sont situées au bord inférieur de la lame. En forme de saillies descendantes convexes, elles sont dirigées dans le sens antéro-postérieur.

— Leur face externe présente une surface articulaire convexe transversalement et regardant en dehors et en avant.

G — LE CANAL VERTÉBRAL

Il présente la forme d'un triangle équilatéral, à angles arrondis. Il contient la moelle et se trouve circonscrit, par la face postérieure du corps vertébral en avant, la face antérieure des lames en arrière et les faces internes des pédicules latéralement.

III — LA CINQUIÈME VERTÈBRE LOMBAIRE

Elle est située entre le sacrum, os solidaire de la ceinture pelvienne, et la colonne vertébrale mobile, au niveau du changement de courbure du rachis.

La 5e vertèbre lombaire ou vertèbre « pré-sacrée » est une vertèbre profondément modifiée. Elle supporte la majeure partie du tronc et se trouve interposée, en coin, entre la base du sacrum et L 4.

A — LE CORPS VERTÉBRAL

Il est volumineux, plus haut en avant qu'en arrière, d'aspect cunéiforme, réniforme à hile postérieur, à grand axe transversal. Son diamètre transversal l'emporte sur celui des autres vertèbres. Sa face inférieure est plus étendue que sa face supérieure. L'empreinte du nucléus pulposus est située, sur les faces supérieure et inférieure, plus près du bord postérieur que du bord antérieur. Les bords marginaux se présentent souvent sous la forme d'une crête assez prononcée : la crête marginale inférieure. La surface circonférencielle est creusée en gouttière.

1) La face antérieure

Elle donne insertion :

- À la partie médiane, au ligament vertébral commun antérieur.
- Latéralement, au corps du psoas.

2) La face postérieure

Elle présente une forte gouttière sous-jacente aux pédicules.

Près des bords supérieur et inférieur, elle donne insertion au ligament vertébral commun postérieur.

B — LES PÉDICULES

Ils sont très épais, courts, quadrilatères, dirigés d'avant en arrière et situés sur la moitié ou les 2/3 supérieurs du corps vertébral, à l'union des faces latérales et de la face postérieure du corps vertébral.

C — LES LAMES

Elles sont très épaisses, quadrilatères et obliques en bas, en arrière et en dedans.

1) La face postérieure

Cette face présente une fossette cupudiforme appelée : « fossette digitale ». Elle est identique à celle que l'on retrouve sur S 1 et, quelquefois, sur L 4.

Cette face postérieure donne insertion, près du bord supérieur, au ligament jaune sus-jacent.

2) La face antérieure

Elle donne insertion, près du bord inférieur, au ligament jaune sous-jacent.

3) Le bord supérieur

Il donne insertion au ligament jaune sus-jacent.

D — L'APOPHYSE ÉPINEUSE

Elle est identique à celles des autres vertèbres lombaires. Elle est très développée, quadrilatère, épaisse, aplatie transversalement et dirigée, à peu près horizontalement, en arrière. Elle donne insertion :

1) Les faces latérales

— À la partie supérieure, s'insèrent le muscle inter-épineux lombaire sus-jacent et le muscle transversaire épineux.

— À la partie inférieure, s'insère le muscle inter-épineux lombaire sous-jacent.

2) Le bord supérieur

Il donne insertion au ligament inter-épineux sus-jacent.

3) Le bord intérieur

Il donne insertion au ligament inter-épineux sous-jacent, lequel se termine, en bas, en se fusionnant avec l'aponévrose lombo-sacrée du muscle grand dorsal, sur le sacrum.

4) Le bord postérieur ou sommet

Il donne insertion au ligament sur-épineux et à l'aponévrose lombo-sacrée du grand dorsal.

E — LES APOPHYSES TRANSVERSES OU COSTIFORMES

Elles sont l'équivalent d'une côte lombaire. Sur L 5, elles sont très variables dans leur aspect. Le plus souvent, elles sont courtes, épaisses, massives, dirigées en dehors, légèrement en arrière et en haut. Elles forment un bloc volumineux avec les pédicules.

Leur sommet est, soit arrondi, soit renflé en massue, soit élargi en forme d'aile de papillon. Parfois, il présente deux tubercules : un supérieur et un inférieur séparés par une échancrure. En pareil cas, il n'est pas rare de voir le tubercule inférieur se placer au contact de la crête iliaque, en dehors de toute sacralisation. Dans certains cas exceptionnels, le tubercule inférieur s'articule anormalement avec la crête iliaque (articulation transverso-iliaque).

Sur le sommet s'insèrent :

- l'aponévrose postérieure du muscle transverse de l'abdomen ;
- le ligament ilio-lombaire ;
- le ligament sacro-vertébral de BICHAT.

1) La face antérieure

Elle est concave transversalement, convexe de haut en bas, regarde en avant, légèrement en haut et en dehors, et prend le plus souvent l'aspect d'un aileron sacré en miniature ; disposition qui marque la transition entre les vertèbres lombaires et S 1.

Cette face antérieure donne insertion à un des faisceaux costoïdaux du psoas.

2) La face postérieure

Elle présente, près de la base d'implantation de l'apophyse transverse, le tubercule accessoire ou « apophyse styloïde de BROCA », plus apparent sur L 5.

Sur ce tubercule s'insèrent :

- les faisceaux mamillo-styloïdien et inter-styloïdien du muscle inter-transversaire interne des lombes ;
- le muscle long dorsal.

3) Le bord supérieur

Il donne insertion au muscle inter-transversaire externe des lombes, sus-jacent.

4) Le bord inférieur

Il donne insertion :

- au ligament ilio-lombaire
- au ligament sacro-vertébral de BICHAT.

En résumé, ce qui marque le plus dans l'examen de la 5e vertèbre lombaire, c'est l'aspect massif qu'offrent les pédicules et les apophyses transverses.

L'apophyse transverse s'implante sur toute l'étendue du pédicule, formant avec ce dernier, une masse unique, transformant le trou de conjugaison en un véritable canal.

F — LES APOPHYSES ARTICULAIRES

Ce sont des lames osseuses situées sur un plan postérieur aux apophyses transverses. Elles sont plus écartées du plan médio-sagittal que celles des autres vertèbres lombaires.

Les apophyses articulaires inférieures sont plus externes que les supérieures.

Les facettes articulaires supérieures et inférieures sont placées sur le même plan.

1) Les apophyses articulaires supérieures

Elles sont implantées à l'union des pédicules, des apophyses transverses et des lames. Elles sont dirigées en dehors et en arrière.

— Leur face interne présente une surface articulaire concave, en forme de gouttière verticale, regardant en arrière et en dedans.

— Leur face externe présente, le long du bord postérieur de l'apophyse articulaire supérieure, le tubercule mamillaire ou métapophyse. Sur ce tubercule s'insèrent :

- les faisceaux mamillo-styloïdien et inter-mamillaire du muscle inter-transversaire interne des lombes ;
- le faisceau interne du muscle long dorsal ;
- le muscle transversaire épineux.

2) Les apophyses articulaires inférieures

Elles sont plus externes que les supérieures. De forme tétraédrique, elles sont situées sur le bord inférieur des lames.

— Leur face externe présente une surface articulaire plane, ovalaire ou quadrangulaire, regardant en avant et en dehors.

G — LE CANAL VERTÉBRAL

Il est plus grand que celui des autres vertèbres lombaires.

Il est triangulaire à angles arrondis.

H — SACRALISATION DE L 5

L 5 peut se souder au sacrum, soit totalement (sacralisation), soit partiellement (hémi-sacralisation).

La soudure (synostose) se fait entre l'apophyse transverse de L 5 et l'aileron sacré.

Quelquefois, entre les deux parties osseuses précitées, à la place d'une synostose, s'installe une articulation. Dans ce cas, la face intérieure de l'apophyse transverse de L 5 est marquée d'une facette articulaire. Cette disposition entraîne quelquefois une compression du tronc lombo-sacré.

IV — L'ARTICULATION LOMBO-SACRÉE

Elle unit le sacrum à L 5.

Elle comprend deux sortes d'articulations :

Sur la ligne médiane :

l'articulation des corps vertébraux de L 5 et S 1 : c'est une amphiarthrose.

Latéralement :

les deux articulations des apophyses articulaires de L 5 et S 1 : il s'agit de deux arthrodies.

A — L'AMPHIARTHROSE LOMBO-SACRÉE

1) Les surfaces articulaires

Elles sont ovalaires ou réniformes à hile postérieur. Leur diamètre transversal est à peu près le double de leur diamètre antéro-postérieur. Elles sont représentées par la face inférieure du corps de L 5, inclinée de 20° sur l'horizontale et par la facette articulaire moyenne de la base du sacrum, inclinée de 40 à 45° sur l'horizontale.

L'articulation lombo-sacrée représente le point d'appui de la colonne vertébrale sur le bassin.

Les surfaces articulaires sont obliques en bas et en avant. Cette obliquité, ainsi que la lordose lombaire, sont dues à l'adaptation progressive chez l'homme, de la station bipède (orthostatisme).

Chez le nouveau-né, le plan d'inclinaison de l'articulation est presque horizontal.

Chez l'adulte et surtout chez la femme, il est fortement incliné sur l'horizontale.

2) Le disque inter-vertébral lombo-sacré

Il présente un aspect cunéiforme : 14 mm de hauteur en avant et 7 mm en arrière. Cette différence d'épaisseur contribue, pour une large part, à la détermination de l'angle sacro-vertébral, accusant la saillie du promontoire ainsi que la lordose lombaire.

LA CHARNIÈRE LOMBO-SACRÉE

(I.A. KAPANDJI)

A

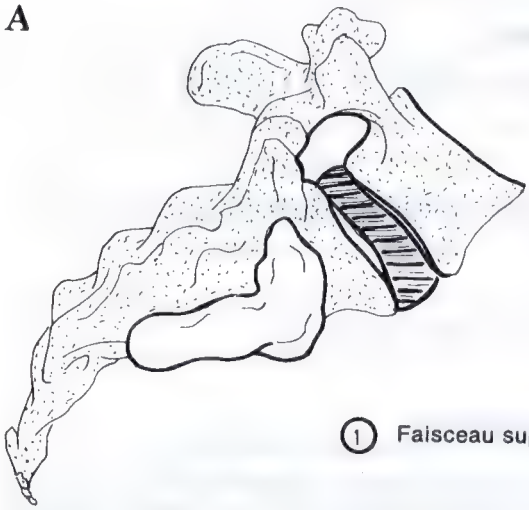

① Faisceau supérieur du ligament ilio-lombaire

② Faisceaux inférieurs du ligament ilio-lombaire.

B

Son bord antérieur répond au promontoire.

L'angle sacro-vertébral, formé par les axes de la colonne lombaire et du sacrum, varie selon les individus, de 100 à 130°. Il est plus petit chez la femme dont le bassin est plus incliné que celui de l'homme.

B — LES ARTHRODIES LOMBO-SACRÉES

Les arthrodies lombo-sacrées, une droite et une gauche, sont constituées par les articulations des apophyses articulaires inférieures de L 5 et des apophyses articulaires supérieures du sacrum.

Elles sont séparées, l'une de l'autre, par un intervalle plus grand que celui des apophyses articulaires lombaires et, de toutes les vertèbres, L 5 est celle dont les apophyses articulaires sont les plus écartées du plan médio-sagittal : cet élargissement, de la base de sustentation de la colonne vertébrale sur le bassin, est un fait mécanique important pour la statique vertébrale.

1) Les apophyses articulaires de L 5

Elles sont situées sur le bord inférieur des lames.

Leurs faces externes sont articulaires, quadrilatères ou ovalaires, planes et regardent en avant et en dehors.

2) Les apophyses articulaires du sacrum

Elles sont situées en arrière des ailerons sacrés, de chaque côté du canal sacré.

Leurs faces postéro-internes sont articulaires, quadrilatères ou ovalaires, planes et regardent en arrière et en dedans.

3) La capsule

Elle s'insère sur le pourtour des surfaces articulaires. Elle est recouverte, en dedans, par le ligament jaune et renforcée par le ligament postérieur, qui est un des plus puissants de la région lombaire.

C — MOYENS D'UNION DES ARTICULATIONS SACRO-VERTÉBRALES

Ce sont :

- le disque inter-vertébral
- le ligament vertébral commun antérieur
- le ligament vertébral commun postérieur
- les ligaments jaunes qui occupent le hiatus sacro-lombaire
- les ligaments inter-épineux
- les ligaments sur-épineux

Les ligaments inter-épineux et sur-épineux sont tendus entre l'apophyse épineuse de L 5 et la crête sacrée postérieure. Ils se fusionnent avec les aponévroses lombo-sacrées du grand dorsal.

Les ligaments à distance des articulations sacro-vertébrales sont :

- le ligament ilio-lombaire de l'articulation sacro-iliaque
- le ligament sacro-vertébral, inconstant, de BICHAT.

Ces deux ligaments figurent les ligaments intr-transversaires de l'articulation sacro-vertébrale et s'insèrent :

- sur l'apophyse transverse de L 5 (versants antérieur et inférieur)
- sur la face supérieure de l'aileron sacré (partie antéro-latérale) unis, à ce niveau, avec le ligament sacro-iliaque antérieur.

La disposition de ces trois articulations fait que L 5 se trouve à cheval sur S 1 : les apophyses articulaires inférieures de L 5 s'accrochent sur les apophyses articulaires supérieures de S 1 et s'opposent au glissement du rachis lombaire en avant (spondylolisthésis).

CHAPITRE IX

PHYSIO-PATHOLOGIE ARTICULAIRE LOMBAIRE

Comme le précise H.H. FRYETTE, les mouvements physiologiques de la colonne lombaire doivent inclure D 12.

Compte tenu des courbures antéro-postérieures de la colonne vertébrale, l'extension de la colonne lombaire n'efface pas complètement sa courbure, qui conserve cependant un certain degré de flexion anatomique résiduelle.

La courbure lombaire décrit un arc plus grand lorsqu'elle va de la flexion à la position neutre, que de la position neutre à l'extension.

Les apophyses articulaires contrôlent et dirigent les mouvements de rotation.

La répartition des pressions du poids du corps, sur le rachis, est déterminante.

Au niveau lombaire, la forme des facettes articulaires n'interdit pas les mouvements de rotation qui demeurent limités par les tissus mous.

I — DANS LA FLEXION

Les apophyses articulaires entrent en contact.

La lordose lombaire est majorée.

Le mouvement est limité par la tension des ligaments antérieurs et par les apophyses épineuses.

Si on imprime alors à la colonne lombaire une inclinaison latérale, les corps vertébraux lombaires, sous l'effet de la charge, tournent dans la convexité de la courbure : c'est le mouvement F.S.R. individuel ou de groupe.

II — AU POINT NEUTRE

Comme nous l'avons dit précédemment, il persiste, au point neutre, un certain degré de flexion anatomique résiduelle.

Les apophyses articulaires sont au repos fonctionnel.

F.S.R. LOMBAIRE

L'inclinaison latérale précède la rotation.
L'inclinaison latérale et la rotation ne s'effectuent pas du même côté.

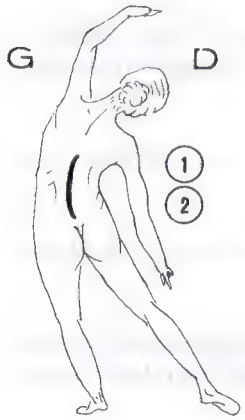

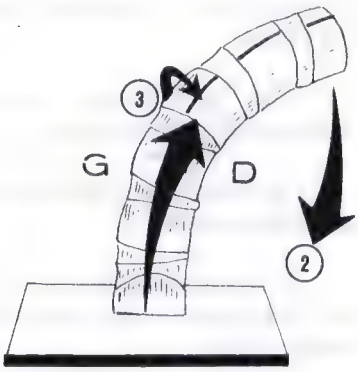

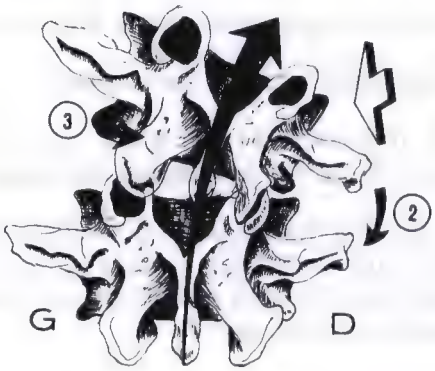

1 Flexion
2 Inclinaison latérale droite
3 Rotation des corps vertébraux dans la convexité, de droite à gauche

Si on imprime alors à la colonne lombaire une inclinaison latérale, les corps vertébraux lombaires, sous l'effet de la charge, se dérobent, comme l'indique le Docteur LOVETT, à la manière d'une « pile de briques », dans la convexité de la courbure : c'est le mouvement F.S.R. individuel ou de groupe.

III — DANS L'EXTENSION

Les apophyses articulaires entrent en contact.

La lordose lombaire est minorée.

La colonne lombaire devient rigide.

Si on tente alors d'imprimer à la colonne lombaire un mouvement d'inclinaison latérale, on s'aperçoit que celle-ci est impossible, sans rotation préalable.

Un mouvement de rotation des corps vertébraux lombaires s'organise dans la concavité de la courbe et l'inclinaison latérale devient alors possible du même côté : c'est le mouvement E.R.S., individuel ou de groupe.

IV — DANS L'HYPEREXTENSION ET L'HYPERFLEXION

La rotation et l'inclinaison latérale sont du même côté, dans la concavité. Il ne s'agit, en fait, que d'une exagération de la physiologie.

V — EN RÉSUMÉ

F.S.R. lombaire

• F : Flexion ou « flexion »

• S : Inclinaison latérale gauche, par exemple, ou « left side-bending »

• R : Rotation dans la convexité à droite ou « right rotation », et inversement.

L'inclinaison latérale précède la rotation dans la convexité.

L'inclinaison latérale et la rotation sont opposées.

E.S.R. LOMBAIRE

La rotation précède l'inclinaison latérale.
La rotation et l'inclinaison latérale s'organisent du même côté.

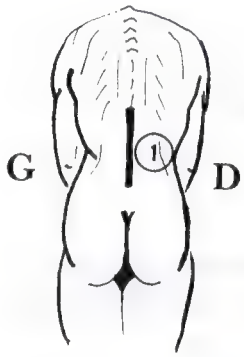

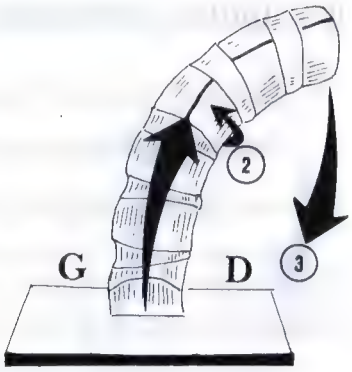

1 Extension
2 Rotation des corps vertébraux dans la concavité, de gauche à droite
3 Inclinaison latérale droite

E.R. lombaire

• E : Extension ou « extension »

• R : Rotation dans la concavité à droite, par exemple, ou « right rotation »

• S : Inclinaison latérale droite ou « right side-bending » et inversement.

La rotation dans la concavité précède l'inclinaison latérale.

La rotation et l'inclinaison latérale s'effectuent du même côté.

F.R.S. lombaire

Cette association ne présente qu'un intérêt scientifique et semble n'avoir aucune valeur pratique, car aucune lésion structurelle ne se produit dans cette position.

L 5 présente souvent des facettes asymétriques :

• l'une antéro-postérieure et

• l'autre frontale.

Cette anomalie permet à L 5, du côté de la facette frontale :

• une inclinaison latérale importante

• une très légère rotation

• une translation vers la convexité de la courbure.

D 11 / D 12, considérées comme des vertèbres lombaires, présentent souvent, elles aussi, des facettes articulaires asymétriques. Cette charnière accumule de nombreuses compensations. Elle est édifiée pour la flexion-extension. Elle est très sensible aux rotations et dépourvue de protection contre les translations latérales.

• L 3 est la vertèbre qui possède les apophyses transverses les plus grosses et les plus longues. Elle est la moins haubanée et se situe au milieu de la lordose lombaire.

• Les apophyses transverses de L 4 se situent, approximativement, sur l'horizontale passant par les crêtes iliaques.

• La palpation de la colonne lombaire doit inclure D 12.

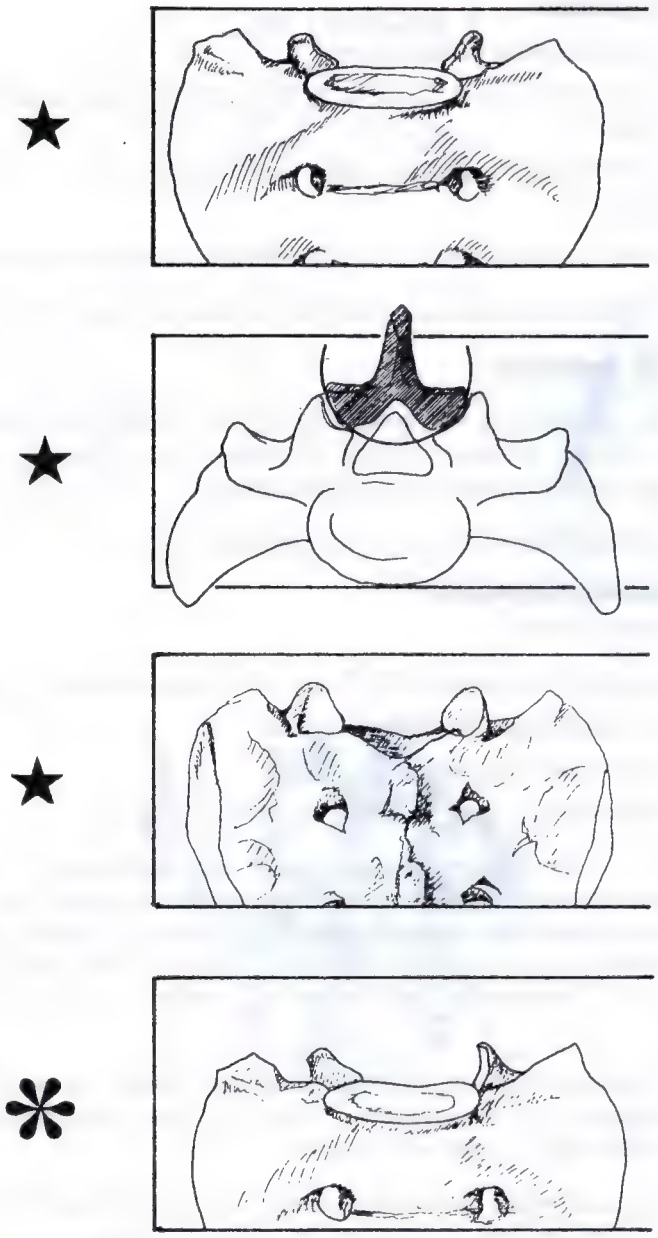

★ Facettes sacro-lombaires normales

★ Facettes sacro-lombaires atypiques

— **Du côté de la facette sagittale** : le sacrum peut se mouvoir aussi bien en avant (sacrum antérieur) qu'en arrière (sacrum postérieur).

— **Du côté de la facette frontale** : le sacrum ne peut se mouvoir qu'en avant (sacrum antérieur).

FACETTES LOMBO-SACRÉES ASYMÉTRIQUES

— Frontale à droite

— Sagittale à gauche

VI — SYMPTOMATOLOGIE

- Lombalgie
- Lumbago
- Lombo-sciatique
- Sciatique L 4 / L 5 et L 5 / S 1
- Inflammation discale
- Protusion discale
- Hernie discale
- Psoïte
- Névralgie crurale
- Névralgie fémoro-cutanée
- Névralgie génito-crurale
- Névralgie abdomino-génitale
- Névralgie obturatrice
- Névralgie intercostale dorso-lombaire
- Névralgie testiculaire
- Névralgie inguinale
- Herpès fessier et sacré
- Zone lombaire
- Fausse appendicite
- Fausse ovarite
- Fausse colique néphrétique

Cette énumération n'a aucune prétention exhaustive. Elle n'est destinée qu'à donner un aperçu des problèmes les plus courants et les plus fréquemment rencontrés au niveau lombaire.

Les lignes mathématiques du corps humain, qui intéressent directement la colonne lombaire, sont les suivantes :

- Ligne centrale de gravité du corps : L 3 (corps vertébral)

- Ligne antéro-postérieure du corps : D 12 et L 4 / L 5

- Lignes postéro-antérieures du corps : L 2 / L 3 (bords antérieurs).

CHAPITRE X

TESTS DIAGNOSTIQUES DE LA COLONNE LOMBAIRE

I — PALPATION DE LA COLONNE LOMBAIRE EN POSITION NEUTRE, EN EXTENSION ET EN FLEXION (The Institute for Continuing Education in Osteopathic Principles)

A — EN POSITION NEUTRE

— Le patient est confortablement allongé en procubitus. Ses chevilles sont légèrement surélevées et ses bras pendent librement, de chaque côté de la table.

— L'ostéopathe se place, du côté droit ou gauche de la table, au niveau de la ceinture pelvienne du sujet.

— À 2 ou 3 cm de part et d'autre des apophyses épineuses lombaires, les pouces du praticien s'infiltrent sous le bord externe des masses musculaires paravertébrales qu'ils dépriment et entrent en contact avec les apophyses transverses des vertèbres lombaires.

— Pour que la palpation se réalise dans les meilleures conditions possibles, le praticien veillera à ce que la pression de ses pouces, sur les apophyses transverses lombaires, soit sensiblement égale, à droite comme à gauche.

La matrice de l'ongle blanchit lorsque le pouce est en pression. L'observation de cette « zone de blanchissement » peut aider l'ostéopathe, dans ses débuts, à vérifier l'égalité de la pression de ses pouces, lors de la palpation des apophyses transverses lombaires.

— Conformément aux lois de FRYETTE, lorsque la colonne lombaire est en position neutre :

- L'inclinaison latérale précède la rotation dans la convexité
- L'inclinaison latérale et la rotation sont opposées
- Mouvement F.S.R.



Palpation des apophyses transverses lombaires

Apophyses transverses de L 5

Palpation des apophyses transverses lombaires, en position neutre

B — EN EXTENSION

Deux modalités différentes peuvent être utilisées, selon la corpulence du sujet et le matériel dont dispose le praticien.

Première modalité

— Le patient est assis. Ses mains sont entrelacées derrière la nuque et ses coudes sont relâchés. Ses genoux sont largement écartés et ses pieds reposent à plat sur le sol.

— L'ostéopathe demande au sujet de se pencher en avant, le plus loin possible.

Palpation des apophyses transverses lombaires, en extension

— Les pouces du praticien prennent successivement contact avec les apophyses transverses des vertèbres lombaires, de L 5 à D 12 incluse.

Deuxième modalité

— Le patient est à genoux, en bout de table. Ceux-ci sont joints.

— Le sujet s'appuie sur ses avant-bras et repose son front dans la paume de ses mains.

— Les pouces du praticien prennent successivement contact avec les apophyses transverses des vertèbres lombaires, de L 5 à D 12 incluse.

Palpation des apophyses transverses lombaires en extension

— Conformément aux lois de FRYETTE, lorsque la colonne lombaire est en extension :

- La rotation dans la concavité précède l'inclinaison latérale
- La rotation et l'inclinaison latérale s'effectuent du même côté
- Mouvement E.R.S.

C — EN FLEXION

— Le patient est couché sur la table, en procubitus et s'appuie sur ses coudes.

— Le poids de son corps repose sur ses coudes, à la verticale des épaules, et la paume de ses mains réunies supporte son menton.

— Le sujet doit être relaxé, pour favoriser le relâchement de la musculature abdominale.

— Les pouces du praticien prennent successivement contact avec les apophyses transverses des vertèbres lombaires, de L 5 à D 12 incluse.

Conformément aux lois de FRYETTE, lorsque la colonne lombaire est en flexion :

- L'inclinaison latérale précède la rotation dans la convexité
- L'inclinaison latérale et la rotation sont opposées
- Mouvement F.S.R.

Palpation des apophyses transverses lombaires en flexion

D — EN HYPEREXTENSION ET EN HYPERFLEXION

— La rotation et l'inclinaison latérale sont du même côté, dans la concavité.

E — L'EXAMEN CLINIQUE DEVRA METTRE EN ÉVIDENCE LES POINTS SUIVANTS

— Alignement des apophyses épineuses, permettant de suspecter une rotation vertébrale isolée ou un groupe vertébral en rotation.

— Profondeur de chaque apophyse transverse, permettant de suspecter une rotation vertébrale isolée ou un groupe vertébral en rotation.

— Reconnaître le côté de la rotation vertébrale.

— Aspect général de la colonne lombaire et direction de sa rotation.

— Lorsque toute la colonne lombaire est en rotation, savoir reconnaître l'apophyse transverse la plus postérieure, afin de déterminer le sommet de la courbure.

— Déterminer dans quelle position : neutre, en flexion, en extension, la rotation vertébrale lombaire s'avère la plus accentuée ; celle-ci devant, très souvent, être normalisée en priorité.

— Rechercher l'existence, par une palpation à trois doigts, d'une contracture paravertébrale.

— Investiguer la sensibilité et l'état de tension des ligaments sur-épineux.

— Investiguer la sensibilité et l'état de tension des ligaments ilio-lombaires.

— Investiguer l'état de tension des muscles carré des lombes et psoas-iliaque (décrits dans « Les lésions ostéopathiques iliaques »).

— Vérifier l'existence éventuelle d'une lésion du premier ou du deuxième degré.

— Confirmer, par la palpation, l'image radiologique d'une asymétrie des facettes articulaires lombo-sacrées.

II — LE SIGNE DE LASEGUE

Classiquement, le signe de LASEGUE permet de mettre en évidence une inflammation du nerf sciatique, consécutive à une protusion discale postérieure ou postéro-latérale.

Il s'agit, en fait, d'élever progressivement et lentement le membre inférieur tendu du sujet, couché en décubitus dorsal :

Phénomène lésionnel ⟶ **Phénomène lésionnel**

Protusion discale — Sciatique

Signe de LASEGUE classique

Dans le concept ostéopathique, le muscle pyramidal du bassin étant abducteur, lorsque nous obtenons un signe de LASEGUE en adduction, nous pouvons affirmer qu'il s'agit d'un phénomène lésionnel pyramidal.

Phénomène lésionnel ⟶ **Phénomène lésionnel**
Muscle pyramidal — Sciatique

Signe de LASEGUE en adduction

INTERPRÉTATION DU SIGNE DE LASEGUE

1 — Classiquement, le signe de LASEGUE permet de mettre en évidence une inflammation du nerf sciatique, consécutive à une profusion discale. Il s'agit d'une élévation progressive et lente du membre inférieur tendu, sur le sujet en décubitus dorsal.

Ph. Lés. (protusion discale) ⟶ **Ph. Lés.** (sciatique)

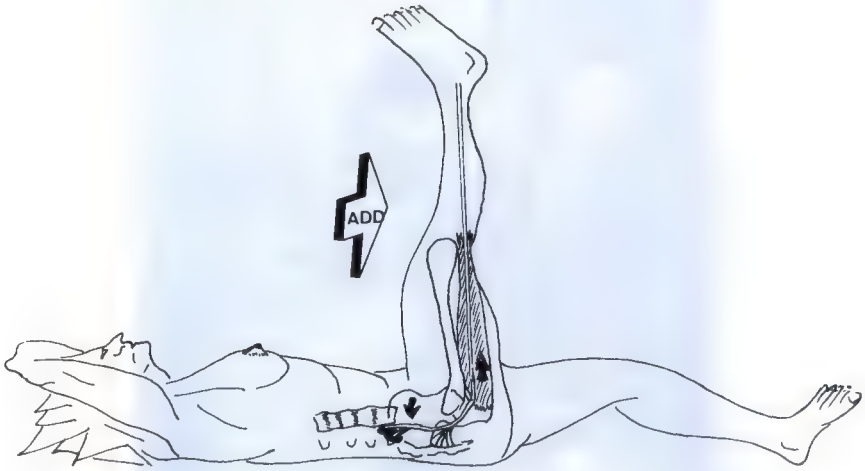

(I.A. KAPANDJI)

2 — Dans le concept ostéopathique, le pyramidal du bassin étant abducteur, lorsque nous obtenons un signe de LASEGUE en ADDUCTION, nous pouvons affirmer qu'il s'agit d'un phénomène lésionnel du Pyramidal.

Ph. Lés. (Pyramidal) ⟶ **Ph. Lés.** (sciatique)

III — COMPORTEMENT DES MASSES MUSCULAIRES PARAVERTÉBRALES, EN POSITION DEBOUT ET ASSISE

— Les muscles extenseurs paravertébraux haubanent la colonne vertébrale, occupent les gouttières vertébrales et sont parallèles à la colonne vertébrale.

— L'ostéopathe observe une éventuelle tension asymétrique, ainsi que l'amplitude et le comportement des masses musculaires paravertébrales, de chaque côté.

— En présence d'une différence d'amplitude ou d'une asymétrie tensionnelle paravertébrale, d'autres muscles peuvent être en cause, comme le carré des lombes et le psoas et donner la même impression. Dans cette éventualité, le praticien effectuera les tests spécifiques à chacun de ces muscles.

A — DESCRIPTION

1 — Test debout

• Le patient est debout, en station légèrement écartée, pieds nus et parallèles.

• L'osthéopathe, assis ou debout, s'installe derrière lui, afin d'observer le comportement des masses musculaires paravertébrales, pendant la flexion du buste en avant.

• Le poids du corps du sujet est également réparti sur les deux jambes et ses talons sont à la verticale des hanches.

• Le praticien demande au patient de fléchir son buste en avant, progressivement et lentement, tout en gardant les genoux tendus. Pendant la flexion, les bras du sujet pendent librement et sa tête est fléchie.

• L'ostéopathe compare la tension, l'amplitude et le comportement des masses musculaires paravertébrales, à droite et à gauche, pendant la flexion.

• Si une différence d'amplitude ou une asymétrie tensionnelle paravertébrale se manifeste, le praticien répète le même test de flexion, en position assise, afin d'observer et de comparer à nouveau les masses musculaires paravertébrales, droites et gauches.

Test paravertébral debout

2 — Test assis

• Le patient est assis. Ses doigts sont entrelacés derrière la nuque. Ses coudes pendent librement. Ses cuisses sont écartées et ses pieds reposent sur le sol.

• L'ostéopathe, assis, s'installe derrière lui, afin d'observer l'amplitude et le comportement des masses musculaires paravertébrales, pendant la flexion du buste en avant.

Test paravertébral assis

B — OBSERVATIONS

• Si le comportement des masses musculaires paravertébrales est plus asymétrique dans le test de flexion en position debout, que dans le test de flexion en position assise, cela signifie que la lésion primaire se situe au niveau des membres inférieurs, avec une composante pelvienne. Dans ce cas, la scoliose ne représente qu'une compensation du déséquilibre pelvien.

• Si le comportement des masses musculaires paravertébrales est plus asymétrique dans le test de flexion en position assise, que dans le test de flexion en position debout, cela signifie que la lésion primaire de la scoliose est plus volontiers sphéno-basilaire.

• Si le comportement des masses musculaires paravertébrales est plus asymétrique dans le test de flexion en position assise, que dans le test de flexion en position debout et, en l'absence de scoliose, il faudra éventuellement penser à une contracture du muscle carré des lombes.

• Si le comportement des masses musculaires paravertébrales est aussi asymétrique dans le test de flexion en positiondebout, que dans le test de flexion en positionassise, cela signifie que la lésion primaire de la scoliose sera plus volontiers sphéno-basilaire et que le déséquilibre pelvien ne représentera que la lésion secondaire ; les scolioses d'origine crânienne semblant plus fréquentes que les scolioses d'origine pelvienne.

IV — DÉPISTAGE D'UNE SCOLIOSE PAR LE TEST EN POSITION HANCHÉE

(The Institute for Continuing Education in Osteopathic Principles)

A — DESCRIPTION

— Le patient se tient debout. Le poids de son corps est également réparti sur ses deux pieds, espacés, l'un de l'autre, de 10 cm environ et parallèles.

— L'ostéopathe s'installe derrière le sujet.

— **Dans un premier temps**, le praticien demande au patient de transporter tout le poids de son corps sur la jambe droite, en fléchissant légèrement le genou de sa jambe gauche, tout en maintenant la tête droite :

- La hanche gauche s'abaisse
- Le bassin s'incline à gauche
- Le poids du corps, se situant au pôle supérieur de l'auricule sacré droit, déclenche un mouvement de torsion sacrée droite-droite sur l'axe oblique droit.
- La base sacrée est antéro-inférieure à gauche.
- La colonne dorso-lombaire s'incline à droite, devient convexe à gauche, avec un mouvement des corps vertébraux lombaires dans la convexité formée, du type F.S.R.
- La peau du flanc droit accuse un pli, dont la projection figure approximativement le sommet de la courbure scoliotique.

Test en position hanchée – 1er temps

— **Dans un deuxième temps**, l'ostéopathe demande au sujet de transporter tout le poids de son corps sur la jambe gauche, en fléchissant légèrement le genou droit, tout en maintenant la tête en rectitude :

Le praticien compare les découvertes inverses, en notant :

- Le degré d'abaissement de la hanche
- Le degré de bascule pelvienne
- Le degré d'inclinaison latérale de la colonne dorso-lombaire
- La hauteur du pli cutané.



Test en position hanchée – 2e temps

B — OBSERVATIONS

— **En l'absence de scoliose**, les résultats sont sensiblement égaux, à droite comme à gauche, tout en tenant compte de l'asymétrie fonctionnelle musculaire, existant chez le droitier ou le gaucher.

— **En présence d'une scoliose**, les résultats sont très différents :

- L'inclinaison latérale lombaire est réduite du côté de la convexité de la scoliose et, plus prononcée, du côté de sa concavité.
- Le pli cutané est plus bas du côté de la convexité de la scoliose et, plus haut, du côté de la concavité.

• Une des deux hanches s'abaisse plus que l'autre.

— Si l'une des deux hanches s'abaisse, manifestement moins que l'autre, il ne peut alors s'agir d'une restriction de mobilité de L 5 ou de L 4, du côté où la hanche s'abaisse le plus.

— Dans notre exemple, la patiente présente une légère scoliose lombaire convexe à droite.

V — DÉPISTAGE D'UNE SCOLIOSE, EN POSITION ASSISE

A — DESCRIPTION

— Ce test est identique au précédent, à la différence près, qu'il s'effectue en position assise, sur un tabouret hydraulique spécialement aménagé à cet effet et qu'il ne demande aucune coopération musculaire de la part du patient.

— Le sujet est assis sur le tabouret hydraulique. Ses genoux sont largement écartés et ses pieds restent au contact du sol. Ses avant-bras reposent sur ses cuisses.

L'ostéopathe est assis derrière le patient.

— **Dans un premier temps**, le praticien tourne le volant du tabouret pour incliner son plateau à gauche :

- Le bassin s'incline à gauche.
- La colonne lombaire s'incline à droite, devient convexe à gauche, avec un mouvement des corps vertébraux lombaires dans la convexité formée, du type F.S.R.
- La peau du flanc droit accuse un pli, dont la projection figure approximativement le sommet de la courbure scoliotique.

Dépistage d'une scoliose en position assise – 1er temps

— **Dans un deuxième temps**, après être revenu en position horizontale, l'ostéopathe tourne le volant du tabouret pour incliner son plateau à droite :

Le praticien compare les découvertes inverses, en notant :

- Le degré de bascule pelvienne
- Le degré d'inclinaison latérale de la colonne dorso-lombaire
- La hauteur du pli cutané.

Dépistage d'une scoliose en position assise – 1er temps

B — OBSERVATIONS

— **En l'absence de scoliose**, les résultats sont sensiblement égaux, à droite comme à gauche, tout en tenant compte de l'asymétrie de développement des masses musculaires paravertébrales, selon qu'il s'agit d'un droitier ou d'un gaucher.

— **En présence d'une scoliose**, les résultats sont très différents :

• L'inclinaison latérale lombaire est réduite du côté de la convexité de la scoliose et, plus prononcée, du côté opposé.

• Le pli cutané est plus bas du côté de la convexité de la scoliose et, plus haut, du côté opposé.

C — AVANTAGES

— Ce test n'exige aucune coopération musculaire de la part du patient.

— Grâce au volant hydraulique, l'inclinaison du plateau peut être majorée à volonté.

— La position assise annule l'influence d'une inégalité de longueur des membres inférieurs ou d'un affaissement plantaire.

VI — TEST DE MOBILITÉ LOMBAIRE F.S.R.

Ce test doit s'effectuer en position neutre et en flexion.

A — POSITION NEUTRE

— Le patient est assis, à cheval sur la table si celle-ci est basse, afin que ses pieds reposent sur le sol ou bien, sur un tabouret bas, genoux légèrement écartés. Ses mains sont entrelacées derrière la nuque. Ses coudes pendent librement et sa tête est au repos.

L'ostéopathe est assis derrière lui.

Premier temps

La main droite du praticien saisit le coude gauche du sujet. Le pouce de la main gauche de l'ostéopathe prend un premier contact sur l'apophyse transverse de L 5, pendant que sa main droite imprime, à la colonne lombaire, **une inclinaison latérale droite passive**.

Le pouce de la main gauche du praticien perçoit nettement le recul de l'apophyse transverse gauche de L 5.

La main droite de l'ostéopathe ramène ensuite le buste du patient à sa position de départ et le pouce de sa main gauche prend un nouveau contact sur l'apophyse transverse gauche de L 4.

La même manœuvre se répète jusqu'à D 12, en minorant, vertèbre après vertèbre, le degré d'inclinaison latérale.

Test de mobilité lombaire F.S.R. en position neutre

Deuxième temps

La main gauche du praticien saisit le coude droit du sujet. Le pouce de la main droite de l'ostéopathe prend un premier contact sur l'apophyse transverse droite de L 5, pendant que sa main gauche imprime, à la colonne lombaire, **une inclinaison latérale gauche passive**.

Le pouce de la main droite du praticien perçoit nettement le recul de l'apophyse transverse droit de L 5.

La main gauche de l'ostéopathe ramène ensuite le buste du patient à sa position de départ et le pouce de sa main droite prend un nouveau contact sur l'apophyse transverse droite de L 4.

La même manœuvre se répète jusqu'à D 12, en minorant, vertèbre après vertèbre, le degré d'inclinaison latérale.

Observations

— Il faut se souvenir qu'en position neutre, la colonne lombaire conserve un certain degré de flexion anatomique résiduelle.

— Lorsque l'ostéopathe imprime à la colonne lombaire une inclinaison latérale, les corps vertébraux lombaires, sous l'effet de la charge, se dérobent à la manière d'une « pile de briques », dans la convexité de la courbure et les apophyses transverses saillent successivement sous le pouce du praticien, du côté opposé.

B — FLEXION

Les deux temps précédents se répètent en flexion.

Test de mobilité lombaire F.S.R. en flexion

Observations

— Il faut se souvenir qu'en flexion, la lordose lombaire se majore et que la flexion est limitée par suite de la tension des ligaments antérieurs et du contact des apophyses épineuses.

— Lorsque l'ostéopathe imprime à la colonne lombaire une inclinaison latérale, les corps vertébraux lombaires, sous l'effet de la charge, tournent dans la convexité de la courbure et les apophyses transverses saillent successivement sous le pouce du praticien, du côté opposé.

C — RÉSULTATS

1 — Il n'y a pas de lésion F.S.R.

Les découvertes sont sensiblement égales, à droite comme à gauche, tout en tenant compte de l'asymétrie fonctionnelle des masses musculaires paravertébrales, selon qu'il s'agit d'un droitier ou d'un gaucher.

2 — Il y a une lésion F.S.R. de groupe

Les découvertes sont très inégales, à droite et à gauche, mais sont harmonieuses unilatéralement. Il s'agit d'un groupe vertébral, en rotation, qu'il faudra normaliser :

• **En présence d'une scoliose**, la normalisation s'effectuera, en règle générale, dans le sens de la rotation de la scoliose, afin de permettre AU SYSTÈME, 0D'ABSORBER LA CONTRAINTE et de retrouver un équilibre instable satisfaisant. Dans ce cas, la finalité de la normalisation ne doit pas consister à vouloir supprimer la scoliose, mais à la rendre parfaitement mobile à tous les niveaux.

Admettons que la scoliose lombaire soit convexe à gauche, il est logique de constater une réduction globale de la mobilité, lors de l'inclinaison latérale gauche du buste du patient. Il ne s'agit pas d'une restriction de mobilité pathologique. Normaliser le jeu articulaire exigera d'emmener la colonne lombaire dans le sens de la rotation générale de la scoliose :

R. – En rotation de droite à gauche
S. – En inclinaison latérale droite
E. – Et en extension

• **En l'absence de scoliose** : la restauration du jeu articulaire normalisera le groupe vertébral en restriction de mobilité, afin de redonner à la colonne lombaire, dans son ensemble, une mobilité sensiblement égale à droite comme à gauche.

Admettons que la restriction de mobilité vertébrale lombaire se manifeste **lors de l'inclinaison latérale gauche du buste du sujet** :

La normalisation exigera d'emmener la colonne lombaire :

R. – En rotation de gauche à droite
S. – En inclinaison latérale gauche
E. – Et en extension

3 — Il y a une lésion F.S.R. isolée

La lésion F.S.R. isolée est plus rare que la lésion E.R.S. isolée.

On ne peut parler de lésion vertébrale isolée, qu'après étude comparative de la mobilité avec sa voisine du dessus et sa voisine du dessous. Un groupe de trois est toujours indispensable pour aboutir à un diagnostic de ce type. Cet examen doit être bilatéral.

Exemple :

L'ostéopathe incline latéralement le buste du patient à droite :

- L'apophyse transverse gauche de L 4 se postériorise bien.
- L'apophyse transverse gauche de L 3 ne se postériorise pas ou peu.
- L'apophyse transverse gauche de L 2 se postériorise bien.

Le praticien incline ensuite latéralement le buste du sujet à gauche :

- L'apophyse transverse droite de L 4 se postériorise bien.
- L'apophyse transverse droite de L 3 se postériorise bien.
- L'apophyse transverse droite de L 2 se postériorise bien.

Diagnostic : Restriction de mobilité de L 3 en lésion F.S.R.

F. flexion

S. inclinaison latérale gauche

R. rotation de gauche à droite

Normalisation : La normalisation, en technique directe, se décomposera comme suit :

R. rotation de droite à gauche

S. inclinaison latérale droite

E. extension localisée à L 3

VII — TEST DE MOBILITÉ F.S.R., À L'AIDE DU TABOURET HYDRAULIQUE

Ce test s'effectue, comme le précédent, en position neutre et en flexion.

A — POSITION NEUTRE

— Le patient est assis sur le tabouret hydraulique. Ses genoux sont écartés et ses pieds reposent sur le sol. Ses mains sont entrelacées derrière la nuque. Ses coudes pendent librement et sa tête demeure en rectitude.

— L'ostéopathe est assis derrière lui.

Premier temps

La main droite du praticien actionne le volant du tabouret, afin d'abaisser son plateau à gauche.

La colonne lombaire du sujet s'incline, en réaction, latéralement à droite.

Le pouce de la main gauche de l'ostéopathe prend un contact successif sur les apophyses transverses gauches de D 12 / L 1 et perçoit nettement leur recul.

Le praticien majore, progressivement, l'abaissement gauche du plateau du tabouret, ce qui a pour effet d'augmenter l'inclinaison latérale droite lombaire et de permettre au pouce de sa main gauche, d'entrer successivement en contact avec les apophyses transverses gauches de L 2, L 3, L 4 et L 5.

Test de mobilité lombaire F.S.R., en position neutre, sur le squelette, et à l'aide du tabouret hydraulique

Test de mobilité lombaire F.S.R., en position neutre, à l'aide du tabouret hydraulique

Deuxième temps

Après avoir horizontalisé le plateau du tabouret, la main gauche de l'ostéopathe actionne le volant, pour abaisser son plateau à droite.

La colonne lombaire du patient s'incline, en réaction, latéralement à gauche.

Le pouce de la main droite du praticien prend un contact successif sur les apophyses transverses droites de D 12 / L 1 et perçoit nettement leur recul.

Le praticien majore, progressivement, l'abaissement droit du plateau du tabouret, ce qui a pour effet d'augmenter l'inclinaison latérale gauche lombaire et de permettre au pouce de sa main droite, d'entrer successivement en contact avec les apophyses transverses droites de L 2, L 3, L 4 et L 5.

Test de mobilité lombaire F.S.R., en position neutre, à l'aide du tabouret hydraulique

Observations

— Il faut se souvenir qu'en position neutre, la colonne lombaire conserve un certain degré de flexion anatomique résiduelle.

— Si on imprime à la colonne lombaire une inclinaison latérale, les corps vertébraux lombaires, sous l'effet de la charge, se dérobent à la manière d'une « pile de briques », dans la convexité de la courbure et les apophyses transverses saillent successivement sous les doigts du praticien, du côté opposé.

B — FLEXION

Les temps précédents se répètent en flexion, obligeant le patient à majorer sa lordose lombaire.



Test de mobilité lombaire F.S.R., en flexion,
à l'aide du tabouret hydraulique

Test de mobilité lombaire F.S.R., en flexion,
à l'aide du tabouret hydraulique

Observations

— Il faut se souvenir qu'en flexion, la lordose lombaire se majore et que la flexion est limitée, par suite de la tension des ligaments antérieurs et du contact des apophyses épineuses.

— Si l'on imprime à la colonne lombaire une inclinaison latérale, les corps vertébraux lombaires, sous l'effet de la charge, tournent dans la convexité de la courbure et les apophyses transverses saillent successivement sous les doigts du praticien, du côté opposé.

C — RÉSULTATS

L'interprétation des résultats demeure identique à celle du test précédent

Remarques

Quelques différences sont à souligner par rapport au test précédent :

— L'inclinaison latérale fait appel à la coopération musculaire du patient.

— L'inclinaison latérale apparaît plus fonctionnelle, dans la mesure où elle est consécutive à une bascule pelvienne, passive, imposée.

— L'ostéopathie peut, par ailleurs, bénéficier de nombreuses autres informations, relatives au comportement des segments sus-jacents, dorsal et cervical, et des zones de changement de courbure.

VIII — TEST DE MOBILITÉ LOMBAIRE E.R.S.

Ce test doit s'effectuer en extension.

A — EXTENSION

— Le patient est assis à cheval sur la table, si celle-ci est basse, afin que ses pieds reposent sur le sol ou bien sur un tabouret bas, genoux légèrement écartés. Ses mains sont entrelacées derrière la nuque et ses coudes pendent librement.

Premier temps

L'ostéopathe se tient debout, à droit du sujet.

La main droite du praticien saisit le coude gauche du sujet et imprime à la colonne lombaire :

E. une extension

R. une rotation de gauche à droite

S. et une inclinaison latérale droite.

Pendant l'extension, le patient laisse choir son buste sur le bras droit de l'ostéopathe.

Le pouce de la main gauche du praticien, au contact de l'apophyse transverse droite de L 5, sent, sous sa pulpe, le mouvement de recul de cette dernière.

La main droite de l'ostéopathe ramène ensuite le buste du sujet à sa position de départ. Le pouce de sa main gauche prend un nouveau contact sur l'apophyse transverse droite de L 4, pendant que le praticien réitère sa manœuvre.

La même opération se répète jusqu'à D 12, en minorant, vertèbre après vertèbre, le degré d'extension, de rotation et d'inclinaison latérale.

Test de mobilité lombaire, du type E.R.S. (L 2)

Deuxième temps

L'ostéopathe se tient debout, à gauche du patient.

La main gauche de l'ostéopathe saisit le coude du patient et imprime à la colonne lombaire :

E. une extension

R. une rotation de droite à gauche

S. et une inclinaison latérale gauche.

Pendant l'extension, le sujet laisse choir son buste sur le bras gauche du praticien.

Le pouce de la main droite de l'ostéopathe, au contact de l'apophyse transverse gauche de L 5, sent, sous sa pulpe, le mouvement de recul de cette dernière.

La main gauche du praticien ramène ensuite le buste du patient à sa position de départ. Le pouce de sa main droite prend un nouveau contact sur l'apophyse transverse gauche de L 4, pendant que l'ostéopathe réitère sa manœuvre.

La même opération se répète jusqu'à D 1, en minorant, vertèbre après vertèbre, le degré d'extension, de rotation et d'inclinaison latérale.

B — OBSERVATIONS

— Il faut se souvenir :

- qu'en extension, la colonne lombaire conserve un certain degré de flexion anatomique résiduelle,
- que les apophyses articulaires entrent en contact,
- et que la lordose lombaire est minorée.

— Si l'ostéopathe tente d'imprimer à la colonne lombaire un mouvement d'inclinaison latérale, il s'apercevra très rapidement que celle-ci est impossible sans rotation préalable.

La rotation précède l'inclinaison latérale.

La rotation et l'inclinaison latérale s'organisent du même côté, dans la concavité.

C — RÉSULTATS

1) Il n'y a pas de lésion E.R.S.

Les découvertes sont sensiblement égales, à droite comme à gauche, tout en tenant compte de l'asymétrie fonctionnelle des masses musculaires paravertébrales, selon qu'il s'agit d'un droitier ou d'un gaucher.

2) Lorsqu'elle existe, la lésion E.R.S. est plus volontiers isolée

On ne peut parler de lésion vertébrale isolée, qu'après étude comparative de la mobilité, par rapport à sa voisine du dessus et à sa voisine du dessous. Un groupe de trois est toujours indispensable pour aboutir à un diagnostic de ce type. Cet examen doit être bilatéral.

Exemple : L'ostéopathe imprime à la colonne lombaire une rotation de gauche à droite et une inclinaison latérale droite :

- L'apophyse transverse droite de L 4 se postériorise bien.
- L'apophyse transverse droite de L 3 ne se postériorise pas ou peu.
- L'apophyse transverse droite de L 2 se postériorise bien.

L'ostéopathe impose ensuite à la colonne lombaire une rotation de droite à gauche et une inclinaison latérale gauche :

- L'apophyse transverse gauche de L 4 se postériorise bien.
- L'apophyse transverse gauche de L 3 se postériorise bien.
- L'apophyse transverse gauche de L 2 se postériorise bien.

Diagnostic : Restriction de mobilité de L 3, en lésion E.R.S.

E. extension

R. rotation de droite à gauche

S. inclinaison latérale gauche

Normalisation : La normalisation, en technique directe, se décomposera comme suit :

S. inclinaison latérale droite

R. rotation de gauche à droite

F. flexion localisée à L 3

D — REMARQUES

— La lésion vertébrale isolée, du type E.R.S. se rencontre souvent dans un groupe en F.S.R. Elle est souvent très aiguë et nécessite qu'on la corrige en premier, quel que soit l'ordre de la suite ostéopathique.

— La lésion vertébrale isolée, en rotation dans la concavité, se rencontre également, d'une manière plus chronique, aux extrémités, cervicale et lombaire, d'une scoliose :

- Lombaire : E.R.S.
- Cervicale : { E.S.R. de C 4 à C 7
  F.R.S. de C 2 à C 4

CHAPITRE XI

TECHNIQUES DE NORMALISATION DE LA COLONNE LOMBAIRE

I — TECHNIQUE DE DÉROTATION LOMBAIRE ASSISE, DANS LE CAS D'UNE SCOLIOSE LOMBAIRE CONVEXE À GAUCHE, DU TYPE F.S.R. (Contact apophyses transverses)

L'avantage de cette technique réside dans le fait qu'elle s'exécute, non pas en décubitus latéral, mais en position de fonction, en ce qui concerne la colonne lombaire.

Admettons que la scoliose lombaire soit convexe à gauche. Il est logique que la mobilité soit globalement réduire, lors de l'inclinaison latérale gauche du buste du patient. Il ne s'agit pas d'une restriction de mobilité pathologique.

A — DESCRIPTION

• Le patient est assis à cheval sur la table, afin d'immobiliser son bassin. Ses pieds reposent sur le sol.

• Le praticien est assis à cheval sur la table, derrière lui.

• Le sujet entrelace ses mains derrière la nuque et ses coudes pendent librement.

• La main gauche de l'ostéopathe saisit le coude droit du patient.

La paume droite, éminences thénar et hypothénar, du praticien prend un contact sur les apophyses transverses droites des vertèbres lombaires concernées.

• Le buste de l'ostéopathe fait corps avec celui du sujet. Ce dernier se relâche complètement, maintenu par l'opérateur.

• Le praticien demande au patient d'inspirer, puis d'expirer lentement et profondément.

• Pendant qu'il imprime à la colonne lombaire une rotation de droite à gauche, une inclinaison latérale droite et une extension, la paume de la main droite de l'ostéopathe pousse les apophyses transverses des vertèbres lombaires concernées, de droite à gauche.

• Le praticien vérifie ensuite, par les tests de mobilité correspondants, le caractère effectif de la normalisation.

Normalisation d'une lésion lombaire, du type F.S.R. :

R. Rotation de droite à gauche

S. Inclinaison latérale droite

E. Extension lombaire

B — REMARQUES

En présence d'une scoliose, la normalisation du jeu articulaire s'effectuera, en règle générale, dans le sens de rotation générale de la scoliose afin de permettre AU SYSTÈME, D'ABSORBER LA CONTRAINTE ET DE RETROUVER UN ÉQUILIBRE INSTABLE SATISFAISANT.

Il ne faut pas vouloir supprimer la scoliose, mais tenter de la rendre parfaitement mobile à tous les niveaux.

II — TECHNIQUE DE DÉROTATION LOMBAIRE, EN DÉCUBITUS LATÉRAL, DANS LE CAS D'UNE SCOLIOSE LOMBAIRE CONVEXE À GAUCHE, DU TYPE F.S.R.

Admettons que la scoliose lombaire soit convexe à gauche. Il est logique de constater une réduction globale de la mobilité, lors de l'inclinaison gauche du buste du patient. Il ne s'agit pas d'une restriction de mobilité pathologique.

En présence d'une scoliose, la normalisation du jeu articulaire s'effectuera, en règle générale, dans le sens de la rotation générale de la scoliose, afin de permettre AU SYSTÈME, D'ABSORBER LA CONTRAINTE ET DE RETROUVER UN ÉQUILIBRE INSTABLE SATISFAISANT.

Il ne faut pas vouloir supprimer la scoliose, mais tenter de la rendre parfaitement mobile à tous les niveaux.

A — PREMIÈRE MODALITÉ : NORMALISATION PAR LE LEVIER SUPÉRIEUR

— Le patient est couché **sur le côté droit**. La têtière est abaissée et le coussin dorsal est élevé, **pour favoriser l'inclinaison latérale droite lombaire**.

— L'ostéopathe se tient sur le côté gauche de la table, au niveau de la ceinture pelvienne du sujet.

— La jambe droite du patient, légèrement fléchie, repose sur la table. Sa cuisse gauche est fléchie et les orteils de son pied gauche crochètent le creux poplité de la jambe sous-jacente.

— Le praticien soulève légèrement le bassin du sujet, afin d'incliner l'abdomen vers la table.

— La cuisse gauche du patient est très fléchie et porte en adduction, afin de laisser les vertèbres lombaires libres de tout mouvement.

— L'ostéopathe, à l'aide de sa main droite, place la pulpe du majeur entre D 11 et D 12 et celle de l'annulaire entre D 12 et L 1. La main gauche du praticien saisit le bras droit du sujet et le tire vers lui, jusqu'à ce que l'annulaire de sa main droite perçoive le mouvement entre D 12 et L 1. La rotation, ainsi imprimée, inclut D 12 dans le levier supérieur.

Fixation du levier supérieur

— L'avant-bras droit du patient est ensuite replié sous sa tête et celle-ci s'appuie sur la paume de sa main, son avant-bras gauche est fléchi et repose sur son hémithorax gauche.

— La main gauche de l'ostéopathe empaume l'épaule gauche du sujet, afin de maintenir la fixation du levier supérieur à D 12.

— Le genou droit du praticien s'appuie sur la face externe du genou gauche du patient, derrière le creux propilé, et le maintient en adduction.

— Le buste de l'ostéopathe recouvre celui du sujet et fait corps avec lui.

— Le praticien demande au patient d'inspirer, puis d'expirer profondément et lentement. En expiration, pendant que son avant-bras droit et son genou droit maintiennent la cuisse gauche du sujet en flexion et en adduction, la main gauche de l'ostéopathe majore la rotation du buste du patient, afin de réduire le « slack » et d'emmener D 12, en rotation de droite à gauche dans le levier supérieur, c'est-à-dire, dans le sens de la rotation générale de la scoliose. Le majeur et l'annulaire de la main droite du praticien contrôlent le mouvement de rotation.

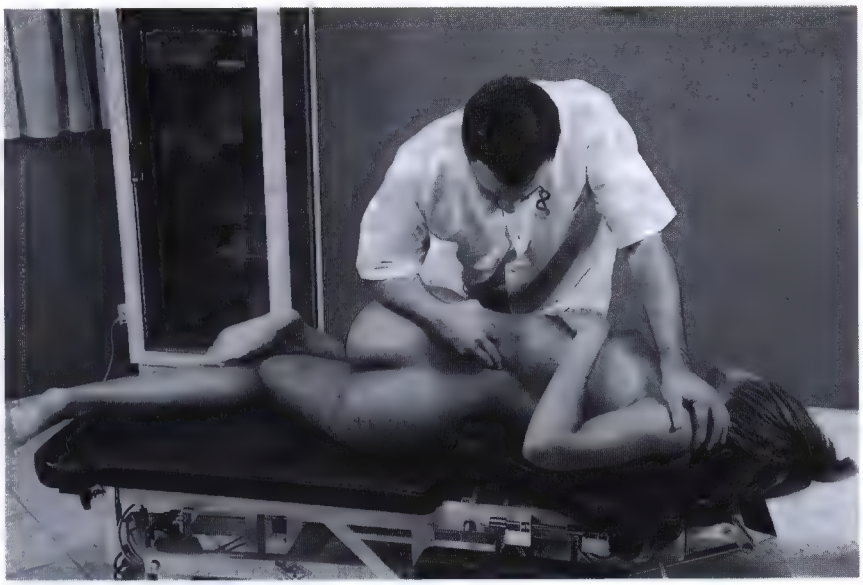

D 12 est emmenée en rotation de droite à gauche dans le levier supérieur.

— L'ostéopathe laisse revenir le buste du patient à sa position de départ et la même opération se répète de L 1 à L 5, vertèbre après vertèbre, en majorant progressivement la rotation du levier supérieur, de la droite vers la gauche, dans le sens général de la scoliose.

B — DEUXIÈME MODALITÉ : NORMALISATION PAR LE LEVIER INFÉRIEUR

— Le patient est couché **sur le côté gauche**. La têtière est relevée et le coussin dorsal est abaissé, **afin de favoriser l'inclinaison latérale droite lombaire**.

— L'ostéopathe se tient sur le côté droit de la table, au niveau de la ceinture pelvienne du sujet.

— Le praticien saisit le bras gauche du patient et le tire vers lui, imprimant ainsi à son buste, une rotation de gauche à droite, destinée à verrouiller le levier supérieur jusqu'à D 12. Lorsque le majeur de l'ostéopathe, situé entre D 11 et D 12, perçoit le mouvement de rotation, le verrouillage du levier supérieur est effectif.

— L'avant-bras gauche du sujet est ensuite replié sous sa tête et celle-ci s'appuie dans la paume de sa main.

— La jambe gauche du patient est légèrement fléchie et repose sur la table.

— À l'aide de sa main droite, le praticien place ensuite le majeur entre L 2 et L 1 et l'annulaire entre L 1 et D 12.

— L'ostéopathe fléchit alors **légèrement** la cuisse droite du sujet, jusqu'à ce que le mouvement soit perçu par l'annulaire de sa main droite entre L 1 et D 12. Le verrouillage du levier inférieur est alors effectif et les orteils de la jambe droite du patient crochètent le mollet de sa jambe sous-jacente.

— Le genou gauche du praticien s'appuie sur la face externe du genou droit du sujet, derrière le creux poplité, et le maintient en adduction.

— Le buste de l'ostéopathe recouvre celui du patient et fait corps avec lui.

— Le praticien demande au sujet d'inspirer, puis d'expirer profondément et lentement. En expiration, pendant que son avant-bras droit maintient l'épaule droite du patient, afin d'assurer la fixation du levier supérieur, son genou gauche majore l'adduction du genou droit du sujet et le majeur et l'annulaire de sa main gauche entraînent l'apophyse transverse droite de D 12, en rotation de droite à gauche, dans le levier inférieur, c'est-à-dire, dans le sens de la rotation générale de la scoliose.

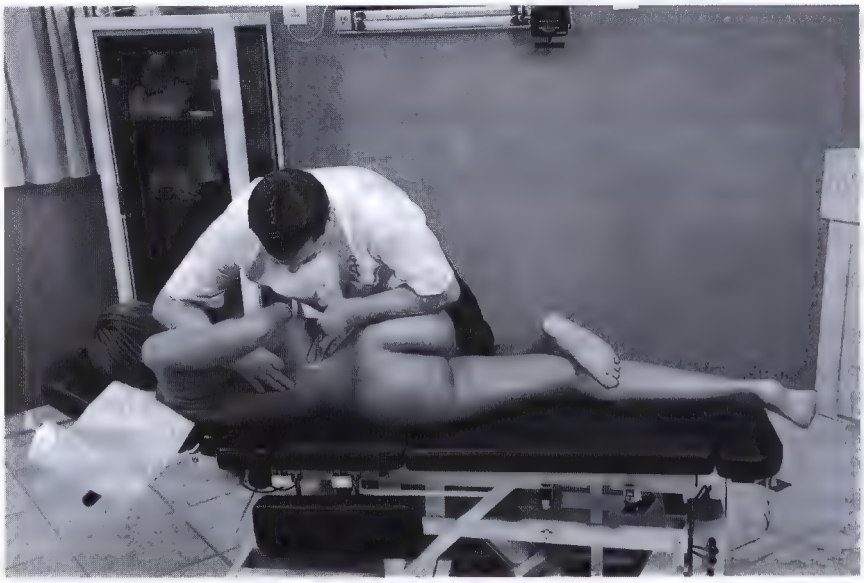

Normalisation par le levier inférieur

— L'ostéopathe laisse revenir le buste du patient à sa position de départ et réitère la même manœuvre, de L 1 à L 5, en majorant, progressivement, la flexion de la cuisse droite du sujet, vertèbre après vertèbre, et en entraînant les vertèbres lombaires concernées, en rotation de droite à gauche, dans le sens général de la scoliose.

C — REMARQUES

— Si cette technique possède l'avantage d'obliger le praticien à se familiariser avec la fixation des leviers, elle semble, cependant, moins adéquate que la technique de dérotation lombaire en position assise, lorsqu'il s'agit d'un « groupe vertébral en rotation ».

III — TECHNIQUE DE DÉROTATION LOMBAIRE ASSISE, DANS LE CAS D'UN GROUPE VERTÉBRAL, EN ROTATION, DU TYPE F.S.R., AVEC RESTRICTION DE MOBILITÉ ET SANS SCOLIOSE (Contact apophyses transverses)

L'avantage de cette technique réside dans le fait qu'elle s'exécute, non pas en décubitus latéral, mais en position de fonction, en ce qui concerne la colonne lombaire.

Admettons que la restriction de mobilité vertébrale lombaire se manifeste lors de l'inclinaison latérale gauche du buste du patient, en position assise. Il n'y a pas, pour autant, de scoliose.

A — DESCRIPTION

• Le patient est assis à cheval sur la table, afin d'immobiliser son bassin. Ses pieds reposent sur le sol.

• Le praticien est assis à cheval sur la table, derrière lui.

• Le sujet entrelace ses mains derrière la nuque et ses coudent pendent librement.

• La main droite de l'ostéopathe saisit le coude gauche du patient.

• L'éminence thénar gauche du praticien prend un contact sur les apophyses transverses gauches des vertèbres lombaires concernées.

• Le buste de l'ostéopathe fait corps avec celui du sujet. Ce dernier se relâche complètement, maintenu par l'opérateur.

• Le praticien demande au patient d'inspirer, puis d'expirer lentement et profondément.

• Pendant qu'il imprime à la colonne lombaire, une rotation de gauche à droite, une inclinaison latérale gauche et une extension, l'éminence, thénar ou hypothénar, de sa main gauche pousse les apophyses transverses des vertèbres lombaires concernées, de gauche à droite.

• Le praticien vérifie ensuite, par les tests de mobilité correspondants, le caractère effectif de la normalisation.

B — DIAGNOSTIC

Restriction de mobilité lombaire.

F. – flexion

S. – inclinaison latérale droite

R. – rotation de droite à gauche.

C — NORMALISATION

La normalisation exigera d'emmener les vertèbres lombaires :

R. – en rotation de gauche à droite

S. – en inclinaison latérale gauche

E. – en extension.

Normalisation d'un groupe lombaire en lésion, du type F.S.R.

IV — TECHNIQUE DE DÉROTATION LOMBAIRE, EN DÉCUBITUS LATÉRAL, DANS LE CAS D'UN GROUPE VERTÉBRAL EN ROTATION, DU TYPE F.S.R., AVEC RESTRICTION DE MOBILITÉ ET SANS SCOLIOSE

Admettons que la restriction de mobilité vertébrale lombaire se manifeste, lors de l'inclinaison latérale gauche du buste du patient. Il n'y a pas, pour autant, de scoliose.

A — PREMIÈRE MODALITÉ : NORMALISATION PAR LE LEVIER SUPÉRIEUR

— Le patient est couché **sur le côté gauche**. Le coussin dorsal est élevé et la têtière est légèrement abaissée, **afin de favoriser l'inclinaison latérale gauche**. La colonne lombaire est mise en **extension**. L'ostéopathe fait face au sujet.

— La normalisation du jeu articulaire des vertèbres lombaires concernées, de D 12 à L 5, s'effectue par l'intermédiaire du levier supérieur, en rotation de gauche à droite, vertèbre après vertèbre, et le levier inférieur est fixé, à chaque fois, en conséquence.

— La normalisation, en expiration, associe :

- Un maintien du genou droit du patient en adduction, dont la flexion dépend du niveau vertébral lombaire impliqué.
- Un contrôle du majeur et de l'annulaire de la main gauche de l'ostéopathe, au niveau du couple de rotation réalisé par les leviers, supérieur et inférieur.
- **Une poussée progressive** de la main droite du praticien, sur l'épaule droite du sujet, entraînant son buste en rotation, de gauche à droite. L'importance de cette rotation est fonction du niveau vertébral lombaire à normaliser.

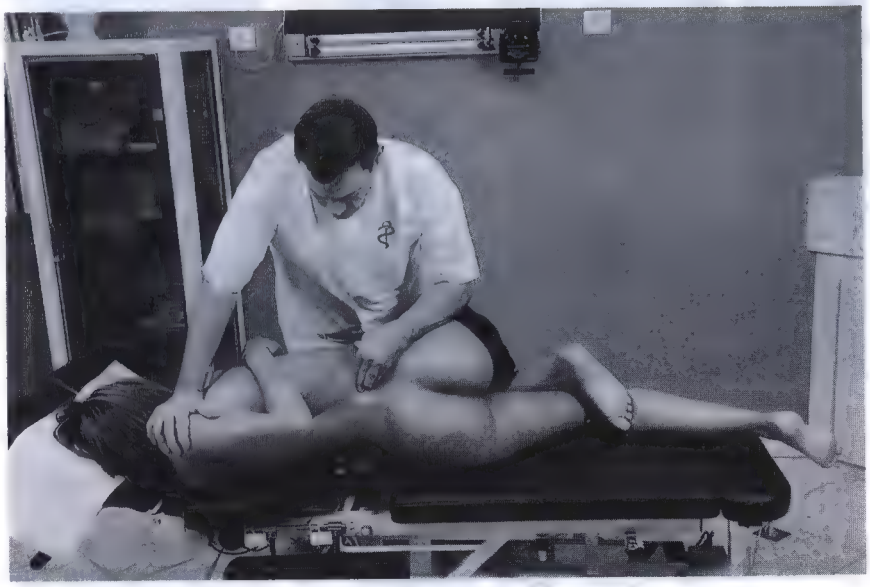

Normalisation par le levier supérieur

B — DEUXIÈME MODALITÉ : NORMALISATION PAR LE LEVIER INFÉRIEUR

— Le patient est couché **sur el côté droit**. Le coussin dorsal est abaissé et la têtière est surélevée, **afin de favoriser l'inclinaison latérale gauche**. La colonne lombaire est mise **en extension**. L'ostéopathe fait face au sujet.

— La normalisation du jeu articulaire des vertèbres lombaires concernées, de D 12 à L 5, s'effectue par l'intermédiaire du levier inférieur, en rotation de gauche à droite, vertèbre après vertèbre, avec un appui spécifique sur les apophyses transverses des vertèbres lombaires intéressées.

— Le praticien fixe le levier supérieur en rotation jusqu'à D 11 incluse et le levier inférieur sera successivement fixé, de D 12 à L 5, vertèbre après vertèbre.

Normalisation de L 1 par le levier inférieur
(Noter le degré de flexion de la jambe gauche)

— La normalisation, en expiration, associe :

• Un appui, **sans poussée**, de la main gauche de l'ostéopathe, sur l'épaule gauche du sujet, afin de maintenir la fixation du levier supérieur à D 12.

• Une poussée du genou droit du praticien, sur le genou gauche du patient, en adduction. L'importance de la flexion est fonction du niveau vertébral à normaliser, de D 12 à L 5.

• Une poussée du majeur et de l'annulaire de la main droite de l'ostéopathe, sur l'apophyse transverse gauche de chaque vertèbre lombaire concernée, de D 12 à L 5, afin de les emmener en rotation de gauche à droite dans le levier inférieur.

C — DIAGNOSTIC

Restriction de mobilité lombaire

F. – flexion

S. – inclinaison latérale droite

R. – rotation de droite à gauche.

D — NORMALISATION

La normalisation exigera d'emmener les vertèbres lombaires :

R. – en rotation de gauche à droite

S. – en inclinaison latérale gauche

E. – en extension.

E — REMARQUES

— Dans la normalisation par le levier supérieur, en décubitus latéral gauche, l'appui correctif sera scapulaire et le genou gauche de l'ostéopathe n'aura qu'un rôle de fixation du levier inférieur.

— Dans la normalisation par le levier inférieur, en décubitus latéral droit, l'appui correctif s'effectuera au niveau des apophyses transverses et du genou droit du praticien. L'appui scapulaire n'aura qu'un rôle de fixation du levier supérieur.

— Le degré de rotation du buste du patient et l'importance de la flexion de sa cuisse seront fonction du niveau vertébral à normaliser.

— Dans la normalisation par le levier supérieur, en décubitus latéral gauche, l'ostéopathe tire le bras gauche du sujet vers lui, pour que son épaule gauche repose sur l'omoplate, **afin de favoriser l'inclinaison latérale gauche**.

— Dans la normalisation par le levier inférieur, en décubitus latéral droit, le patient repose sur son épaule droite, **afin de favoriser l'inclinaison latérale gauche**.

V — TECHNIQUE DE NORMALISATION, EN DÉCUBITUS DORSAL, D'UN GROUPE LOMBAIRE EN ROTATION, DU TYPE F.S.R., AVEC RESTRICTION DE MOBILITÉ

Cette technique de JAKSON est très adaptée à la normalisation de la lésion lombaire de groupe, du type F.S.R., produite par l'intermédiaire des muscles, psoas d'un côté et iliaque de l'autre.

Cette lésion, encore appelée « pseudo-rotation du bassin », a fait l'objet d'une description détaillée dans l'ouvrage intitulé : « Lésions ostéopathiques iliaques ».

Cette technique peut également être utilisée pour normaliser une lésion lombaire isolée, du type F.S.R., en fixant correctement les leviers en présence.

Admettons qu'il s'agisse d'une « pseudo-rotation du bassin » antérieure à gauche et que, lors de l'inclinaison latérale gauche, le groupe vertébral lombaire D 12, L 1, L 3 et L 4 présente une restriction de mobilité articulaire en rotation, de gauche à droite.

A — MÉCANISME

• Le muscle iliaque, à gauche, a déplacé la symphyse pubienne vers la droite et, en décubitus dorsal, le bassin du patient apparaît soulevé du côté de l'antériorité, à gauche.

• Le muscle psoas, à droite, a imprimé à la colonne lombaire D 12 / L 4, une rotation de droite à gauche, du type F.S.R., avec restriction de mobilité inverse.

• Un couple de rotation s'est installé, entre la colonne lombaire et le bassin, par l'intermédiaire des muscles psoas et iliaque.

• La fausse jambe courte se situe du côté de l'antériorité du bassin.

B — DIAGNOSTIC

— « Pseudo-rotation du bassin » antérieure à gauche.

— Restriction de mobilité articulaire D 12 / L 4, du type F.S.R. :

F. – flexion
S. – inclinaison latérale droite
R. – rotation de droite à gauche.

LE PSOAS-ILIAQUE

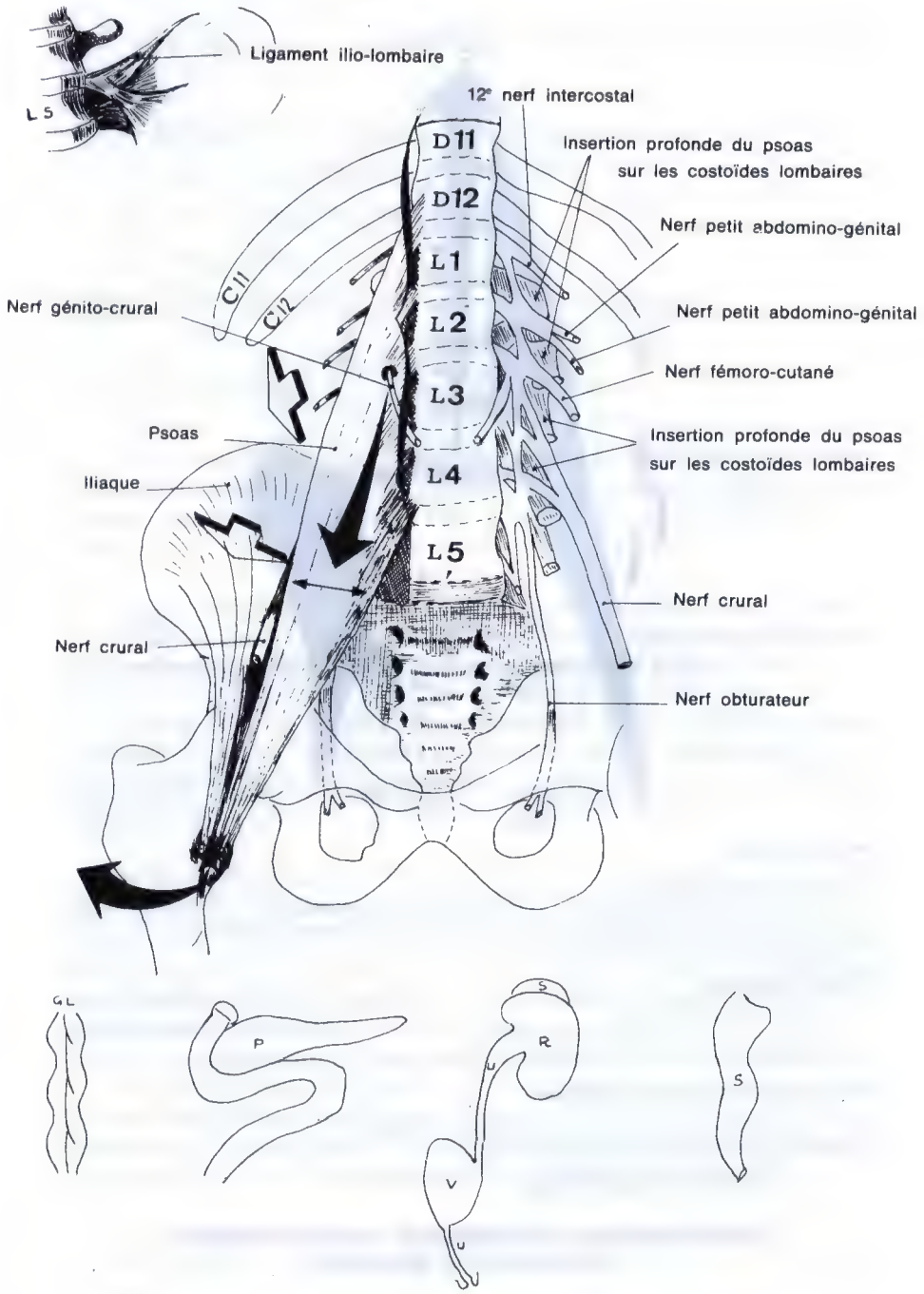

« PSEUDO-ROTATION DU BASSIN », ANTÉRIEURE À GAUCHE

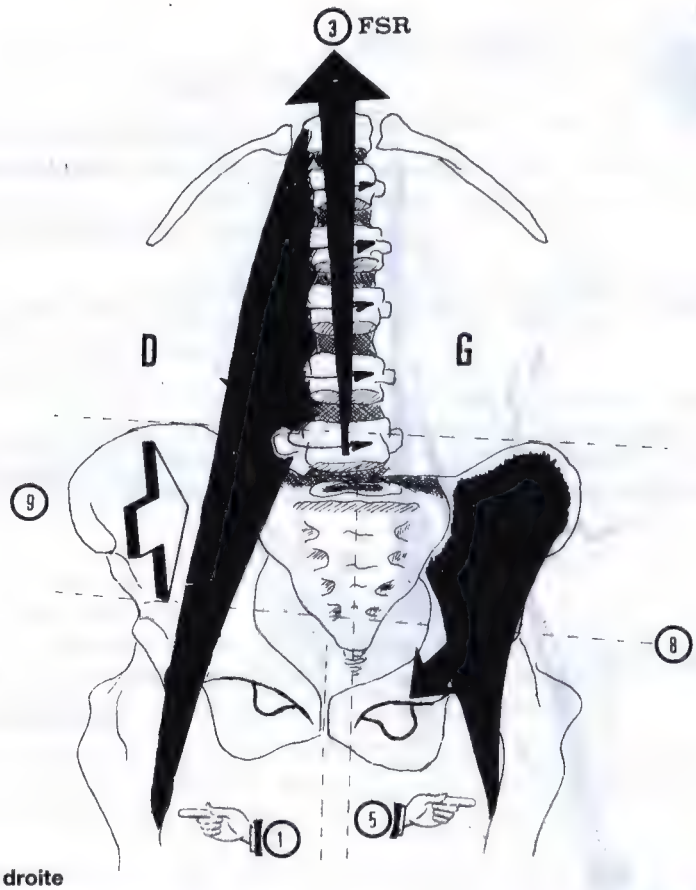

Psoas à droite

1 – Le point fixe est fémoral
2 – Le psoas tente de latérofléchir la colonne lombaire du côté droit
3 – Il s'ensuit un mouvement des corps vertébraux lombaires du type F.S.R.
4 – Le muscle psoas ne s'insère pas sur L 5.

Iliaque à gauche

5 – Le point fixe est fémoral
6 – L'iliaque déplace le pubis du côté opposé
7 – Cette pseudo-rotation autorise la tête fémorale droite à faire une ascension

Psoas à droite et iliaque à gauche

8 – Fausse inégalité de longueur des membres inférieurs
9 – Parallélisme des deux droites passant par :
- le sommet des ailes iliaques
- le sommet des têtes fémorales

PHÉNOMÈNES LÉSIONNELS, PSOAS À DROITE ET ILIAQUE À GAUCHE

C — NORMALISATION

La normalisation exigera :

— De faire subir au bassin une rotation inverse, de droite à gauche.

— D'imprimer à la colonne lombaire D 12 / L 4 :

R. – une rotation de gauche à droite

S. – une inclinaison latérale gauche

E. – une extension

à l'aide d'un appui scapulaire et iliaque « en couple ».

D — DESCRIPTION

— Le sujet est couché en décubitus dorsal. Ses mains sont entrelacées derrière la nuque ou bien, ses bras sont croisés sur les épaules opposées. Le choix sera fonction de la morphologie du patient.

— L'ostéopathe se tient du côté droit et déplace latéralement le bassin du sujet, de gauche à droite, **ce qui favorise l'inclinaison latérale gauche de la colonne lombaire D 12 / L 4**.

Il fait ensuite subit au buste du patient, une translation latérale de droite à gauche, **majorant encore l'inclinaison latérale gauche et une rotation de gauche à droite**, jusqu'à ce que L 4 soit comprise dans le levier supérieur.

— La main gauche du praticien prend un appui sur la face postérieure de l'épaule gauche du sujet, si les bras de ce dernier sont croisés sur les épaules opposées, ou bien, saisit son coude gauche, si ses mains sont entrelacées derrière la nuque. **Il majore l'inclinaison latérale gauche, la rotation lombaire de gauche à droite, en extension**, afin de réduire le « slack ».

— Pendant que la main droite de l'ostéopathe en paume l'épine iliaque antéro-supérieure gauche du patient et la maintient, vers le bas, sur la table, sa main gauche emmène la colonne lombaire D 12 / L 14, **en rotation de gauche à droite**.

— Le couple de correction sera à la fois, scapulaire et iliaque, en fin d'expiration et le « thrust » sera rapide, bref et de courte amplitude.

Technique de normalisation d'une lésion lombaire de groupe,
du type F.S.R. (mains croisées sur les épaules opposées)

Technique de normalisation d'une lésion lombaire de groupe,
du type F.S.R. (mains entrelacées derrière la nuque)

E — REMARQUES

— La réussite de cette manœuvre dépend de la perfection du positionnement et de la fixation des leviers.

— Il est préférable d'établir un contact large sur l'épine iliaque antéro-supérieure, afin de ne pas blesser le patient et d'éviter une résistance de sa part, à même de compromettre la bonne exécution de cette technique.

— Certains praticiens adaptent cette technique pour normaliser la subluxation iliaque supérieure.

— Les tests et les techniques de normalisation du muscle psoas-iliaque, décrits dans l'ouvrage intitulé « Lésions ostéopathiques iliaques », devront être, le cas échéant, pratiqués au préalable.

VI — TECHNIQUE DE DÉROTATION LOMBAIRE ASSISE, DANS LE CAS D'UNE LÉSION VERTÉBRALE ISOLÉE, DE L 3 EN F.S.R. (Contact apophyse transverse)

L'avantage de cette technique réside dans le fait qu'elle s'exécute, non pas en décubitus latéral, mais en position de fonction, en ce qui concerne la colonne lombaire.

En position assise, lorsque l'ostéopathe incline le buste du patient à droite, l'apophyse transverse gauche de L 3 ne se postériorise pas ou peu, par rapport à L 2 et à L 4.

Par contre, lorsque le praticien incline le buste du sujet à gauche, l'apophyse transverse droite de L 3 se postériorise bien, par rapport à L 2 et à L 4.

A — DIAGNOSTIC

F. – Flexion

S. – Inclinaison latérale gauche

R. – Rotation de gauche à droite

B — DESCRIPTION

— Le patient est assis à cheval sur la table, afin d'immobiliser son bassin. Ses pieds reposent sur le sol.

— Le praticien est assis à cheval sur la table, derrière lui.

— Le sujet entrelace ses mains derrière la nuque et ses coudes pendent librement.

— La main gauche de l'ostéopathe saisit le coude droit du patient.

— Le pouce de la main droite du praticien prend un contact précis sur l'apophyse transverse droite de L 3.

— Le buste de l'ostéopathe fait corps avec celui du sujet. Ce dernier se relâche complètement, maintenu par l'opérateur.

— Le praticien demande au patient d'inspirer, puis d'expirer lentement et profondément.

— Pendant qu'il imprime à la colonne lombaire :

R. – une rotation de droite à gauche

S. – une inclinaison latérale droite

E. – et une extension, localisée à L 3 (point de balance)

le pouce de la main droite de l'ostéopathe entraîne l'apophyse transverse droite de L 3 en rotation, de droite à gauche.

— Le praticien vérifie ensuite, par les tests de mobilité correspondants, le caractère effectif de la normalisation.

Technique de normalisation d'une lésion de L 3, du type F.S.R. (contact apophyse transverse)

Technique de normalisation d'une lésion de L 3,
du type F.S.R. (contact apophyse transverse)

C — REMARQUE

— Le « point de balance » est le moment où la répartition des pressions du poids du corps est telle, que la lésion « flotte » et se relâche.

VII — TECHNIQUE DE NORMALISATION, EN DÉCUBITUS LATÉRAL, D'UNE LÉSION DE L 3, DU TYPE F.S.R.

Admettons que, lors de l'inclinaison latérale droite de la colonne lombaire, en flexion, l'apophyse transverse gauche de L 3 ne se postériorise pas ou peu, par rapport à L 2 ou à L 4 et que, lors de l'inclinaison latérale gauche de la colonne lombaire, en flexion, l'apophyse transverse droite de L 3 se postériorise bien, par rapport à L 2 et à L 4.

A — DIAGNOSTIC

Restriction de mobilité de L 3, en F.S.R. :

F. – flexion

S. – inclinaison latérale gauche

R. – rotation de gauche à droite.

B — NORMALISATION

La normalisation exigera d'emmener L 3 :

R. – en rotation de droite à gauche

S. – en inclinaison latérale droite

E. – en extension, localisée à L 3 : « point de balance ».

C — DESCRIPTION

— Le patient est couché en décubitus latéral gauche. Le coussin dorsal est abaissé et la têtière est surélevée, **pour favoriser l'inclinaison latérale droite de L 3**.

La jambe gauche du sujet, légèrement fléchie, repose sur la table. Sa cuisse droite est repliée et les orteils de son pied droit crochètent le creux poplité de la jambe sous-jacente.

— L'ostéopathe fait face au patient et soulève légèrement son bassin pour incliner l'abdomen vers la table et produire **une extension, localisée à L 3**.

Levier inférieur

Pour fixer le levier inférieur, le praticien applique, à l'aide de sa main droite, la pulpe du majeur entre L 5 et L 4 et celle de l'annulaire, entre L 4 et L 3. Il fléchit, à l'aide de sa main gauche, la cuisse droite du sujet, jusqu'à ce que l'annulaire de sa main droite perçoive le mouvement entre L 4 et L 3. Le levier inférieur inclut L 4, tout en laissant L 3 libre pour la normalisation.

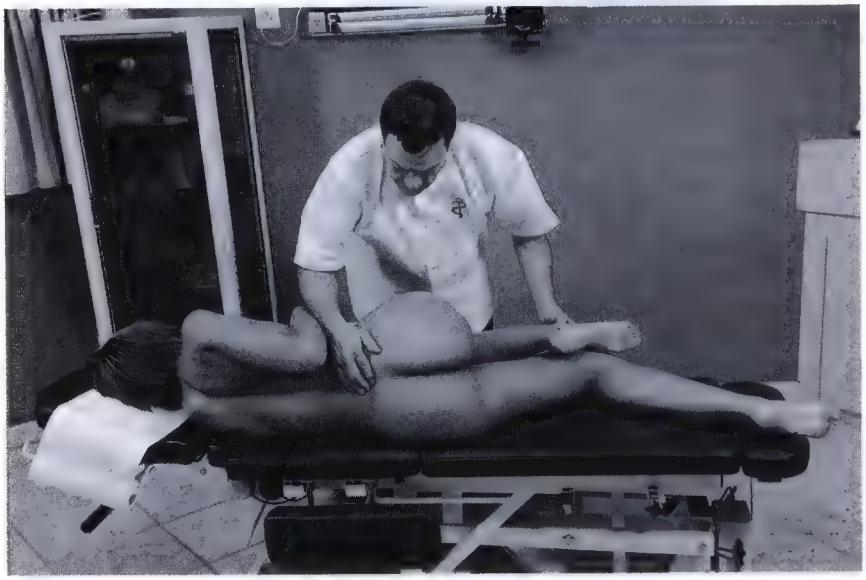

Fixation du levier inférieur

Levier supérieur

Pour fixer le levier supérieur, l'ostéopathe place, à l'aide de sa main gauche, la pulpe de l'annulaire entre L 3 et L 2 et celle du majeur, entre L 2 et L 1, pendant que sa main droite saisit le bras gauche du patient et le tire vers lui, jusqu'à ce que l'annulaire de sa main gauche perçoive le mouvement entre L 3 et L 2. Le levier supérieur inclut L 2, tout en laissant L 3 libre pour la normalisation.

Fixation du levier supérieur

— Les deux leviers, supérieur et inférieur, sont fixés de telle manière que le couple de correction s'exercera spécifiquement sur L 3.

— L'avant-bras gauche du sujet est ensuite replié sous sa tête et celle-ci s'appuie dans la paume de sa main. Son avant-bras droit est fléchi et repose sur son hémithorax droit.

— Le praticien prend alors trois appuis :

- Sa main droite empaume l'épaule droite du patient, afin de maintenir la fixation du levier supérieur.
- Son genou gauche s'appuie sur la face externe du genou droit du sujet, derrière le creux poplité, et le maintient en adduction, afin d'assurer la fixation du levier inférieur.
- Les pulpes du majeur et de l'annulaire de sa main gauche prennent un contact spécifique sur l'apophyse transverse droite de L 3, **pour l'emmener en rotation, de droite à gauche**.

Technique de normalisation d'une lésion de L 3, du type F.S.R.

— Le buste de l'ostéopathe recouvre celui du patient et fait corps avec lui. Il lui demande d'inspirer, puis d'expirer profondément et lentement. Pendant cette expiration profonde, il réduit le « slack » en majorant ses trois appuis et normalise la rotation postérieure droite de L 3, en fin d'expiration, par une poussée rapide, brève et parfaitement synchronisée sur l'épaule droite, le genou droit et l'apophyse transverse droite de L 3, à laquelle s'ajoute le poids de son corps.

— Un « claquement » est généralement perçu, signant la normalisation. Cependant, il est bon de souligner que ce « claquement » ne saurait représenter une condition sine qua non de la restauration du jeu articulaire.

— Une fois la normalisation effectuée, le praticien peut en vérifier le caractère effectif, en pratiquant à nouveau les tests de mobilité lombaire correspondants.

D — REMARQUES

— La synchronisation des appuis est fondamentale pour la réussite de cette technique.

— Une fois la corrections effectuée, l'ostéopathe relâche immédiatement tous ses appuis, pour permettre le « retour élastique » des structures.

— **Levier inférieur :**

- Plus la cuisse supérieure du patient est fléchie et plus le verrouillage du levier inférieur est bas.
- Moins la cuisse supérieure du sujet est fléchie et plus le verrouillage du levier inférieur est haut.

— **Levier supérieur :**

- Plus la rotation du buste du patient est prononcée et plus le verrouillage du levier supérieur est bas.
- Moins la rotation du buste du sujet est accentuée et plus le verrouillage du levier supérieur est haut.

— Certains praticiens remplacent l'appui de la main droite, sur l'épaule droite du patient, par un appui de l'avant-bras dans l'aisselle. Cette modalité a l'avantage d'obliger l'ostéopathe à « couvrir sa manœuvre », mais présente un inconvénient certain, lorsque les sujets sont de grande taille.

— Pour que la technique soit parfaitement réalisée, le praticien doit posséder une table basse, dont la hauteur n'excède pas 45 à 50 centimètres du sol ; ce qui permet à l'opérateur d'utiliser, au maximum, le poids de son corps.

VIII — TECHNIQUE DE DÉROTATION LOMBAIRE ASSISE, DANS LE CAS D'UNE LÉSION VERTÉBRALE ISOLÉE, DE L 3 EN E.R.S. (Contact apophyse transverse)

L'avantage de cette technique réside dans le fait qu'elle s'exécute, non pas en décubitus latéral, mais en position de fonction, en ce qui concerne la colonne lombaire.

Il faut se souvenir que lorsque la colonne lombaire est en extension, l'inclinaison latérale est impossible, sans rotation préalable. La rotation précède l'inclinaison latérale. Toutes deux s'organisent du même côté, dans la concavité.

En position assise, lorsque l'ostéopathe imprime à la colonne lombaire du patient, en extension, une rotation de gauche à droite et une inclinaison latérale droite, l'apophyse transverse droite de L 3 ne se postériorise pas ou peu, par rapport à L 2 et à L 4.

Par contre, lorsque le praticien imprime à la colonne lombaire du sujet, en extension, une rotation de droite à gauche et une inclinaison latérale gauche, l'apophyse transverse gauche de L 3 se postériorise bien, par rapport à L 2 et à L 4.

A — DIAGNOSTIC

E. – Extension

R. – Rotation de droite à gauche

S. – Inclinaison latérale gauche.

B — DESCRIPTION

— Le patient est assis à cheval sur la table, afin d'immobiliser son bassin et ses pieds reposent sur le sol.

— Le praticien est assis à cheval sur la table, derrière lui.

— Le sujet entrelace ses mains derrière la nuque et ses coudes pendent librement.

— La main droite de l'ostéopathe saisit le coude gauche du patient.

— Le pouce de la main gauche du praticien prend un contact spécifique sur l'apophyse transverse gauche de L 3.

— L'ostéopathe demande au sujet de se relâcher et fait corps avec lui.

— Le praticien prie le patient d'inspirer, puis d'expirer lentement et profondément.

— Pendant qu'il imprime à a colonne lombaire :

S. – une inclinaison latérale droite,

R. – une rotation de gauche à droite,

F. – et une flexion, localisée à L 3 « point de balance », le pouce de la main gauche de l'ostéopathe entraîne l'apophyse transverse gauche de L 3 en rotation, de gauche à droite.

— Le praticien vérifie ensuite, par les tests de mobilité correspondants, le caractère effectif de la normalisation.

Technique de normalisation d'une lésion de L 3, de type E.R.S. (contact apophyse transverse)

C — REMARQUES

— Le « point de balance » est le moment où la répartition des pressions du poids du corps est telle, que la lésion « flotte » et se relâche.

— La lésion vertébrale isolée, du type E.R.S., se rencontre souvent dans un groupe F.S.R. Elle est très souvent aiguë et nécessite qu'on la corrige en premier, quel que soit l'ordre de la suite ostéopathique.

— La lésion vertébrale isolée, en rotation dans la concavité, se rencontre également, d'une manière plus chronique, aux extrémités, cervicale et lombaire, d'une scoliose :

- Lombaire : E.R.S.
- Cervicale : { E.S.R. de C 4 à C 7
F.R.S. de C 2 à C 4

IX — TECHNIQUE DE NORMALISATION, À LA SANGLE, EN PROCUBITUS, D'UNE LÉSION LOMBAIRE ISOLÉE, DU TYPE E.R.S., DE L 5 PAR EXEMPLE

Cette technique nécessite une grande précision, car son levier est très puissant.

Elle est extrêmement efficace lorsqu'il s'agit d'une lésion aiguë du type E.R.S. qui doit, comme chacun le sait, être corrigée en priorité, quel que soit l'ordre de la suite ostéopathique.

Une préparation des tissus mous s'avère indispensable.

Ce procédé est un des meilleurs pour les lésions aiguës du type E.R.S., quelle que soit l'intensité du spasme musculaire.

Admettons que, lors de la rotation de gauche à droite et de l'inclinaison latérale droite du buste du patient, en extension lombaire, l'apophyse transverse droite de L 5 ne se postériorise pas ou peu, par rapport à L 4 et que, lors de la rotation de droite à gauche et de l'inclinaison latérale gauche du buste du sujet, en extension lombaire, l'apophyse transverse gauche de L 5 se postériorise bien, par rapport à L 4.

A — DIAGNOSTIC

Restriction de mobilité de L 5, du type E.R.S. :

E. – extension

R. – rotation de droite à gauche

S. – inclinaison latérale gauche.

B — NORMALISATION

La normalisation exigera d'emmener L 5 :

S. – en inclinaison latérale droite

R. – en rotation de gauche à droite

F. – en flexion, localisée à L 5 : « point de balance ».

C — DESCRIPTION

— Le patient est allongé en procubitus. Son bassin est fermement maintenu sur la table, par une sangle large et assez serrée, passant au-dessous des épines iliaques postéro-supérieures. Le buste du sujet est utilisé comme levier directionnel.

— L'ostéopathe se tient debout, du côté droit. Il tire le bras gauche du patient vers lui, en le passant sous sa poitrine, de telle sorte que ce dernier regarde le praticien.

— L'ostéopathe est en station debout, largement écartée. Il glisse son bras droit sous la tête du sujet, pour saisir son épaule gauche.

— Le bras droit du patient repose sur le trapèze droit du praticien et pend dans son dos.

— L'épaule droite de l'ostéopathe épouse l'aisselle droite du sujet et son coude droit lui sert de pivot sur la table, pour fixer le levier supérieur vertébral en inclinaison latérale droite, jusqu'à L 5 incluse.

— Pour fixer le levier vertébral supérieur, la pulpe de l'annulaire de la main gauche du praticien s'infiltre dans l'espace inter-épineux L 5/S 1 et, celle de son majeur, dans l'espace inter-épineux L 4/ L 5.

— La main droite de l'ostéopathe **incline latéralement le buste du patient à droite**, jusqu'à ce que l'annulaire de sa main gauche perçoive le mouvement.

— L'opérateur se redresse légèrement, ce qui soulève modérément le buste du patient **et imprime à L 5 une flexion lombaire**.

— Pendant que l'éminence hypothénar de la main gauche du praticien maintient l'aile iliaque droite du sujet au contact de la table, il réduit le « slack », en majorant légèrement la flexion de L 5, l'inclinaison latérale droite et imprime au buste du patient, une rotation, **afin de faire tourner L 5, dans le levier supérieur, de gauche à droite**, en expiration.

Fixation du levier supérieur

- Le bras droit du patient repose sur le trapèze droit du praticien.
- L'épaule droite de l'ostéopathe épouse l'aisselle droite du sujet.
- La main droite de l'opérateur incline latéralement le buste du praticien à droite.
- Le praticien se redresse légèrement pour imprimer une flexion à L 5.

Technique de normalisation d'une lésion de L 5, du type E.R.S.

D — REMARQUES

— La lésion vertébrale isolée, du type E.R.S., se rencontre souvent dans un groupe F.S.R. Elle est très souvent aiguë et nécessite qu'on la corrige en premier, quel que soit l'ordre de la suite ostéopathique.

— La lésion vertébrale isolée, en rotation dans la concavité, se rencontre également, d'une manière plus chronique, aux extrémités, cervicale et lombaire, d'une scoliose :

- Cervicale : { E.S.R. de C 4 à C 7 / F.R.S. de C 2 à C 4 }
- Lombaire : E.R.S.

ainsi, qu'aux zones de changement de courbure :

- cervico-dorsale
- et dorso-lombaire.

X — TECHNIQUE DE NORMALISATION, EN DÉCUBITUS LATÉRAL, D'UNE LÉSION DE L 1 DU TYPE E.R.S.

Il faut se souvenir que lorsque la colonne lombaire est en extension, l'inclinaison latérale est impossible, sans rotation préalable. La rotation précède l'inclinaison latérale. Toutes deux s'organisent du même côté, dans la concavité.

Lorsque l'ostéopathe imprime à la colonne lombaire du patient, en extension, une rotation de gauche à droite et une inclinaison latérale droite, l'apophyse transverse droite de L 1 se postériorise bien, par rapport à L 2.

Par contre, lorsque le praticien impose à la colonne lombaire du sujet, en extension, une rotation de droite à gauche et une inclinaison latérale gauche, l'apophyse transverse gauche de L 1 ne se postériorise pas ou peu, par rapport à L 2.

A — DIAGNOSTIC

Restriction de mobilité articulaire de L 1, du type E.R.S. :

E. – extension

R. – rotation de gauche à droite

S. – inclinaison latérale droite.

B — NORMALISATION

La normalisation exigera d'emmener L 1 :

S. – en inclinaison latérale gauche

R. – en rotation de droite à gauche

F. – en flexion, localisée L 1 : « point de balance ».

C — DESCRIPTION

— Le patient est couché en décubitus latéral gauche. Le coussin dorsal est élevé et la têtière est abaissée, **afin de favoriser l'inclinaison latérale gauche de L 1**.

— La jambe gauche du sujet, légèrement fléchie, repose sur la table. Sa cuisse droite est repliée de telle sorte, que les orteils de son pied droit crochètent le mollet de la jambe sous-jacente.

— L'ostéopathe fait face au patient et majore légèrement la lordose lombaire, pour réaliser **une flexion, localisée à L 1**.

Levier inférieur

Pour fixer le levier inférieur, le praticien applique, à l'aide de sa main droite, la pulpe du majeur entre L 3 et L 2 et celle de l'annulaire, entre L 2 et L 1. Il fléchit, à l'aide de sa main gauche, la cuisse droite du sujet, jusqu'à ce que l'annulaire de sa main droite perçoive le mouvement entre L 2 et L 1. Le levier inférieur inclut L 2, tout en laissant L 1 libre pour la normalisation.

Levier supérieur

Pour fixer le levier supérieur, l'ostéopathe place, à l'aide de sa main gauche, la pulpe de l'annulaire entre L 1 et D 12 et celle du majeur entre D 12 et D 11, pendant que sa main droite saisit le bras gauche du patient et le tire vers lui, jusqu'à ce que l'annulaire de sa main gauche perçoive le mouvement entre L 1 et D 12. Le levier supérieur inclut D 12, tout en laissant L 1 libre pour la normalisation.

— Les deux leviers, supérieur et inférieur, sont fixés de telle manière, que le couple de correction s'exercera spécifiquement sur L 1.

— L'avant-bras gauche du sujet est ensuite replié sous sa tête et celle-ci s'appuie dans la paume de sa main. Son avant-bras droit est fléchi et repose sur son hémithorax droit.

— Le praticien prend alors trois appuis :

- Sa main droite empaume l'épaule droite du patient, afin de maintenir la fixation du levier supérieur.
- Son genou gauche s'appuie sur la face externe du genou droit du sujet, derrière le creux poplité, et le maintient en adduction, afin d'assurer la fixation du levier inférieur.
- Les pulpes du majeur et de l'annulaire de sa main gauche prennent un contact spécifique sur l'apophyse transverse droite de L 1, **pour l'emmener en rotation, de droite à gauche**.

Normalisation d'une lésion de L 1, du type E.R.S.

— Le buste de l'ostéopathe recouvre celui du patient et fait corps avec lui. Il lui demande d'inspirer, puis d'expirer profondément et lentement. Pendant cette expiration profonde, il réduit le « slack », en majorant ses trois appuis et normalise la rotation postérieure droite de L 1, en fin d'expiration, par une poussée rapide, brève et parfaitement synchronisée, sur l'épaule droite, le genou droit et l'apophyse transverse droite de L 1, à laquelle s'ajoute le poids de son corps.

— Un « claquement » est généralement perçu, signant la normalisation. Cependant, il est bon de souligner que ce « claquement » ne saurait représenter une condition sine qua non de la restauration du jeu articulaire.

— Une fois la normalisation effectuée, le praticien peut en vérifier le caractère effectif, en pratiquant à nouveau les tests de mobilité lombaire correspondants.

D — REMARQUES

— La synchronisation des appuis est fondamentale pour la réussite de cette technique.

— Une fois la correction effectuée, l'ostéopathe relâche immédiatement tous ses appuis, pour permettre le « retour élastique » des structures.

— **Levier inférieur**

- Plus la cuisse supérieure du patient est fléchie et plus le verrouillage du levier inférieur est bas.
- Moins la cuisse supérieure du sujet est fléchie et plus le verrouillage du levier inférieur est haut.

— **Levier supérieur**

- Plus la rotation du buste du patient est prononcée et plus le verrouillage du levier supérieur est bas.
- Moins la rotation du buste du sujet est accentuée et plus le verrouillage du levier supérieur est haut.

— Certains praticiens remplacent l'appui de la main droite, sur l'épaule droite du patient, par un appui de l'avant-bras dans l'aisselle. Cette modalité a l'avantage d'obliger l'ostéopathe à « couvrir sa manœuvre », mais présente un inconvénient certain lorsque les sujets sont de grande taille.

— Pour que la technique soit parfaitement réalisée, le praticien doit posséder une table basse, dont la hauteur n'excède pas 45 à 50 cm du sol ; ce qui permet à l'opérateur d'utiliser, au maximum, le poids de son corps.

XI — TECHNIQUE DE NORMALISATION D'UNE LÉSION EN FLEXION RESPIRATOIRE DE L 5

A — DESCRIPTION

— Le patient est allongé en procubitus sur la table.

— La table de traitement est abaissée et sa hauteur du sol ne doit pas excéder 45 à 50 cm, afin que l'ostéopathe puisse chevaucher la ceinture pelvienne du sujet et utiliser, au maximum, le poids de son corps.

— Les pieds du patient sont légèrement surélevés, pour permettre un relâchement parfait de la ceinture pelvienne. Ses bras pendent librement par côté de la table et sa tête repose, sans rotation, dans la gouttière de la têtière.

— Si le sujet est très cambré, le coussin abdominal sera légèrement relevé. Il ne s'agit pas de cyphoser la région lombaire, mais d'éviter une lordose lombaire trop prononcée.

— Le praticien chevauche la ceinture pelvienne du patient. Ses deux mains épousent latéralement les ailes iliaques et ses éminences thénars prennent un contact ferme et précis sur les épines iliaques postéro-supérieures, droite et gauche.

— Il faut se souvenir que dans le cadre du mouvement involontaire :

a) Lorsque le patient expire

- la base sacrée s'antériorise et réalise une extension sacrée respiratoire ;
- le liquide céphalo-rachidien descend dans la colonne ;
- la courbure lombaire se majore et réalise une flexion vertébrale lombaire.

b) Lorsque le sujet inspire

- la base sacrée se postériorise et réalise une flexion sacrée respiratoire ;
- le liquide céphalo-rachidien monte dans la colonne ;
- la courbure lombaire se minore et réalise une extension vertébrale lombaire.

— L'ostéopathe demande au patient d'inspirer, puis d'expirer profondément et lentement. Pendant l'expiration, les deux mains du praticien exagèrent leur pression, en direction du sol, majorant ainsi :

- l'extension sacrée respiratoire,
- et la flexion vertébrale lombaire.

— En fin d'expiration, l'ostéopathe maintient fermement la pression de ses deux mains et demande alors au sujet d'inspirer profondément. Ceci a pour effet :

- de maintenir le sacrum en position d'extension respiratoire ;
- d'empêcher la flexion respiratoire du sacrum de se réaliser ;
- d'autoriser l'extension de la colonne lombaire et notamment, de L 5 par rapport au sacrum.

— L'extension de L 5 libère le jeu articulaire des facettes lombo-sacrées et il est bon de rappeler, que les facettes articulaires inférieures de L 5 se situent en arrière des facettes articulaires supérieures de S 1.

— L'extension de L 5 libère le jeu articulaire des facettes lombo-sacrées et il est bon de rappeler, que les facettes articulaires inférieures de L 5 se situent en arrière des facettes articulaire supérieures de S 1.

— L'extension de L 5 décomprime la partie postérieure du disque intervertébral L 5 / S 1, très souvent pincé par une lordose lombo-sacrée prononcée, à laquelle s'ajoutent :

- la pesanteur,
- les pressions du poids du corps dans la concavité de la courbure lombaire,
- et la restriction de mobilité des facettes articulaires lombo-sacrées.

— L'extension de L 5 normalise la lésion en flexion.

— Cette manœuvre peut être répétée plusieurs fois et exige douceur, coopération respiratoire et précision. Elle ne doit jamais entraîner de douleurs.

Normalisation d'une lésion
en « flexion respiratoire » de L 5, sur le squelette

Normalisation d'une lésion
en « flexion respiratoire » de L 5

B — REMARQUES

— Cette technique ne doit pas comporter de « thrust », en fin d'expiration. Une poussée n'étant pas nécessaire et risquant, à l'inverse, de détériorer et d'enflammer le disque intervertébral L 5 / S 1.

— En présence d'une inflammation discale L 5 / S 1, cette technique doit être précédée et suivie par celle du diaphragme pelvien, décrite au chapitre « des relations physiologiques entre les trois diaphragmes ».

— Lorsque les facettes articulaires lombo-sacrées sont radiologiquement asymétriques : l'une frontale et l'autre antéro-postérieure, les pouces du praticien pourront mettre en évidence, du côté de la facette frontale :

- une inclinaison latérale importante,
- une très légère rotation,
- et une translation latérale, dans la convexité de la courbure.

La correction devra tenir compte de ces composantes.

— Il est parfois possible de percevoir un déclic audible, uni ou bilatéral, se situant au niveau du ligamentilio-lombaire, sur-épineux, sacro-iliaque postérieur ou des facettes articulaires lombo-sacrées. Cependant, ce déclic ne doit pas être considéré comme un témoin indispensable de la réussite technique.

CHAPITRE XII

ANATOMIE DE LA COLONNE THORACIQUE

I — VERTÈBRE DORSALE TYPE

Les vertèbres dorsales sont au nombre de 12 ; l'ensemble formant le rachis dorsal.

La principale particularité des vertèbres dorsales est de s'articuler avec les côtes ; d'où le nom de « vertèbres thoraciques » qu'on leur attribue parfois.

Le rachis dorsal est le plus étendu des segments de la colonne vertébrale.

La vertèbre dorsale est, de toutes les vertèbres, celle qui se rapproche le plus de la vertèbre type, à l'exception de D 1, D 10, D 11, D 12, qui présentent des caractères particuliers.

A — LE CORPS VERTÉBRAL

Il est volumineux, plus épais que celui des vertèbres cervicales, mais moins épais que celui des vertèbres lombaires.

Il a la forme d'un segment de cylindre, aplati en arrière, dont le diamètre transversal est à peu près égal au diamètre antéro-postérieur.

Le volume du corps des vertèbres dorsales va en augmentant de haut en bas et, de ce fait, la surface circonférencielle est d'autant plus étendue, qu'on l'envisage sur une vertèbre plus inférieure.

1 — Les faces supérieure et inférieure

La face inférieure est plus étende que la face supérieure.

Les faces, supérieure et inférieure, sont planes sur les vertèbres dorsales supérieures, car le bourrelet marginal est peu accentué et la surface criblée est à peine escavée.

Les faces, supérieure et inférieure, sont escavées sur les vertèbres dorsales inférieures, car le bourrelet marginal est très accentué.

2 — La face postérieure

Elle est en rapport avec le trou vertébral, concave transversalement, à peu près plane de haut en bas.

La surface circonférencielle est escavée en gouttière transversale. Cette gouttière est d'autant plus marquée, que les bords marginaux sont plus proéminents et disposés en forme de crête. Ces crêtes contribuent à accentuer la concavité de la face antérieure du corps vertébral.

Ce qui caractérise le corps des vertèbres dorsales, c'est la présence, à la partie postérieure des faces latérales, de « facettes articulaires ».

3 — Les faces latérales

Elles présentent, à leur partie postérieure, des facettes articulaires appelées « facettes costales ». Celles-ci sont situées au niveau de la partie postérieure des bords marginaux, qu'elles interrompent à cet endroit.

Elles sont au nombre de 4 : Deux supérieures : une droite et une gauche. Deux inférieures : une droite et une gauche.

a) Les facettes costales supérieures

Elles s'étendent de D 1 à D 10. Elles figurent un cercle en relief, dont la partie supérieure est située à la jonction des faces supérieure et latérale du corps vertébral, transformée en échancrure, aux dépens des faces précitées. Leur partie inférieure forme un bourrelet plus ou moins saillant.

Les facettes costales supérieures sont concaves d'avant en arrière, convexes ou planes de haut en bas et regardent en dehors, en arrière et en haut.

b) Les facettes costales inférieures

Elles s'étendent de D 1 à D 9. Elles sont beaucoup moins étendues que les supérieures. De forme semi-lunaire, elles sont situées à la partie postérieure du bord marginal inférieur ; c'est-à-dire, à la partie postérieure des faces latérales. Elles sont taillées en biseau aux dépens du bord marginal et posées sur une petite saillie appelée « tubercule latéral ». Elles sont limitées, en haut et en avant, par une crête mousse.

Les facettes costales inférieures sont concaves d'avant en arrière, convexes ou planes de haut en bas et regardent en dehors, en arrière et en bas.

Les facettes costales sont plus petites sur les vertèbres dorsales supérieures que sur les vertèbres dorsales inférieures. De plus, de haut en bas, elles se déplacent d'avant en arrière, en empiétant progressivement sur la face externe des pédicules :

• de D 1 à D 4, la facette costale est située en avant du pédicule,

• de D 5 à D 10, la facette costale déborde sur le pédicule.

D'une vertèbre à l'autre, la facette costale inférieure de la vertèbre sus-jacente et la facette costale supérieure de la vertèbre sous-jacente sont placées en regard l'une de l'autre. En s'opposant, elles forment, entre elles, un angle dièdre ou angle rentrant, dont l'arête correspond au disque intervertébral correspondant.

Les facettes costales s'articulent avec les facettes correspondantes dans la tête de la côte :

• La troisième côte s'articule, par sa tête, simultanément, avec la facette costale inférieure de D 2 et avec la facette costale supérieure de D 3. Chaque facette costale ne représentant qu'une demi-facette articulaire, en regard de la tête costale.

• La première côte s'articule, soit uniquement avec la facette costale supérieure de D 1, soit également avec la facette costale inférieure de C 7 (inconstant).

• D 11 et D 12 ne disposent que d'une seule facette costale latérale située, par moitié, sur la face latérale du corps vertébral et, par moitié, sur le pédicule. Cette facette est fortement escavée, à grand axe oblique en bas et en arrière. Elle s'articule respectivement avec les onzième et douzième côtes.

• D 10 ne présente également qu'une seule facette costale supérieure, qui s'oppose à l'inférieure de D 9.

4 — Insertions du corps vertébral

• Le ligament vertébral commun antérieur, sur la partie antérieure des bords marginaux.

• Le long du cou, sur la face latérale de D 1, D 2, D 3.

• Le psoas et le petit psoas (inconstant), sur la face latérale de D 12.

• Le ligament vertébral commun postérieur, sur la face postérieure du corps vertébral, c'est-à-dire, la paroi antérieure du trou vertébral.

• Les ligaments rayonnés :

— le faisceau supérieur, au-dessus et en avant des facettes costales supérieures ;

— le faisceau inférieur, au-dessous et en avant des facettes costales inférieures.

B — LES PÉDICULES

Ils s'implantent à la jonction de la face latérale et de la face postérieure du corps vertébral, sur la moitié supérieure de la hauteur du corps vertébral.

Les pédicules sont de forme quadrilatère, aplatis transversalement, dirigés d'avant en arrière.

1 — Le bord supérieur

Il est peu concave en haut et à peine échancré.

2 — Le bord inférieur

Il est très concave en bas et très échancré. De ce fait, le trou de conjugaison, qui correspond à deux vertèbres adjacentes, est presque entièrement formé aux dépens de la vertèbre sus-jacente, par suite de l'implantation haute des pédicules.

C — LES LAMES

Elles sont aussi hautes que larges, aplaties d'avant en arrière et inclinées en bas et en arrière.

1 — La face antérieure

Elle présente, à sa partie inférieure, une arête qui donne insertion au ligament jaune.

2 — La face postérieure

Elle forme le fond de chaque gouttière vertébrale, dans laquelle se logent les muscles spinaux.

Elle donne insertion au muscle transversaire épineux (faisceaux court et long lamellaires) et au ligament costo-lamellaire de TROLARD.

3 — Le bord supérieur

Dans son 1/3 externe, il correspond à l'implantation de la base de l'apophyse articulaire supérieure.

Dans ses 2/3 internes, il donne insertion au ligament jaune ; celle-ci débordant sur la face postérieure de la lame.

4 — Le bord inférieur

Il donne insertion au muscle transversaire épineux (faisceau court lamellaire).

D — L'APOPHYSE ÉPINEUSE

Elle est longue, fortement oblique en bas et en arrière.

Ce sont les vertèbres dorsales qui possèdent les apophyses épineuses les plus longues et les plus obliques. Leur longueur et leur obliquité vont en augmentant de la 1re à la 8e et en diminuant, de la 9e à la 12e. Elles se redressent, pour prendre le type lombaire, à D 12.

Les apophyses épineuses de D 11 et D 12 sont courtes et à peu près horizontales.

L'apophyse épineuse est implantée :

• Par sa base

Sur la partie médiane de l'arc postérieur, à l'union des lames. Elle est située dans un plan médian, mais il n'est pas rare de rencontrer des déviations, à droite ou à gauche.

• Le sommet

de l'apophyse épineuse passe au-dessus du corps de la vertèbre sous-jacente et correspond au corps de la 2e vertèbre sous-jacente.

VERTÈBRE DORSALE TYPE

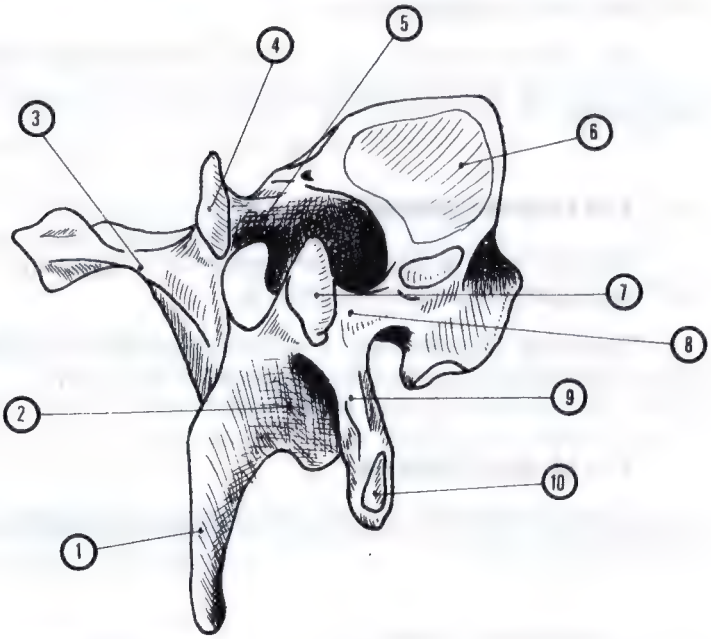

① Apophyse épineuse

② Lame

③ Apophyse transverse

④ Apophyse articulaire supérieure

⑤ Pédicule

⑥ Corps vertébral

⑦ Apophyse articulaire supérieure

⑧ Pédicule

⑨ Apophyse transverse

⑩ Facette costale

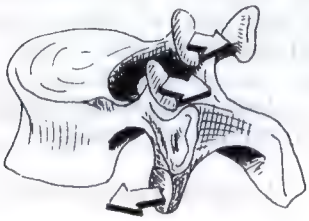

(I.A. KAPANDJI)

Les apophyses épineuses sont imbriquées les unes au-dessus des autres et très rapprochées, de telle sorte que dans les mouvements d'extension du tronc, elles entrent en contact.

Dans l'ensemble, l'apophyse épineuse est prismatique, triangulaire, présentant trois bords convergeant vers le tubercule terminal du sommet de l'apophyse.

L'apophyse épineuse présente :

- un bord supérieur,
- deux bords latéraux,
- une face inférieure,
- deux faces latérales,
- un sommet.

1 — Le bord supérieur

Le bord postéro-supérieur donne insertion au ligament interépineux.

2 — Les bords latéraux

Ils présentent trois ou quatre petites échancrures, concaves en bas.

Ces bords donnent insertion, sur leur versant externe, aux quatre faisceaux tendineux du transversaire épineux.

3 — La face inférieure

Cette face antéro-inférieure donne insertion au ligament interépineux.

4 — Les faces latérales

À leur partie inférieure, près des bords latéraux, elles donnent insertion aux quatre faisceaux musculaires du transversaire épineux, qui sont, d'avant en arrière :

- le court lamellaire,
- le long lamellaire,
- le court épineux,
- le long épineux.

Ces quatre faisceaux correspondent aux quatre échancrures précitées.

5 — Le sommet

Il est unituberculeux et pourvu d'un tubercule en « dos d'âne » : c'est le tubercule de l'apophyse épineuse. Ce tubercule est saillant sous la peau, chez les sujets maigres.

Le sommet donne insertion :

- sur la médiane, au ligament sur-épineux,
- sur chaque versant latéral :
  - — au trapèze, de D 1 à D 11,
  - — au grand dorsal, de D 7 à D 12,
  - — au splénius, de D 1 à D 5,
  - — au petit dentelé postérieur et supérieur, de D 1 à D 3,
  - — au rhomboïde, de D 1 à D 5,
  - — au semi-épineux, de D 1 à D 4,
  - — au petit dentelé postérieur et inférieur, de D 11 à D 12,
  - — à l'épi-épineux du dos, de D 11 à D 12.

E — LES APOPHYSES TRANSVERSES

À l'exclusion des vertèbres dorsales extrêmes, qui présentent des caractères particuliers, les apophyses transverses sont aplaties d'avant en arrière, dirigées un peu en arrière et naissent par une seule racine, à l'union du pédicule et des 2/3 supérieurs du bord externe de la lame. Leur sommet est renflé et présente, à sa partie antérieure, une surface articulaire répondant à la tubérosité costale.

1 — La face antérieure

— Près de son bord inférieur, elle donne insertion au ligament interosseux de l'articulation costo-transversaire, encore appelé « ligament cervico-transversaire inter-osseux ».

— Près de son sommet, elle s'articule avec la facette articulaire, située sur le versant postérieur de la tubérosité costale de la côté correspondante. Elle est circulaire ou ovalaire.

Sur les quatre premières vertèbres dorsales, elle regarde en avant et en dehors.

De la 5e à la 10e vertèbre dorsale, elle regarde en avant, en dehors et en haut.

La 11e et la 12e vertèbre dorsale ne présentent pas de facettes costales.

— Au-dessous de la facette costale, elle donne insertion au ligament costo-transversaire inférieur.

2 — La face postérieure

— Près du sommet, elle donne insertion au ligament costo-transversaire postérieur.

— Dans le reste de son étendue, elle donne insertion :

- au long dorsal,
- aux surcostaux,
- au transversaire épineux (faisceaux court et long épineux),
- au petit complexius sur D 1 et D 2,
- au transversaire du cou sur D 1 à D 5,
- au semi-épineux de D 2 à D 11.

3 — Le bord supérieur

Il donne insertion au ligament inter-transversaire qui n'est, en fait, que le reliquat fibreux des muscles inter-transversaires ; lesquels n'existent pas au niveau des vertèbres dorsales.

4 — Le bord inférieur

Il donne insertion :

- au ligament costo-transversaire supérieur,
- et au ligament inter-transversaire de l'espace sous-jacent.

5 — Le sommet

Il est arrondi, rugueux et donne insertion au muscle transversaire du cou de D 1 à D 5.

F — LES APOPHYSES ARTICULAIRES

1 — Les apophyses articulaires supérieures

Elles sont minces, courtes, aplaties d'avant en arrière, situées au-dessus et en avant des apophyses transverses, implantées, par une large base, à la partie supérieure des pédicules et à la partie antérieure des lames.

— Leur face postérieure présente une surface articulaire, circulaire ou ovalaire, à peu près plane, regardant en arrière et légèrement en haut et en dehors.

— Leur face antérieure forme, avec le bord supérieur du pédicule, le bord inférieur du trou de conjugaison.

2 — Les apophyses articulaires inférieures

Elles ne sont pas, à proprement parler, des apophyses, mais de simples facettes articulaires, situées à la partie externe des faces antérieures des lames et regardant en avant, en dedans et en bas.

G — LE CANAL VERTÉBRAL

Il est à peu près circulaire, légèrement aplati à sa face antérieure.

II — LA PREMIÈRE VERTÈBRE DORSALE

C'est une vertèbre de transition entre le segment cervical et le segment dorsal du rachis. Elle diffère de la vertèbre dorsale type, par certains caractères qui la rapprochent des vertèbres cervicales sus-jacentes.

— La 1re vertèbre dorsale se rapproche :

A — DU TYPE CERVICAL

1 — Par son corps vertébral

Il est allongé transversalement.

Sa face antérieure donne insertion au muscle long du cou.

Sa face supérieure possède des apophyses semi-lunaires ou crochets. Ceux-ci sont peu proéminents et n'occupent que la partie posto-latérale de cette face.

2 — Par ses pédicules

Ceux-ci sont identiques à ceux des vertèbres cervicales.

3 — Par ses apophyses articulaires supérieures

Celles-ci se rapprochent du type cervical.

B — DU TYPE DORSAL

1 — Par sa facette costale supérieure

Celle-ci est, le plus souvent, complète et répond à la 1re côte.

2 — Par sa facette costale inférieure

Celle-ci ne représente que le 1/3 de la facette articulaire pour la 2e côte.

3 — Par son apophyse épineuse

Celle-ci présente les caractères d'une vertèbre dorsale. Elle est, cependant, moins inclinée que celles des vertèbres dorsales inférieures. De ce fait, par son sommet très saillant, elle devient proéminente. De plus, les deux derniers muscles inter-épineux cervicaux s'insèrent sur son sommet.

III — LA QUATRIÈME VERTÈBRE DORSALE

Cette vertèbre représente, dans le concept ostéopathique, le sommet des triangles supérieur et inférieur. C'est le centre de la vasomotricité et un centre de gravité qui correspond à L 3.

Sur le plan anatomique, sa face antéro-latérale gauche présente une empreinte ovalaire : l'empreinte aortique, qui correspond au passage de la terminaison de la crosse de l'aorte et au début de l'aorte descendante. Cette empreinte semble déterminée par les battements de l'aorte.

IV — LA NEUVIÈME VERTÈBRE DORSALE

Elle s'individualise par sa facette costale, qui n'est pas située sur la face antérieure, près du sommet de l'apophyse transverse, mais sur le bord supérieur de l'apophyse transverse, près du sommet.

V — LA DIXIÈME VERTÈBRE DORSALE

Elle ne présente pas de facette costale inférieure.

La facette costale de l'apophyse transverse manque fréquemment.

VI — LA ONZIÈME VERTÈBRE DORSALE

A — LE CORPS VERTÉBRAL

Il ne présente qu'une seule facette costale, située sur la face latérale du corps vertébral. Cette facette articulaire répond à la 11e côte.

B — L'APOPHYSE ÉPINEUSE

Elle est courte et peu oblique en bas et en arrière.

C — LES APOPHYSES TRANSVERSES

Elles sont courtes et ne comportent pas de surfaces articulaires avec la côte.

VII — LA DOUZIÈME VERTÈBRE DORSALE

C'est une vertèbre de transition, se rapprochant du type lombaire.

A — LE CORPS VERTÉBRAL

Il ne présente qu'une seule facette costale, articulaire avec la 12e côte et située sur la face latérale du corps vertébral, empiétant sur le pédicule.

B — L'APOPHYSE ÉPINEUSE DE D 12

C'est la moins proéminente de la région dorso-lombaire.

Les apophyses épineuses dorsales et les apophyses épineuses lombaires convergent vers elle. De ce fait, elle constitue le pivot de l'anticlinie vertébrale de WINCKLER.

CHAPITRE XIII

PHYSIO-PATHOLOGIE ARTICULAIRE THORACIQUE

Compte tenu des courbures antéro-postérieures de la colonne vertébrale, l'extension de la colonne dorsale n'efface pas complètement sa courbure, qui conserve, cependant, un certain degré de flexion anatomique résiduelle.

Les facettes articulaires regardent en dehors et en arrière.

Physiologiquement, la colonne dorsale doit être scindée en deux groupes :

- les 9 premières vertèbres dorsales,
- les 10e, 11e et 12e vertèbres dorsales.

Les 10e, 11e et 12e vertèbres dorsales se comportent, physiologiquement, comme des vertèbres lombaires.

Au niveau de la colonne thoracique, l'inclinaison latérale préside et la rotation reste très limitée.

I — DANS L'HYPEREXTENSION

Les facettes articulaires se verrouillent et toute rotation-inclinaison latérale devient impossible.

II — DANS L'EXTENSION MODÉRÉE

Le mouvement est limité par les insertions costales. Cette limitation est particulièrement marquée de D 1 à D 9.

Les apophyses articulaires entrent en contact.

La convexité dorsale postérieure diminue.

La répartition des pressions du poids du corps oblige les facettes articulaires à fonctionner presque perpendiculairement.

Les articulations sont comprimées et tentent de renvoyer la charge vers les corps vertébraux et les disques attenants.

Si on soumet la colonne dorsale à une inclinaison latérale, celle-ci s'accompagne d'une rotation des corps vertébraux thoraciques, dans la concavité.

E.S.R. THORACIQUE

- La rotation et l'inclinaison latérale s'organisent du même côté, MAIS l'inclinaison latérale semble précéder la rotation.
- L'inclinaison latérale est majeure et la rotation est mineure.

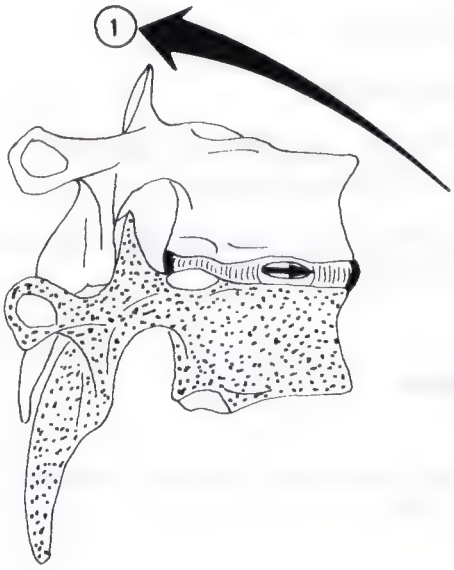

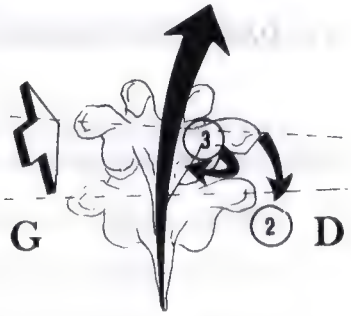

1 Extension

2 Inclinaison latérale droite

3 Rotation des corps vertébraux dans la concavité, à droite

Comme l'indique H. H. FRYETTE : « Au tout début de ce mouvement complexe, que le premier mouvement soit l'inclinaison latérale ou la rotation, ne semble pas être d'une grande importance. Cependant, s'il y avait une différence à faire, elle jouerait en faveur de l'inclinaison latérale ».

À partir du moment où les côtes entrent en contact, du côté de l'inclinaison latérale, la rotation guide le mouvement afin de dégager, par une rotation postérieure, la côte supérieure de la côte inférieure et d'empêcher, ainsi, les côtes de bloquer le mouvement.

Compte tenu du fait que la rotation physiologique est extrêmement limitée au niveau dorsal et que l'inclinaison latérale est prédominante, nous pensons qu'il serait préférable d'appeler ce mouvement d'association : E.S.R. plutôt que E.R.S., qu'il soit individuel ou de groupe.

L'extension vertébrale thoracique rapproche les apophyses épineuses.

III — DANS LA FLEXION

La flexion est plus libre que l'extension et se trouve limitée par la tension des ligaments postérieurs et par la charge qui s'applique sur les corps vertébraux et les disques attenants.

Les apophyses articulaires entrent en contact.

La convexité dorsale postérieure se majore.

Si on imprime alors à la colonne dorsale, une inclinaison latérale, les corps vertébraux dorsaux, sous l'effet de la charge, tournent dans la convexité de la courbure : c'est le mouvement F.S.R. individuel ou de groupe.

Ce mouvement demeure très limité au niveau de la colonne dorsale.

La flexion vertébrale thoracique écarte les apophyses épineuses, alors qu'au niveau cervical et lombaire, cette même flexion les rapproche les unes des autres.

F.S.R. THORACIQUE

- L'inclinaison latérale précède la rotation.
- L'inclinaison latérale et la rotation ne s'effectuent pas du même côté.
- L'inclinaison latérale est majeure et la rotation est mineure.

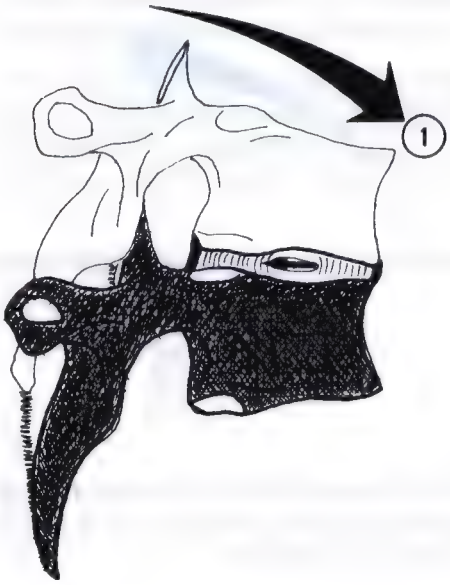

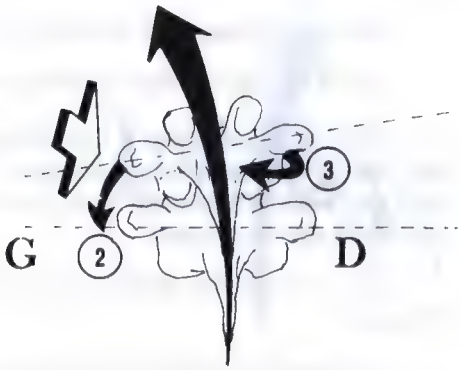

1 Flexion

2 Inclinaison latérale gauche

3 Rotation des corps vertébraux dans la convexité, à droite

IV — AU POINT NEUTRE

Comme nous avons eu l'occasion de le préciser antérieurement, il persiste, au point neutre, un certain degré de flexion anatomique résiduelle.

La colonne dorsale ou thoracique se comporte comme dans la flexion.

Les corps vertébraux thoraciques se dérobent, comme l'indique le Docteur LOVETT, à la manière d'une « pile de briques » et tournent dans la convexité de la courbure, lorsqu'on introduit, au préalable, une inclinaison latérale : c'est le mouvement F.S.R.

V — EN RÉSUMÉ

F.S.R. thoracique

• F. – flexion ou « flexion »

• D. – inclinaison latérale, gauche par exemple ou « left side-bending »

• R. – rotation dans la convexité, à droite ou « right rotation » et inversement.

L'inclinaison latérale précède la rotation dans la convexité.

L'inclinaison latérale et la rotation sont opposées.

L'inclinaison latérale est majeure au niveau thoracique.

La rotation est mineure au niveau dorsal, à l'exception de D 10 et D 11, par suite de la présence des côtes flottantes.

E.S.R. thoracique

• E. – extension ou « extension »

• S. – inclinaison latérale, droite par exemple ou « right side-bending »

• R. – rotation dans la concavité, à droite par exemple ou « right rotation » et inversement.

L'inclinaison latérale est majeure au niveau dorsal.

La rotation est mineure au niveau thoracique, à l'exception de D 10, D 11.

La rotation et l'inclinaison latérale s'organisent du même côté, conformément à la 2e loi de FRYETE.

MAIS, l'inclinaison latérale semble précéder la rotation.

VI — PALPATION DES APOPHYSES ÉPINEUSES

La palpation des apophyses épineuses des vertèbres thoraciques est importante, à la fois, pour établir un diagnostic et pour réaliser correctement les techniques de normalisation qui s'imposent.

A — AU NIVEAU DE D 1, D 2, D 3

L'apophyse épineuse se projette, topographiquement, au même niveau que son apophyse transverse.

B — AU NIVEAU DE D 4, D 5, D 6

L'apophyse épineuse se projette, topographiquement, entre l'apophyse transverse de la vertèbre sus-jacente et l'apophyse transverse de la vertèbre sous-jacente.

C — AU NIVEAU DE D 7, D 8, D 9

L'apophyse épineuse se projette, topographiquement, au niveau de l'apophyse transverse de la vertèbre sous-jacente.

D — AU NIVEAU DE D 10, D 11, D 12

La longueur des apophyses épineuses régresse :

- L'apophyse épineuse se projette, topographiquement, au niveau de l'apophyse transverse de la vertèbre sous-jacente (C).
- L'apophyse épineuse de D 11 se projette, topographiquement, entre l'apophyse transverse de la vertèbre sus-jacente et l'apophyse transverse de la vertèbre sous-jacente (B).
- L'apophyse épineuse de D 12 se projette, topographiquement, au niveau de ses propres apophyses transverses (A).

PROJECTION DES APOPHYSES ÉPINEUSES DES VERTÈBRES THORACIQUES

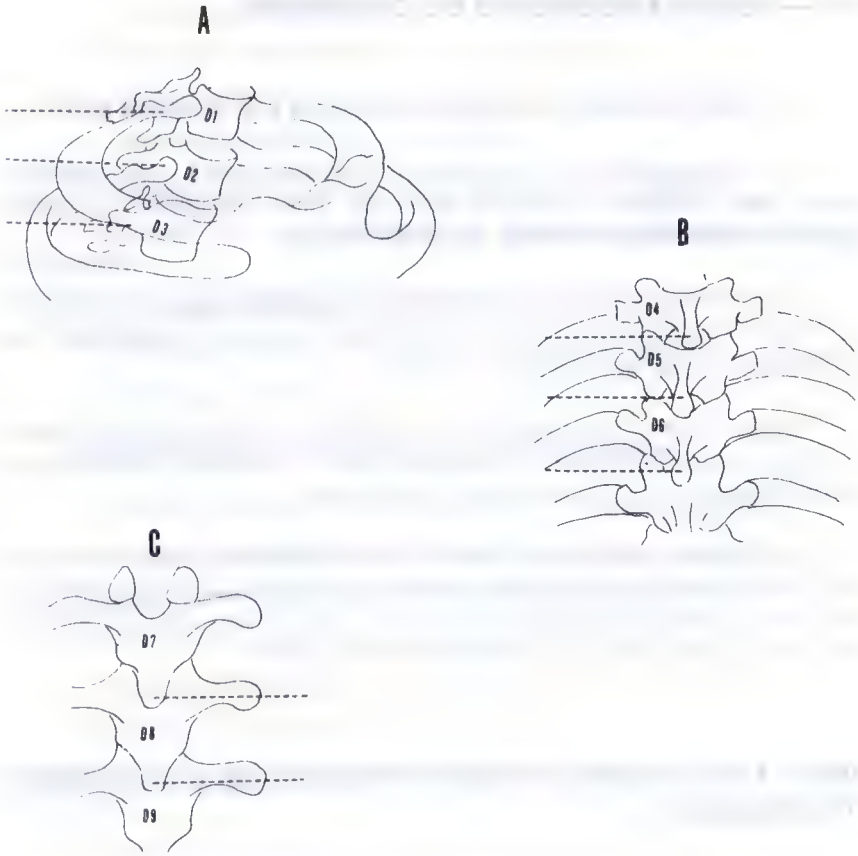

A L'apophyse épineuse se projette au même niveau que son apophyse transverse

B L'apophyse épineuse se projette entre l'apophyse transverse de la vertèbre sus-jacente et l'apophyse transverse de la vertèbre sous-jacente

C L'apophyse épineuse se projette au niveau de l'apophyse transverse de la vertèbre sous-jacente.

La palpation des apophyses transverses des vertèbres thoraciques doit s'effectuer plus près des apophyses épineuses que celle de la région lombaire, car les vertèbres dorsales sont moins volumineuses.

VII — LES CHANGEMENTS DE COURBURE

En règle générale, la cyphose dorsale a son sommet à D 7.

Le changement de courbure dorso-lombaire est variable, selon les individus. Compte tenu de ces variations, on peut approximativement le situer, entre D 9 et L 2.

Le changement de courbure cervico-dorsal varie d'un individu à l'autre. On peut néanmoins considérer que ce changement de courbure s'organise entre C 7 et D 4.

Cette région de transition est capitale, car c'est par son intermédiaire que s'effectue le passage de la circulation veineuse et lymphatique de la tête et du cou, au thorax.

Au niveau thoracique : Pour C.H. DOWNING, H.H. FRYETTE et D. BROOKES, la courbure latérale, la plus fréquemment rencontrée, est convexe à gauche, de D 11 - D 12 à C 6. Pour TESTUT, elle est souvent convexe à droite, de D 4 à D 8.

VIII — LES LÉSIONS OSTÉOPATHIQUES DE LA COLONNE THORACIQUE

Les lésions ostéopathiques de la colonne thoracique peuvent s'organiser sous forme de lésions complexes ou de lésions simples.

- Lésions complexes : F.S.R.
  E.S.R.
- Lésions simples : Flexion
  Extension

A — LÉSIONS SIMPLES

Les lésions simples sont bilatérales :

• Vertèbre thoracique en lésion de flexion

— L'apophyse épineuse est rapprochée de la sus-jacente.

— L'apophyse épineuse est éloignée de la sous-jacente.

— L'espace interépineux sus-jacent est réduit.

— L'espace interépineux sous-jacent est augmenté.

— L'apophyse épineuse est saillante.

— Le ligament surépineux est sensible à la pression.

— Le ligament interépineux de l'espace sous-jacent est douloureux.

— La vertèbre adopte une position antérieure.

— Le disque intervertébral est comprimé en avant.

— Les angles costaux apparaissent élevés.

• Vertèbre thoracique en lésion d'extension

— L'apophyse épineuse est proche de la sous-jacente.

— L'apophyse épineuse est éloignée de la sus-jacente.

— L'espace interépineux sus-jacent est augmenté.

— L'espace interépineux sous-jacent est réduit.

— L'apophyse épineuse est effacée.

— Le ligament surépineux est sensible.

— Le ligament interépineux de l'espace sus-jacent est douloureux.

— La vertèbre adopte une position postérieure.

— Le disque intervertébral est comprimé en arrière.

— Les angles costaux apparaissent abaissés.

Le diagnostic différentiel, entre une lésion en flexion et une lésion en extension, sera fait par l'étude de la mobilité articulaire.

• Vertèbre thoracique en lésion de flexion

Lors de la flexion

— Le grand espace interépineux sous-jacent augmente.

— Le petit espace interépineux sus-jacent augmente.

Lors de l'extension

— Le petit espace sus-jacent diminue

— Le grand espace sous-jacent **ne se réduit pas ou peu**.

• Vertèbre thoracique en lésion d'extension

Lors de l'extension

— Le grand espace interépineux sus-jacent diminue.

— Le petit espace interépineux sous-jacent diminue.

Lors de la flexion

— Le petit espace interépineux sous-jacent **n'augmente pas ou peu**.

— Le grand espace interépineux sus-jacent augmente.

Lors de l'inspiration, les courbures vertébrales et, notamment la courbure thoracique, se redressent : la colonne thoracique réalise une extension vertébrale.

Lors de l'expiration, les courbures vertébrales et, notamment la courbe thoracique, s'affaissent et se majorent : la colonne thoracique réalise une flexion vertébrale.

• Normalisation d'une lésion de flexion thoracique

Celle-ci s'effectuera en inspiration.

Le point de contact s'appliquera directement sur la vertèbre en lésion.

• Normalisation d'une lésion en extension thoracique

Celle-ci s'effectuera en expiration.

Le point de contact s'appliquera sur la vertèbre sous-jacente à celle en lésion.

B — LÉSIONS COMPLEXES

Les lésions complexes, du type F.S.R. ou E.S.R., émanent des lois de FRYETTE, décrites précédemment.

- **Dans la lésion du type F.S.R.**

Dans la convexité

— L'angle costal est plus saillant et postérieur.

— L'arc costal postérieur apparaît plus élevé.

Dans la concavité

— L'angle costal est effacé.

— L'arc costal postérieur apparaît plus bas.

- **Dans la lésion du type E.S.R.**

Dans la convexité

— L'angle costal est effacé.

— L'arc costal postérieur apparaît élevé.

Dans la concavité

— L'angle costal est plus saillant et postérieur.

— L'arc costal postérieur apparaît plus bas.

IX — SYMPTOMATOLOGIE

- Dorsalgie
- névralgie cervico-brachiale
- Névralgie intercostale
- Zona
- Faux angor
- Douleurs précordiales, sternales

- Arythmie
- Bradycardie
- Tachycardie
- Péri-arthrite scapulo-humérale
- Fausse gastrite
- Fausses coliques hépatiques
- Fausse appendicite.

Dans l'épiphysite vertébrale, l'ostéopathe devra investiguer particulièrement, les courbures sus et sous-jacentes.

Cette énumération n'a aucune prétention exhaustive. Elle n'est destinée qu'à donner un aperçu des problèmes les plus courants et les plus fréquemment rencontrés, au niveau thoracique.

X — LIGNES MATHÉMATIQUES DU CORPS HUMAIN

Les lignes mathématiques du corps humain, qui intéressent directement la colonne thoracique, sont les suivantes :

- Ligne centrale de gravité du corps : D 2
- Ligne antéro-postérieure du corps : D 11 / D 12
- Lignes postéro-antérieures du corps : D 2 et D 4

La lésion ostéopathique de D 4 est très fréquente, car cette vertèbre fiure le sommet des deux triangles, supérieur et inférieur, et se trouve soumise à de nombreuses torsions.

CHAPITRE XIV

TESTS DIAGNOSTIQUES DE LA COLONNE THORACIQUE

I — PALPATION DE LA COLONNE THORACIQUE INFÉRIEURE, (D 10 / D 12) ET MOYENNE (D 4/D 10) EN POSITION NEUTRE, EN FLEXION ET EN EXTENSION (The Institute for Continuing Education in Osteopathic Principles)

A — EN POSITION NEUTRE

— Le patient est confortablement allongé en procubitus. Ses chevilles sont légèrement surélevées et ses bras pendant librement, de chaque côté de la table.

— L'ostéopathe se place du côté droit ou gauche de la table, au niveau de la région dorso-lombaire du sujet.

— À 1 ou 2 cm de part et d'autre des apophyses épineuses thoraciques, les pouces du praticien s'infiltrent sous le bord externe des masses musculaires paravertébrales, qu'ils dépriment et entrent en contact avec les apophyses transverses des vertèbres thoraciques.

— Pour que la palpation se réalise dans les meilleures conditions possibles, le praticien veillera à ce que la pression de ses pouces, sur les apophyses transverses thoraciques, soit sensiblement égale, à droite comme à gauche.

— La matrice de l'ongle blanchit lorsque le pouce est en pression. L'observation de cette « zone de blanchissement » peut aider l'ostéopathe, dans ses débuts, à vérifier l'égalité de la pression de ses pouces, lors de la palpation des apophyses transverses thoraciques.

— Conformément aux lois de FRYETTE, lorsque la colonne thoracique est en position neutre :

- L'inclinaison latérale précède la rotation dans la convexité.
- L'inclinaison latérale et la rotation sont opposées.
- L'inclinaison latérale est majeure et la rotation est mineure.
- Mouvement F.S.R.

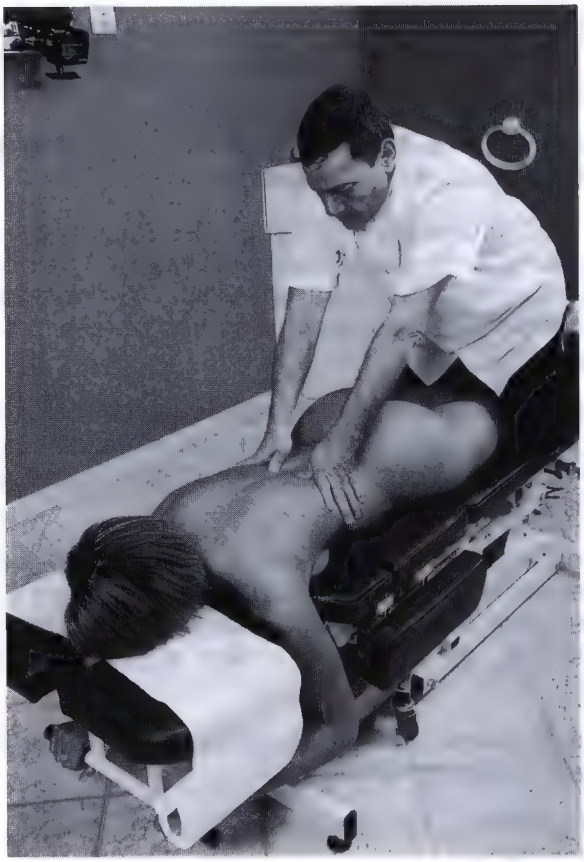

Palpation des apophyses transverses thoraciques, moyennes et inférieures, en position neutre

B — EN FLEXION

— Le patient est à genoux en bout de table. Ses genoux sont joints.

— Le sujet s'appuie sur ses avant-bras et repose son front dans la paume de ses mains.

— Les pouces du praticien prennent, successivement, contact avec les apophyses transverses des vertèbres thoraciques.

— Conformément aux lois de FRYETTE, lorsque la colonne thoracique est en flexion :

- L'inclinaison latérale précède la rotation dans la convexité.
- L'inclinaison latérale et la rotation sont opposées.
- L'inclinaison latérale est majeure et la rotation est mineure.
- Mouvement F.S.R.

Palpation des apophyses transverses thoraciques inférieures, en flexion

C — EN EXTENSION

— Le patient est couché sur la table en procubitus, en appui sur ses coudes.

— Le poids de son corps repose sur ses coudes, à la verticale des épaules et la paume de ses mains réunies supportent son menton.

— Le sujet doit être relaxé, pour favoriser le relâchement de la musculature abdominale.

— Les pouces du praticien prennent, successivement, contact avec les apophyses transverses des vertèbres thoraciques.

— Conformément aux lois de FRYETTE, lorsque la colonne thoracique est en extension :

- La rotation et l'inclinaison latérale s'organisent du même côté.
- L'inclinaison latérale étant majeure au niveau dorsal et la rotation étant mineure, l'inclinaison latérale semble précéder la rotation, au sein de ce mouvement associatif.
- C'est le mouvement E.R.S., qu'il serait logique de modifier en E.S.R.

Palpation des apophyses transverses thoraciques, moyennes et inférieures, en extension

D — EN HYPEREXTENSION

Cette position n'offre guère d'intérêt, car les facettes articulaires se verrouillent et toute rotation-inclinaison latérale devient impossible.

II — PALPATION DES APOPHYSES TRANSVERSES DE LA COLONNE THORACIQUE SUPÉRIEURE (D 1 / D 4), EN POSITION NEUTRE, EN FLEXION ET EN EXTENSION (The Institute for Continuing Education in Osteopathic Principles)

— Le patient est assis au bord de la table, jambes pendantes. Ses pieds restent en contact avec le sol et ses mains reposent sur ses cuisses.

— L'ostéopathe se tient debout derrière lui et place les pouces de ses deux mains, successivement, sur les apophyses transverses de :

— C 7
— D 1
— D 2
— D 3
— D 4

— Le praticien investigue chaque niveau vertébral, en demandant au sujet de réaliser :

- Une **extension** cervicale, en penchant sa tête en avant.
- Un retour en **position neutre**.
- Une **flexion** cervico-dorsale, ayant pour effet de majorer la lordose cervicale et de minorer la cyphose dorsale haute.

REMARQUE

— La vertèbre proéminente n'est pas toujours représentée par C 7, mais parfois par D 1.

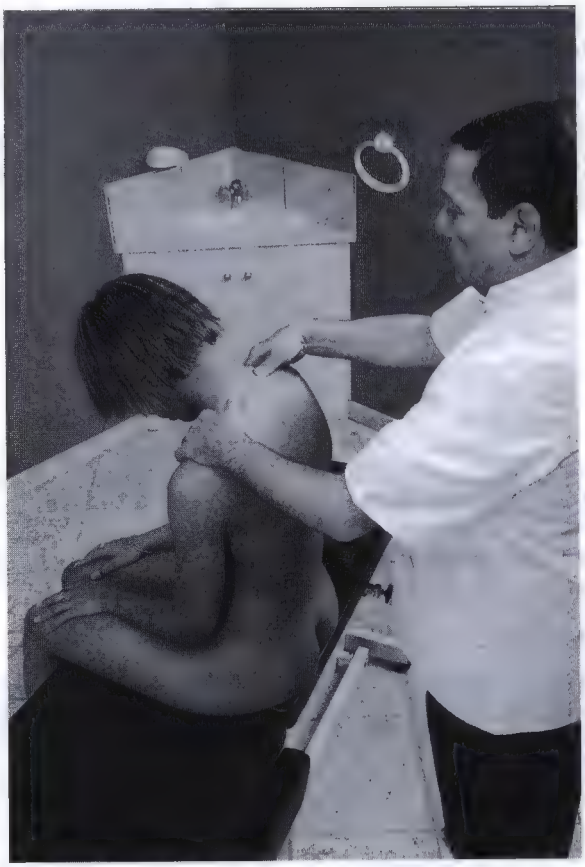

Palpation des apophyses transverses, en extension cervicale
et flexion thoracique supérieure

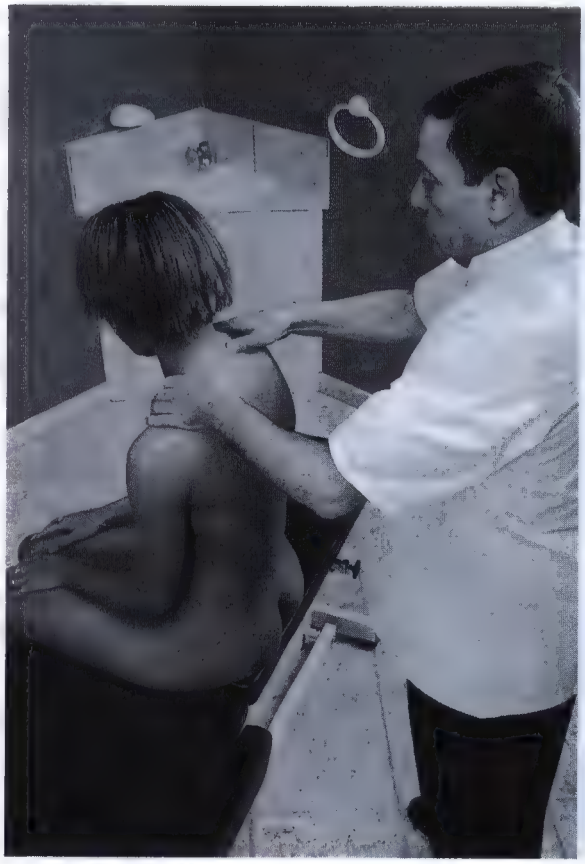

Palpation des apophyses transverses, en position neutre

Palpation des apophyses transverses, en flexion cervicale
et extension thoracique supérieure

III — L'EXAMEN CLINIQUE DE LA COLONNE THORACIQUE, INFÉRIEURE, MOYENNE ET CERVICO-DORSALE, DEVRA METTRE EN ÉVIDENCE LES POINTS SUIVANTS

— Alignement des apophyses épineuses, permettant de suspecter une rotation vertébrale isolée ou un groupe vertébral en rotation.

— Rapprochement ou écartement des apophyses épineuses, permettant de suspecter une lésion en extension ou en flexion.

— Profondeur de chaque apophyse transverse, permettant de suspecter une rotation vertébrale isolée ou un groupe vertébral en rotation.

— Reconnaître le côté de la rotation vertébrale.

— Aspect général de la colonne thoracique et direction de sa rotation.

— Position supérieure ou inférieure des angles costaux.

— Rapprochement ou écartement anormal des espaces intercostaux.

— Lorsque toute la colonne thoracique est en rotation, savoir reconnaître l'apophyse transverse la plus postérieure, afin de déterminer le sommet de la courbure.

— Déterminer dans quelle position : neutre, en flexion, en extension, la rotation vertébrale thoracique s'avère la plus accentuée ; celle-ci devant, très souvent, être normalisée en priorité.

— Rechercher l'existence, par une palpation à trois doigts, d'une contracture paravertébrale.

— Investiguer la sensibilité et l'état de tension des ligaments surépineux.

— Investiguer l'état de tension du muscle carré des lombes (décrit dans les « Lésions ostéopathiques iliaques »).

— Vérifier l'existence éventuelle d'une lésion du premier ou du deuxième degré.

— Vérifier l'existence éventuelle d'une lésion vertébro-costale ou costale pure.

IV — TEST DE MOBILITÉ THORACIQUE F.S.R.

Ce test doit s'effectuer en position neutre ou en flexion.

— Le patient est assis, à cheval sur la table, si celle-ci est basse, afin que ses pieds restent en contact avec le sol ou bien sur un tabouret bas, genoux légèrement écartés. Ses mains sont entrelacées derrière la nuque. Ses coudes pendent librement et sa tête est au repos.

— L'ostéopathe est assis derrière lui.

A — POISITION NEUTRE

— La main droite du praticien saisit le coude gauche du sujet et incline passivement son buste de gauche à droite, pendant que le pouce de sa main gauche perçoit le mouvement de recul des apophyses transverses gauches des vertèbres thoraciques, de D 12 à D 1.

— Entre chaque palpation, l'ostéopathe ramène le buste du patient à sa position de départ et recommence son test, en minorant l'inclinaison latérale, de D 12 à D 1.

— La même manœuvre se répète du côté opposé.

Observations

— Il faut se souvenir qu'en position neutre, la colonne thoracique conserve un certain degré de flexion anatomique résiduelle.

— Lorsque le praticien imprime à la colonne thoracique une inclinaison latérale, les corps vertébraux tournent dans la convexité de la courbure et les apophyses transverses saillent, successivement, sous le pouce du praticien, du côté opposé.

— L'appréciation d'une restriction de mobilité, du type F.S.R., ne peut se faire que comparativement avec la vertèbre sus et sous-jacente.

— L'information majeure donnée par ce test, en position neutre, concerne le mouvement des apophyses transverses et, par conséquent, la rotation vertébrale thoracique.

Test de mobilité thoracique F.S.R., en position neutre

B — FLEXION

— La main droite de l'ostéopathe saisit le coude gauche du sujet, fléchit son buste en avant et lui imprime une inclinaison latérale passive, de gauche à droite, pendant que le pouce de sa main gauche perçoit le mouvement de recul des apophyses transverses gauches des vertèbres thoraciques, de D 12 à D 1 et apprécie l'écartement harmonieux des apophyses épineuses.

— Entre chaque palpation, le praticien ramène le buste du patient à sa position de départ et recommence son test, en minorant la flexion et l'inclinaison latérale, de D 12 à D 1.

— La même manœuvre se répète du côté opposé.

Test de mobilité thoracique F.S.R., en flexion

Observations

— Lorsque le praticien imprime à la colonne thoracique, en flexion, une inclinaison latérale, les corps vertébraux tournent dans la convexité de la courbure et les apophyses transverses saillent, successivement, sous le pouce de l'ostéopathe, du côté opposé.

— L'appréciation d'une restriction de mobilité, du type F.S.R., ne peut se faire que comparativement avec la vertèbre sus et sous-jacente.

— Les informations majeures, fournies par ce test en flexion, concernent :

- La rotation vertébrale thoracique (mouvement des apophyses transverses).
- La flexion vertébrale thoracique (écartement des apophyses épineuses).

Si une apophyse épineuse ne s'élève pas et ne s'écarte pas de la sous-jacente, lors de la flexion : la lésion en extension est probable.

Si une apophyse transverse ne se postériorise pas, lors de l'inclinaison latérale opposée, en flexion : la lésion en rotation est probable.

C — RÉSULTATS

1 — Il n'y a pas de lésion F.S.R.

Les découvertes sont sensiblement égales, à droite comme à gauche, tout en tenant compte de l'asymétrie fonctionnelle des masses musculaires parvertébrales, selon qu'il s'agit d'un droitier ou d'un gaucher.

2 — Il y a une lésion F.S.R. de groupe

Les découvertes sont très inégales, à droite et à gauche, mais demeurent harmonieuses unilatéralement. Il s'agit d'un groupe vertébral en rotation, qu'il faudra normaliser :

- **En présence d'une scoliose** : la normalisation s'effectuera, en règle générale, dans le sens de la rotation de la scoliose, afin de permettre AU SYSTÈME D'ABSORBER LA CONTRAINTE et de retrouver un équilibre instable satisfaisant. Dans ce cas, la finalité de la normalisation ne consistera pas à supprimer la scoliose, mais à la rendre parfaitement mobile à tous les niveaux.

  Admettons que la scoliose thoracique soit convexe à gauche. Il est logique de constater une réduction globale de la mobilité, lors de l'inclinaison latérale gauche du buste du patient. Il ne s'agit pas d'une restriction de mobilité pathologique.

  Normaliser le jeu articulaire exigera d'emmener la colonne thoracique dans le sens de la rotation générale de la scoliose :

R. – en rotation de droite à gauche,
S. – en inclinaison latérale droite,
E. – et en extension.

• **En l'absence de scoliose** : la restauration du jeu articulaire normalisera le groupe vertébral en restriction de mobilité, afin de redonner à la colonne thoracique, dans son ensemble, une mobilité sensiblement égale, à droite comme à gauche.

Admettons que la restriction de mobilité thoracique se manifeste lors de l'inclinaison latérale gauche du buste du sujet.

La normalisation exigera d'emmener la colonne thoracique :

R. – en rotation de gauche à droite,
S. – en inclinaison latérale gauche,
E. – et en extension.

3 — Il y a une lésion F.S.R. isolée

Le caractère isolé de la lésion, du type F.S.R., la rend plus rare que la lésion isolée, du type E.R.S.

On ne peut parler de lésion vertébrale isolée, qu'après étude comparative de la mobilité, avec sa voisine du dessus et sa voisine du dessous. Un groupe de trois est toujours indispensable pour aboutir à un diagnostic de ce type. Cet examen doit être bilatéral.

Exemple

L'ostéopathe incline le buste du patient à droite

• L'apophyse transverse gauche de D 8 se postériorise bien.

• L'apophyse transverse gauche de D 7 se postériorise pas ou peu.

• L'apophyse transverse gauche de D 6 se postériorise bien.

Le praticien incline ensuite le buste du sujet à gauche

• L'apophyse transverse droite de D 8 se postériorise bien.

• L'apophyse transverse droite de D 7 se postériorise bien.

• L'apophyse transverse droite de D 6 se postériorise bien.

Diagnostic

Restriction de mobilité de D 7, en lésion F.S.R.

F. – flexion
S. – inclinaison latérale gauche
R. – rotation de gauche à droite.

Normalisation

La normalisation, en technique directe, se décomposera comme suit :

R. – rotation de droite à gauche
S. – inclinaison latérale droite
E. – extension, localisée à D 7.

V — TEST DE MOBILITÉ THORACIQUE F.S.R. (D 1 / D 4)

Ce test doit s'effectuer en position neutre ou en flexion.

— Le patient est couché en décubitus latéral gauche. Pour le stabiliser, sa jambe supérieure droite est fléchie et les orteils de son pied droit crochètent le creux poplité de sa jambe gauche.

— L'ostéopathe se tient par côté et tire le bras gauche du sujet vers lui, afin de rendre le décubitus latéral parfait, sans pour autant produire une rotation thoracique.

— Le bras droit du patient se loge entre les cuisses du praticien, qui fait corps avec lui et « couvre sa manœuvre ».

— Le bras droit de l'ostéopathe saisit la tête du sujet, dont le front repose sur la face antérieure de son coude.

A — POSITION NEUTRE

— Pendant que le majeur et l'index de la main gauche du praticien prennent contact sur les apophyses transverses des vertèbres thoraciques concernées, successivement de D 1 à D 4, sa main droite imprime à la colonne thoracique supérieure une inclinaison latérale droite, en élevant, passivement et latéralement, la tête du patient. Le degré d'inclinaison latérale est fonction du niveau vertébral à investiguer. L'ostéopathe apprécie le mouvement de recul des apophyses transverses gauches, successivement, de D 1 à D 4.

— Entre chaque palpation, le praticien relâche la tête du sujet et recommande son test, en majorant l'inclinaison latérale, de D 1 à D 4.

— La même manœuvre se répète du côté opposé.

Test de mobilité, thoracique supérieur, en position neutre (apophyses transverses)

Observations

— Il faut se souvenir qu'en position neutre, la colonne thoracique conserve un certain degré de flexion anatomique résiduelle.

— Lorsque le praticien imprime à la colonne thoracique, en position neutre, une inclinaison latérale, les corps vertébraux tournent dans la convexité de la courbure et les apophyses transverses saillent, successivement, sous les doigts de l'ostéopathe, du côté opposé.

— L'appréciation d'une restriction de mobilité, du type F.S.R., ne peut se faire que comparativement, avec la vertèbre sus et sous-jacente.

— L'information majeure donnée par ce test, en position neutre, concerne le mouvement des apophyses transverses et, par conséquent, la rotation vertébrale thoracique.

B — FLEXION

— Pendant que le majeur et l'index de la main gauche de l'ostéopathe prennent contact sur les apophyses transverses des vertèbres thoraciques concernée, successivement de D 1 à D 4, sa main droite imprime à la colonne thoracique supérieure :

- une flexion, par l'intermédiaire d'une extension cervicale prononcée,
- et une inclinaison latérale droite, en élevant, passivement et latéralement, la tête du patient.

— Le praticien perçoit le mouvement de recul des apophyses transverses gauches, vertèbre après vertèbre, de D 1 à D 4.

— Entre chaque palpation, l'ostéopathe ramène la tête du sujet à sa position initiale et recommence son test, en majorant la flexion et l'inclinaison latérale, vertèbre après vertèbre, de D 1 à D 4.

— Le degré de flexion et d'inclinaison latérale est fonction du niveau vertébral à investiguer.

— La même manœuvre se répète du côté opposé.

Test de mobilité, thoracique supérieur, en flexion (apophyses transverses)

Observations

— Lorsque le praticien imprime à la colonne thoracique, en flexion, une inclinaison latérale, les corps vertébraux tournent dans la convexité de la courbure et les apophyses transverses saillent, successivement, sous les doigts de l'ostéopathe, du côté opposé.

— L'appréciation d'une restriction de mobilité, du type F.S.R., ne pet se faire que comparativement avec la vertèbre sus et sous-jacente.

— Les informations majeures, fournies par ce test, concernent :

- la rotation vertébrale thoracique (mouvement des apophyses transverses),
- la flexion vertébrale thoracique (écartement des apophyses épineuses).

Si une apophyse transverse ne se postériorise pas, lors de l'inclinaison latérale opposée, en flexion : la lésion en rotation est probable.

C — RÉSULTATS

— L'interprétation des résultats demeure identique à celle du test précédent (n° IV).

VI — TEST DE MOBILITÉ THORACIQUE F.S.R., À L'AIDE DU TABOURET HYDRAULIQUE

Ce test s'effectue, comme le précédent, en position neutre et en flexion.

A — POSITION NEUTRE

— Le patient est assis sur le tabouret hydraulique. Ses genoux sont écartés et ses pieds reposent sur le sol. Ses mains sont entrelacées derrière la nuque, ses coudes pendent librement.

— L'ostéopathe est assis derrière lui.

Premier temps

— La main droite du praticien actionne le volant du tabouret, afin d'abaisser son plateau à gauche.

— La colonne thoracique du sujet s'incline, en réaction, latéralement à droite.

— Le pouce de la main gauche de l'ostéopathe prend un contact, vertèbre après vertèbre, sur les apophyses transverses gauches des vertèbres thoraciques, de D 12 à D 1, afin de percevoir leur rotation postérieure.

— Pour les vertèbres thoraciques supérieures, le praticien majore l'inclinaison gauche du plateau.

Test de mobilité F.S.R., des vertèbres thoraciques moyennes et supérieures, en position neutre

Test de mobilité thoracique F.S.R., en flexion

Deuxième temps

— Après avoir horizontalisé le plateau du tabouret, la main gauche de l'ostéopathe actionne le volant du tabouret, pour incliner son plateau à droite.

— La colonne thoracique du patient s'incline, en réaction, latéralement à gauche et la même manœuvre se répète du côté opposé.

Observations

— Il faut se souvenir qu'en position neutre, la colonne thoracique conserve un certain degré de flexion anatomique résiduelle.

— Si on imprime à la colonne thoracique, en position neutre, une inclinaison latérale, les corps vertébraux tournent dans la convexité de la courbure et les apophyses transverses saillent, successivement, sous le pouce du praticien, du côté opposé.

B — FLEXION

— Les deux temps précédents se répètent en flexion, obligeant le patient à majorer sa cyphose dorsale.

— Ce test peut se faire avec ou sans la coopération musculaire du sujet.

— L'inclinaison du plateau du tabouret doit être suffisamment prononcée, pour que sa répercussion soit manifeste au niveau thoracique supérieur.

— Le degré de flexion sera fonction du niveau thoracique à investiguer.

Observations

— Il faut se souvenir qu'en flexion, la cyphose dorsale se majore et que le mouvement est limité par la tension des ligaments postérieurs, par la charge qui s'applique sur les corps vertébraux et les disques attenants.

— Si on imprime à la colonne thoracique, en flexion, une inclinaison latérale, les corps vertébraux tournent dans la convexité de la courbure : c'est le mouvement F.S.R.

Tesst de mobilité F.S.R., des vertèbres thoraciques moyennes et inférieures, en flexion

Test de mobilité F.S.R., des vertèbres thoraciques moyennes et supérieures, en flexion

C — RÉSULTATS

— L'interprétation des résultats demeure identique à celle du test n° IV.

D — REMARQUES

— Quelques différences sont à souligner par rapport au test n° V :

- L'inclinaison latérale fait appel à la coopération musculaire du patient.
- L'inclinaison latérale apparaît plus fonctionnelle, dans la mesure où elle est consécutive à une bascule pelvienne passive imposée.
- L'ostéopathe peut par ailleurs, bénéficier d'autres informations, relatives au comportement du segment lombaire sous-jacent.

VII — TEST DE MOBILITÉ THORACIQUE E.S.R.

Ce test doit s'effectuer en extension.

A — EXTENSION

— Le patient est assis à cheval sur la table, si celle-ci est basse, afin que ses pieds reposent sur le sol ou bien sur un tabouret bas, genoux légèrement écartés. Ses mains sont entrelacées derrière la nuque et ses coudes pendent librement.

— L'ostéopathe se tient debout, à droite du sujet. Sa main droite saisit le coude gauche du patient, imprime à la colonne thoracique une extension et une inclinaison latérale gauche. Les corps vertébraux thoraciques tournent dans la concavité de la courbure.

— Les doigts de la main gauche du praticien prennent contact, vertèbre après vertèbre, avec les apophyses transverses gauches des vertèbres thoraciques, de D 12 à D 1, afin de percevoir leur rotation postérieure.

— Pour les vertèbres thoraciques inférieures, l'ostéopathe majore l'extension et l'inclinaison latérale du buste.

— Pour les vertèbres thoraciques supérieures, le praticien minore l'extension et l'inclinaison latérale de la région dorsale.

— Pour les vertèbres thoraciques supérieures, l'ostéopathe utilise, de surcroît, la flexion cervicale, qui a pour effet de majorer la lordose, ainsi que l'inclinaison latérale gauche de la tête.

— Entre chaque palpation, le buste du sujet revient à sa position initiale.

— La même manœuvre se répète du côté opposé.

Test de mobilité E.S.R. ou E.R.S., des vertèbres thoraciques moyennes, en extension

Test de mobilité E.S.R. ou E.R.S., des vertèbres thoraciques supérieures, en extension

Observations

— Lorsque le praticien imprime à la colonne thoracique en extension, une inclinaison latérale, les corps vertébraux tournent dans la concavité de la courbure et les apophyses transverses saillent, successivement, sous les doigts de l'ostéopathe, du côté opposé.

— L'appréciation d'une restriction de mobilité, du type E.S.R., ne peut se faire que comparativement avec la vertèbre sus et sous-jacente.

— Les informations majeures, fournies par ce test, concernent :

- la rotation vertébrale thoracique, dans la concavité (mouvement des apophyses transverses),
- l'extension thoracique (rapprochement des apophyses épineuses).

Si une apophyse épineuse ne s'abaisse pas et ne se rapproche pas de la sous-jacente, lors de l'extension : la lésion en flexion est probable.

Si une apophyse transverse ne se postériorise pas, dans la concavité, du côté de l'inclinaison latérale et en extension : la lésion en rotation est probable.

B — HYPEREXTENSION

Dans l'hyperextension, les facettes articulaires se verrouillent et toute rotation-inclinaison latérale devient impossible.

C — RÉSULTATS

1) Il n'y a pas de lésion E.S.R.

Les découvertes sont sensiblement égales, à droite comme à gauche, tout en tenant compte de l'asymétrie fonctionnelle des masses musculaires paravertébrales, selon qu'il s'agit d'un droitier ou d'un gaucher.

2) Lorsqu'elle existe, la lésion du type E.S.R. est plus volontiers isolée

On ne peut parler de lésion vertébrale isolée, qu'après étude comparative de la mobilité, par rapport à sa voisine du dessus et à sa voisine du dessous. Un groupe de trois est toujours indispensable, pour aboutir à un diagnostic de ce type. Cet examen doit être bilatéral.

Exemple

L'ostéopathe imprime à la colonne thoracique, en extension, une inclinaison latérale gauche :

- l'apophyse transverse gauche de D 8 se postériorise bien,

- L'apophyse transverse gauche de D 7 se postériorise pas ou peu,
- l'apophyse transverse gauche de D 6 se postériorise bien.

Le praticien impose ensuite, à la colonne thoracique en extension, une inclinaison latérale droite :

- l'apophyse transverse droite de D 8 se postériorise bien,
- l'apophyse transverse droite de D 7 se postériorise bien,
- l'apophyse transverse droite de D 6 se postériorise bien.

Diagnostic

Restriction de mobilisé de D 7, en lésion du type E.S.R. :

E. – extension
S. – inclinaison latérale droite
R. – rotation de gauche à droite.

Normalisation

La normalisation, en technique directe, se décomposera comme suit :

R. – rotation de droite à gauche
S. – inclinaison latérale gauche
F. – flexion localisée à D 7.

D — REMARQUES

— La lésion thoracique isolée, du type E.S.R., se rencontre souvent dans un groupe F.S.R. Elle est souvent très aiguë et nécessite qu'on la corrige en premier, quel que soit l'ordre de la suite ostéopathique.

— La lésion, en rotation dans la concavité, se rencontre également, d'une manière plus chronique, aux changements de courbures, dorso-lombaire et cervico-dorsale, ainsi qu'aux extrémités, cervicale et lombaire, d'une scoliose :

- lombaire : E.R.S.
- Cervicale : { F.R.S. de C 2 à C 4
  E.S.R. de C 4 à C 7 }

VIII — TEST DE MOBILITÉ E.S.R., À L'AIDE DU TABOURET HYDRAULIQUE

Ce test doit s'effectuer en extension.

A — EXTENSION

— Le patient est assis sur le tabouret hydraulique. Ses genoux sont écartés et ses pieds reposent sur le sol. Ses mains sont entrelacées derrière la nuque. Ses coudes pendent librement et sa nuque est en flexion, ce qui a pour effet de majorer la lordose cervicale.

— L'ostéopathe est assis derrière lui.

Premier temps

— La main droite du praticien actionne le volant du tabouret, pour incliner son plateau à gauche.

— La colonne thoracique du sujet s'incline, en réaction, latéralement à droite.

— Pendant que la main gauche de l'ostéopathe tire le trapèze gauche du patient, légèrement en arrière, pour favoriser l'extension, les doigts de la main droite du praticien prennent contact, vertèbre après vertèbre, avec les apophyses transverses droites des vertèbres thoraciques, de D 12 à D 1, afin de percevoir leur rotation postérieure.

— Pour les vertèbres thoraciques supérieures, l'ostéopathe majore l'inclinaison gauche du plateau et demande au sujet d'incliner sa tête, latéralement à droite.

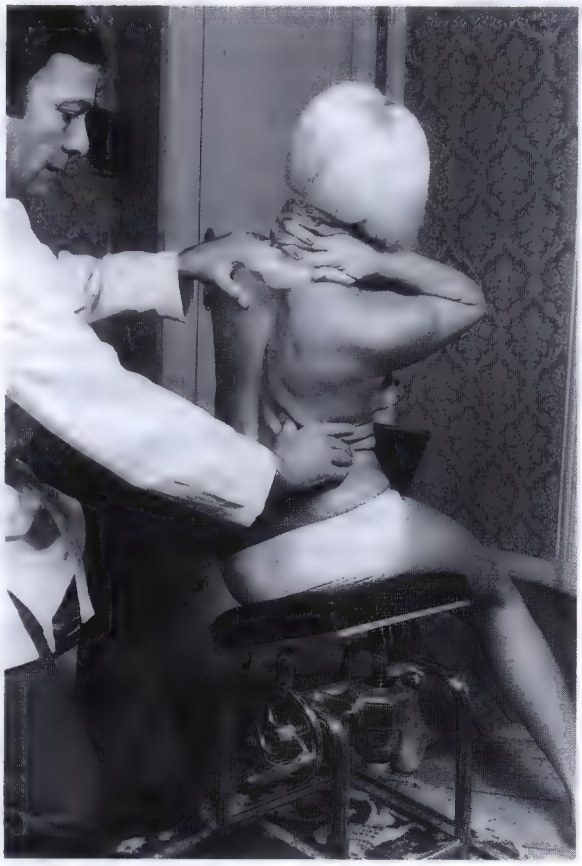

Test de mobilité E.S.R. ou E.R.S., en extension

Deuxième temps

— Après avoir horizontalisé le plateau du tabouret, la main gauche du praticien actionne le volant du tabouret, pour incliner son plateau à droite.

— La colonne thoracique du patient s'incline, en réaction, latéralement à gauche et la même manœuvre se répète du côté opposé, pendant que la main droite de l'ostéopathe tire le trapèze droit du sujet, légèrement en arrière, pour favoriser l'extension.

— Pour les vertèbres thoraciques supérieures, le praticien majore l'inclinaison droite du plateau et demande au patient d'incliner sa tête, latéralement à gauche.

Observations

— Les observations sont identiques à celles du test n° VII.

B — RÉSULTATS

— Les résultats sont similaires à ceux du test n° VII.

C — REMARQUES

— Quelques différences sont à souligner, par rapport au test précédent :

- L'inclinaison latérale fait appel à la coopération musculaire du patient.
- L'inclinaison latérale apparaît plus fonctionnelle dans la mesure où elle est consécutive à une bascule pelvienne passive imposée.
- L'ostéopathe peut, par ailleurs, bénéficier d'autres informations, relatives au comportement du segment lombaire sous-jacent.

IX — TEST DE MOBILITÉ THORACIQUE, EN DÉCUBITUS DORSAL, POUR LA FLEXION-EXTENSION

— Le patient est couché en décubitus dorsal. Ses mains sont croisées sur les épaules opposées, pour les vertèbres thoraciques moyennes et inférieures, et entrelacées derrière la nuque, pour les vertèbres thoraciques supérieures et moyennes.

— L'ostéopathe se tient par côté.

A — POUR LES VERTÈBRES THORACIQUES SUPÉRIEURES, DE D 1 À D 6

• La main gauche du praticien saisit les coudes réunis du sujet et les ramène sur la poitrine de ce dernier, ce qui a pour effet d'imprimer, à la colonne thoracique supérieure, un mouvement de flexion.

• Un petit coussin est interposé entre le thorax de l'ostéopathe et les coudes réunis du patient.

• Les coudes réunis du sujet sont maintenus par la pression du buste du praticien.

• Le bras gauche de l'ostéopathe soutient la tête du patient et sa colonne cervicale.

• Le bras droit du praticien entoure le buste du sujet et ses doigts viennent se loger dans les espaces interépineux thoraciques à investiguer.

• La main gauche de l'ostéopathe relâche quelque peu sa flexion, sans pour autant quitter ses contacts, et commence à tester le mouvement des vertèbres thoraciques, de D 1 à D 6.

• Pendant que le bras gauche du praticien imprime, à la colonne thoracique, une flexion, les doigts de sa main droite apprécient le mouvement des apophyses épineuses et l'espacement interépineux.

• À chaque espacement, l'ostéopathe relâche sa composante de flexion, teste le mouvement des apophyses épineuses en extension et apprécie le rapprochement des espaces interépineux.

• La flexion et l'extension de la colonne thoracique sont progressivement majorées, de D 1 à D 6.

Palpation des espaces inter-épineux thoraciques, supérieurs et moyens, en flexion (mains entrelacées derrière la nuque)

Palpation des espaces inter-épineux thoraciques, supérieurs et moyens, en extension (mains entrelacées derrière la nuque)

B — POUR LES VERTÈBRES THORACIQUES INFÉRIEURES DE D 7 À D 12

• La manœuvre est identique, mais les mains du patient sont croisées sur les épaules opposées et la main gauche du praticien soutient la région thoracique supérieure.

Palpation des espaces inter-épineux thoraciques, moyens et inférieurs, en flexion (mains croisées sur les épaules opposées)

Palpation des espaces inter-épineux thoraciques, moyens et inférieurs, en extension (mains croisées sur les épaules opposées)

C — DIAGNOSTIC

Par rapport à la sus et sous-jacente :

• **En flexion**

L'apophyse épineuse s'élève et devient saillante. L'espace inter-épineux sous-jacent demeure plus grand.

LÉSION THORACIQUE EN FLEXION

• **En extension**

L'apophyse épineuse s'abaisse et l'espace inter-épineux sous-jacent se réduit.

• **En flexion**

Cette même apophyse épineuse ne s'élève pas et l'espace inter-épineux sous-jacent demeure réduit.

LÉSION THORACIQUE EN EXTENSION

D — NORMALISATIONS

Pour la lésion en flexion, elle s'effectuera sur la vertèbre en lésion.

Pour la lésion en extension, elle s'effectuera sur la vertèbre sous-jacente à celle en lésion.

E — REMARQUES

— La réalisation de ce test ne doit apporter aucun inconfort au patient.

— Il est très important que le degré de flexion et d'extension soit adapté, à chaque fois, au niveau vertébral à investiguer.

— Ce test peut être utilisé comme « technique de stimulation ».

X — TEST DE MOBILITÉ THORACIQUE, EN POSITION ASSISE, POUR LA FLEXION-EXTENSION

— Le patient est assis sur un tabouret ou au bord de la table. Ses jambes sont pendantes et ses pieds restent en contact avec le sol.

A — POUR LES VERTÈBRES THORACIQUES SUPÉRIEURES ET MOYENNES, DE D 1 À D 5

Les mains du sujet sont entrelacées derrière la nuque.

B — POUR LES VERTÈBRES THORACIQUES MOYENNES ET INFÉRIEURES, DE D 6 À D 12

Les mains du patient sont croisées sur les épaules opposées.

— L'ostéopathe se tient debout par côté et saisit, avec sa main gauche, l'épaule droite du sujet, dont la tête est relâchée.

— L'index, le majeur et l'annulaire de la main droite du praticien se logent dans les espaces inter-épineux des vertèbres thoraciques, afin de percevoir :

- lors de la flexion, l'écartement des apophyses épineuses,
- et lors de l'extension, le rapprochement des apophyses épineuses.

— Pour la flexion, l'ostéopathe demande au patient de laisser choir son buste en avant.

— Pour l'extension, après retour en position neutre, le bras gauche du praticien minore la cyphose dorsale.

Palpation des espaces inter-épineux thoraciques, D 1 - D 5, en flexion

Palpation des espaces inter-épineux thoraciques, D 1 - D 5, en extension

Palpation des espaces inter-épineux thoraciques, D 6 - D 12, en flexion

Palpation des espaces inter-épineux thoraciques, D 6 - D 12, en extension

C — DIAGNOSTIC

Par rapport à la sus et sous-jacente :

— **En flexion**

L'apophyse épineuse s'élève et devient saillante. L'espace inter-épineux sous-jacent augmente.

— **En extension**

Cette même apophyse épineuse ne s'abaisse pas et l'espace inter-épineux sous-jacent demeure plus grand.

LÉSION THORACIQUE EN FLEXION

— **En extension**

L'apophyse épineuse s'abaisse et l'espace inter-épineux sous-jacent se réduit.

— **En flexion**

Cette même apophyse épineuse ne s'élève pas et l'espace inter-épineux sous-jacent demeure réduit.

LÉSION THORACIQUE EN EXTENSION

D — NORMALISATIONS

Pour la lésion en flexion, elle s'effectuera sur la vertèbre en lésion.

Pour la lésion en extension, elle s'effectuera sur la vertèbre sous-jacente à celle en lésion.

E — REMARQUES

— La réalisation de ce test ne doit apporter aucun inconfort au patient.

— Il est très important que le degré de flexion et d'extension soit adapté, à chaque fois, au niveau vertébral à investiguer.

— Ce test peut être utilisé comme « technique de stimulation ».

XI — TEST DE MOBILITÉ THORACIQUE, EN DÉCUBITUS LATÉRALE, POUR LA FLEXION-EXTENSION (D 1 / D 4)

A — DESCRIPTION

— Le patient est allongé en décubitus latéral droit ou gauche. Pour le stabiliser, sa jambe supérieure droite est fléchie et les orteils de son pied droit crochètent le creux poplité de sa jambe gauche.

— L'ostéopathe se tient par côté et tire le bras gauche du sujet vers lui afin de rendre le décubitus latéral parfait, sans pour autant produire de rotation thoracique.

— Le bras droit du patient se loge entre les cuisses du praticien qui fait corps avec lui et « couvre sa manœuvre ».

— Le bras droit de l'ostéopathe saisit la tête du sujet, dont le front repose à la face antérieure de son coude.

— Le majeur et l'annulaire de sa main gauche palpent les espaces inter-épineux, de D 1 à D 4, pendant que la main droite du praticien entraîne la tête du patient en arrière, puis en avant, jusqu'à ce que le mouvement soit perçu par les doigts qui palpent. L'importance de ce mouvement est fonction du niveau vertébral thoracique à investiguer.

Test de mobilité, thoracique supérieur, en extension (apophyses épineuses)

Test de mobilité, thoracique supérieur, en flexion (apophyses épineuses)

B — DIAGNOSTIC

Par rapport à la sus et sous-jacente :

- **En flexion**

L'apophyse épineuse s'élève et devient saillante. L'espace inter-épineux sous-jacent augmente.

- **En extension**

Cette même apophyse épineuse ne s'abaisse pas et l'espace inter-épineux sous-jacent demeure plus grand.

LÉSION THORACIQUE EN FLEXION

- **En extension**

L'apophyse épineuse s'abaisse et l'espace inter-épineux sous-jacent se réduit.

- **En flexion**

Cette même apophyse épineuse ne s'élève pas et l'espace inter-épineux sous-jacent demeure réduit.

LÉSION THORACIQUE EN EXTENSION

C — NORMALISATIONS

Pour la lésion en flexion, elle s'effectuera sur la vertèbre en lésion.

Pour la lésion en extension, elle s'effectuera sur la vertèbre sous-jacente à celle en lésion.

D — REMARQUES

— La réalisation de ce test ne doit apporter aucun inconfort au patient.

— Il est très important que le degré de flexion et d'extension soit adapté, à chaque fois, au niveau vertébral à investiguer.

— Cette position, en décubitus latéral, n'est valable que pour les vertèbres thoraciques supérieures, de D 1 à D 4.

— Ce test peut être utilisé comme « technique de stimulation ».

CHAPITRE XV

TECHNIQUES DE NORMALISATION DE LA COLONNE THORACIQUE

— Dans l'inspiration, la courbure dorsale se redresse et les vertèbres thoraciques font une « extension ».

— Dans l'expiration, la courbure dorsale s'affaisse et les vertèbres thoraciques font une « flexion ».

— Ce comportement vertébral, lié aux phases respiratoires ne sera utilisé que dans la normalisation des « lésions thoraciques simples », en flexion ou en extension bilatérale, car la lésion thoracique simple ne comprend qu'une seule et unique composante : la flexion ou l'extension.

— Ce comportement vertébral, lié aux phases respiratoires, ne sera pas utilisé dans la normalisation des « lésions thoraciques complexes » et, notamment, dans la lésion du type F.S.R., car cette lésion thoracique complexe inclut trois composantes et la correction d'une des trois composantes ne doit pas être préjudiciable à la réduction des deux autres.

— Au niveau thoracique, l'inspiration majore considérablement la tension de la contexture anatomique, attenante à la lésion, rendant difficile, pour les lésions complexes, la normalisation des autres composantes, telles que la rotation et l'inclinaison latérale.

C'est la raison pour laquelle, les techniques de normalisation qui vont suivre, destinées aux « lésions complexes », du type F.S.R., s'effectueront en expiration ; l'extension thoracique nécessaire étant réalisée par la position du patient, sur la table de traitement.

I — TECHNIQUE DE NORMALISATION, EN POSITION ASSISE, D'UNE SCOLIOSE THORACIQUE, CONVEXE À GAUCHE, DU TYPE F.S.R.

L'avantage de cette technique réside dans le fait qu'elle s'exécute, non pas en décubitus latéral, mais en position de fonction, en ce qui concerne la colonne thoracique.

Admettons que la scoliose thoracique soit convexe à gauche, il est logique que la rotation thoracique, en flexion, soit globalement réduite, mais harmonieuse unilatéralement, lors de l'inclinaison latérale gauche du buste du patient. Il ne s'agit pas d'une restriction de mobilité pathologique.

A — DESCRIPTION

— Le sujet est assis au bord de la table. Ses cuisses sont écartées. Ses mains sont entrelacées derrière la nuque et ses coudes pendent librement.

— L'ostéopathe se tient debout derrière lui et sa main gauche saisit le coude droit du patient.

— La jambe droite du praticien se loge entre les cuisses du sujet.

— L'ostéopathie fait corps avec le patient et « couvre sa manœuvre ». Il lui demande d'inspirer, puis d'expirer profondément et lentement. En expirations, pendant qu'il imprime à la colonne thoracique, une extension, une inclinaison latérale droite et une rotation de droite à gauche, les éminences, thénar et hypothénar, de sa main droite poussent les apophyses transverses des vertèbres thoraciques concernées, de droite à gauche. La manœuvre commence par les vertèbres thoraciques inférieures, se poursuit par les vertèbres thoraciques moyennes et se termine par les vertèbres thoraciques supérieures.

— Un ressaut articulaire signe, en général, la restauration du jeu articulaire.

— Le praticien vérifie l'efficacité de sa normalisation par le contrôle des tests de mobilité.

— La normalisation du jeu articulaire exigera d'emmener la colonne thoracique :

R. – en rotation de droite à gauche

S. – en inclinaison latérale droite,

E. – en extension.

Normalisation du jeu articulaire d'une scoliose thoracique, convexe à gauche, du type F.S.R.

B — REMARQUES

— En présence d'une scoliose, la normalisation du jeu articulaire s'effectuera, en règle générale, dans le sens de rotation générale de la scoliose, afin de permettre AU SYSTÈME, D'ABSORBER LA CONTRAINTE ET DE RETROUVER UN ÉQUILIBRE INSTABLE SATISFAISANT.

Il ne faut pas vouloir supprimer la scoliose, mais tenter de la rendre parfaitement mobile à tous les niveaux.

— Cette technique, s'avérant parfois insuffisante pour les vertèbres thoraciques supérieures D 1, D 2, D 3, peut être complétée par celle qui s'exécute au décubitus latéral.

II — TECHNIQUE DE NORMALISATION, EN POSITION ASSISE, D'UN GROUPE THORACIQUE EN LÉSION, DU TYPE F.S.R., AVEC RESTRICTION DE MOBILITÉ ET SANS SCOLIOSE

L'avantage de cette technique réside dans le fait qu'elle s'exécute, non pas en décubitus latéral, mais en position de fonction, en ce qui concerne la colonne thoracique.

Admettons que la restriction de mobilité vertébrale thoracique se manifeste, en flexion, lors de l'inclinaison latérale gauche du buste du patient et qu'il n'y ait pas, pour autant, de scoliose.

A — DESCRIPTION

— Le sujet est assis au bord de la table. Ses cuisses sont écartées. Ses mains sont entrelacées derrière la nuque et ses coudes pendent librement.

— L'ostéopathe se tient debout derrière lui et sa main droite saisit le coude gauche du patient.

— La jambe gauche du praticien se loge entre les cuisses du sujet.

— L'ostéopathe fait corps avec le patient et « couvre sa manœuvre ». Il lui demande d'inspirer, puis d'expirer profondément et lentement. En expiration, pendant qu'il imprime à la colonne thoracique une extension, une inclinaison latérale gauche et une rotation de gauche à droite, les éminences, thénar et hypothénar, de sa main gauche poussent les apophyses transverses des vertèbres thoraciques concernées, de gauche à droite. La manœuvre commence par les vertèbres thoraciques inférieures, se poursuit par les vertèbres thoraciques moyennes et se termine parles vertèbres thoraciques supérieures.

— Un ressaut articulaire signe, en général, la restauration du jeu articulaire.

— Le praticien vérifie l'efficacité de sa normalisation par le contrôle des tests de mobilité.

— La normalisation du jeu articulaire exigera d'emmener la colonne thoracique :

R. – en rotation de gauche à droite

S. – en inclinaison latérale gauche

E. – en extension.

Normalisation d'une lésion thoracique de groupe, du type F.S.R.

B — REMARQUE

— Cette technique, s'avérant parfois insuffisante pour les vertèbres thoraciques supérieures D 1, D 2, D 3, peut être complétée par celle qui s'exécute en décubitus latéral.

III — TECHNIQUE DE NORMALISATION ISOMÉTRIQUE, EN POSITION ASSISE, D'UN GROUPE THORACIQUE EN LÉSION DU TYPE F.S.R. (The Institute for Continuing Education in Osteopathic Principles)

L'avantage de cette technique réside dans le fait qu'elle s'exécute, non pas en décubitus latéral, mais en position de fonction, en ce qui concerne la colonne thoracique.

Admettons que lors de l'inclinaison latérale droite du buste du patient, en flexion, les apophyses transverses gauche de la colonne thoracique ne se postériorisent pas ou peu, alors que, lors de l'inclinaison latérale gauche du buste du sujet, en flexion, les apophyses transverses droites de la colonne thoracique se postériorisent bien.

A — DIAGNOSTIC

Restriction de mobilité articulaire thoracique, du type F.S.R. :

F. – flexion
S. – inclinaison latérale gauche
R. – rotation de gauche à droite.

B — NORMALISATION

La normalisation exigera d'emmener la colonne thoracique :

R. – en rotation de droite à gauche
S. – en inclinaison latérale droite
E. – en extension.

C — DESCRIPTION

— Le sujet est assis à cheval sur la table. Ses mains sont entrelacées derrière la nuque et ses coudes pendent librement. Sa tête demeure en rectitude.

— l'ostéopathe se tient debout, derrière le patient. Son avant-bras gauche soulève l'aisselle gauche du sujet, **ce qui favorise l'inclinaison latérale droite thoracique**.

— La main gauche du praticien saisit le coude droit du patient et les éminences, thénar et hypothénar, de sa main droite prennent contact avec les apophyses transverses droites des vertèbres thoraciques concernées.

— L'ostéopathe demande au sujet d'inspirer, puis d'expirer profondément et lentement.

— Pendant que la main gauche du praticien imprime au buste du patient, **une extension**, une inclinaison latérale droite et une rotation de droite à gauche, pendant l'expiration, les éminences thénar et hypothénar, de sa main droite **emmène les vertèbres thoraciques en lésion, en rotation de droite à gauche**, afin de réduire le « slack ».

— L'ostéopathe prie alors le sujet d'abaisser son épaule gauche, d'élever son épaule droite de faire pivoter son buste, de gauche à droite, contre sa résistance.

— Le praticien répète plusieurs fois cette manœuvre, en exploitant, successivement, l'amplitude acquise.

Normalisation isométrique d'une lésion thoracique de groupe, du type F.S.R.

D — REMARQUES

— Cette technique peut être adaptée à une lésion vertébrale thoracique isolée, du type F.S.R., à condition de fixer le levier supérieur au niveau désiré.

— Cette technique est néanmoins beaucoup plus adaptée aux lésions vertébrales thoraciques moyennes et inférieures, que supérieures.

IV — TECHNIQUE DE NORMALISATION D'UNE LÉSION THORACIQUE INFÉRIEURE, D 8/D 12, DU TYPE F.S.R.

Admettons que lors de l'inclinaison latérale droite du buste du patient, en flexion, les apophyses transverses gauches des vertèbres thoraciques D 8/D 12 ne se postériorisent pas ou peu, alors que, lors de l'inclinaison latérale gauche du buste du sujet, en flexion, les apophyses transverses droites des vertèbres thoraciques D 8/D 12 se postériorisent bien.

A — DIAGNOSTIC

Restriction de mobilité articulaire D 8/D 12 du type F.S.R. :

F. – flexion thoracique
S. – inclinaison latérale gauche
R. – rotation de gauche à droite.

B — NORMALISATION

La normalisation exigera d'emmener les vertèbres thoraciques concernées D 8/D 12 :

R. – en rotation de droite à gauche
S. – en inclinaison latérale droite
E. – en extension thoracique, localisée à D 8/D 12.

C — DESCRIPTION

— Le patient est allongé en procubitus et ses pieds sont légèrement surélevés. La têtière est relevée et le coussin thoracique est abaissé, **afin de favoriser l'extension thoracique D 8/D 12**.

— Sa tête est en rotation de droite à gauche, dans le sens de la normalisation vertébrale à effectuer. Ses bras pendent librement par côté.

— L'ostéopathe déplace latéralement le bassin du sujet, de droite à gauche, saisit le poignet droit de ce dernier et le tire latéralement, **afin de réaliser une inclinaison latérale droite**, au niveau vertébral souhaité.

— Le praticien se place ensuite à gauche du patient. L'éminence hypothénar de sa main gauche prend un contact précis sur l'apophyse transverse droite de la vertèbre thoracique en lésion

(D 8/D 12), pendant que sa main droite empaume l'épine iliaque antéro-supérieure droite du sujet.

— L'ostéopathe demande au patient d'inspirer, puis d'expirer profondément et lentement. En expiration, pendant que sa main droite tire l'épine iliaque antéro-supérieure en haut, latéralement en dedans et vers les pieds, sa main gauche exerce une poussée rapide, brève et de courte amplitude sur l'apophyse transverse droite de la vertèbre thoracique en lésion (D 8/D 12), dirigée de haut en bas, latéralement en dehors et vers la tête, **pour l'emmener en rotation de droite à gauche**.

— Un ressaut articulaire signe, en général, la restauration du jeu articulaire.

— Le praticien vérifie ensuite l'efficacité de sa normalisation par le contrôle des tests de mobilité correspondants.

Normalisation d'une lésion D 8/D 12, du type F.S.R.

V — TECHNIQUE DE NORMALISATION, EN PROCUBITUS, D'UNE LÉSION THORACIQUE ISOLÉE DE D 7, EN F.S.R.

Admettons que lors de l'inclinaison latérale droite du buste du patient, en flexion, l'apophyse transverse gauche de D 7 ne se postériorise pas ou peu, par rapport à celles de D 6 et de D 8 et que, lors de l'inclinaison latérale gauche du buste du sujet, en flexion, l'apophyse transverse droite de D 7 se postériorise bien, par rapport à celles de D 6 et de D 8.

A — DIAGNOSTIC

Restriction de mobilité de D 7, en F.S.R. :

F. – flexion

S. – inclinaison latérale gauche

R. – rotation de gauche à droite.

B — NORMALISATION

La normalisation du jeu articulaire exigera d'emmener D 7 :

R. – en rotation de droite à gauche

S. – en inclinaison latérale droite

E. – en extension, localisée à D 7 : point de balance.

C — DESCRIPTION

— Le patient est couché en procubitus. Ses pieds sont légèrement surélevés, afin de rendre la position confortable. Sa tête repose dans la gouttière de la têtière. Le coussin thoracique est abaissé et la têtière est légèrement relevée, **pour favoriser l'extension de D 7**. Son bras gauche est élevé, de telle sorte que son avant-bras repose sur le vertex. Son bras droit est allongé le long du corps, **afin de favoriser l'inclinaison latérale droite de D 7**.

1 — Première modalité

L'ostéopathe se place en bout de table, à la tête du sujet. L'éminence hypothénar de sa main droite prend un contact précis sur l'apophyse épineuse de D 6, **pour l'emmener en rotation de droite à gauche**. Sa main gauche recouvre sa main droite.

Le praticien demande au patient d'inspirer, puis d'expirer profondément et lentement. Pendant l'expiration, l'éminence hypothénar de sa main droite exerce une poussée rapide, brève et de courte amplitude, sur l'apophyse transverse droite de D 7, dirigée verticalement, de haut en bas et vers les pieds.

Normalisation d'une lésion de D 7, du type F.S.R. (1re modalité)

2 — Deuxième modalité

L'osthéopathe se tient à droite du sujet. Son éminence hypothénar gauche prend un contact précis sur le bord inférieur de l'apophyse transverse gauche de D 7, **afin de corriger l'inclinaison latérale**, en remontant l'apophyse transverse gauche vers la tête, pendant que l'éminence hypothénar de sa main droite exerce une poussée sur le bord supérieur de l'apophyse transverse droite de D 7, dirigée de haut en bas et vers les pieds du patient, **pour l'emmener en rotation de droite à gauche**.

Normalisation d'une lésion de D 7, du type F.S.R. (2e modalité)

D — REMARQUES

— Un ressaut articulaire signe, en général, la restauration du jeu articulaire.

— Le praticien vérifie ensuite l'efficacité de sa normalisation, par le contrôle des tests de mobilité correspondants.

— Le degré d'extension thoracique est fonction du niveau vertébral à normaliser.

— Il faut se souvenir qu'au niveau de D 7, l'apophyse épineuse se projette sur le plan des apophyses transverses de la vertèbre sous-jacente (D 8).

— Les lésions de flexion unilatérale, décrites par certains praticiens, n'existent pas et s'inscrivent dans le cadre des lésions complexes vertébrales, du type F.S.R.

VI — TECHNIQUE DE NORMALISATION, EN DÉCUBITUS DORSAL, D'UNE LÉSION THORACIQUE ISOLÉE DE D 7, EN F.S.R.

Admettons que lors de l'inclinaison latérale droite du buste du patient, en flexion, l'apophyse transverse gauche de D 7 ne se postériorise pas ou peu, par rapport à celles de D 6 et de D 8 et que, lors de l'inclinaison latérale gauche du buste du sujet, en flexion, l'apophyse transverse droite de D 7 se postériorise bien, par rapport à celles de D 6 et de D 8.

A — DIAGNOSTIC

Restriction en mobilité de D 7, en F.S.R. :

F. – flexion
S. – inclinaison latérale gauche
R. – rotation de gauche à droite.

B — NORMALISATION

La normalisation du jeu articulaire exigera d'emmener D 7 :

R. – en rotation de droite à gauche
S. – en inclinaison latérale droite
E. – en extension, localisée à D 7 : point de balance.

C — DESCRIPTION

— Le patient est couché en décubitus dorsal. Ses mains sont croisées sur les épaules opposées. Le praticien se tient à gauche du sujet.

— L'ostéopathe déplace latéralement le bassin du patient, de droite à gauche, et incline son buste vers la droite, **afin de réaliser une inclinaison latérale droite**.

— Le praticien interpose, entre les bras croisés du sujet et son thorax, un petit coussin destiné à rendre la manœuvre confortable pour les deux participants.

— Pendant que la main droite de l'ostéopathe roule le buste du patient vers lui, tout en maintenant l'inclinaison latérale droite, l'éminence thénar de sa main gauche prend un contact précis sur l'apophyse transverse droite de D 7, qui se situe au niveau de

l'apophyse épineuse de D 6, **pour l'emmener en rotation de droite à gauche**.

— Le praticien laisse revenir le buste du sujet en décubitus dorsal, jusqu'à ce que **l'extension thoracique** soit perçue par sa main gauche, au niveau de D 7.

— L'ostéopathe demande au patient d'inspirer, puis d'expirer profondément et lentement. Pendant l'expiration, il comprime le buste du patient, dans le prolongement de son éminence thénar gauche, en majorant l'inclinaison latérale droite et en dirigeant sa poussée correctrice verticalement, de haut en bas et vers les pieds.

— Un ressaut articulaire signe, en général, la restauration du jeu articulaire.

— Le praticien vérifie ensuite l'efficacité de sa normalisation par le contrôle des tests de mobilité correspondants.

Normalisation d'une lésion de D 7, du type F.S.R.

D — REMARQUES

— Le degré d'extension thoracique est fonction du niveau vertébral à normaliser.

— Il faut se souvenir qu'au niveau de D 7, l'apophyse épineuse se projette au niveau des apophyses transverses de la vertèbre sous-jacente (D 8).

— Les lésions de flexion unilatérale, décrites par certains praticiens, n'existent pas et s'inscrivent dans le cadre des lésions complexes vertébrales, du type F.S.R.

VII — TECHNIQUE DE NORMALISATION, EN POSITION ASSISE, D'UNE LÉSION THORACIQUE ISOLÉE DE D 7, EN F.S.R.

L'avantage de cette technique réside dans le fait qu'elle s'exécute, non pas en décubitus latéral, mais en position de fonction, en ce qui concerne la colonne thoracique.

Admettons que lors de l'inclinaison latérale droite du buste du patient, en flexion, l'apophyse transverse gauche de D 7 ne se postériorise pas ou peu, par rapport à celles de D 6 et de D 8 et que, lors de l'inclinaison latérale gauche du buste du sujet, en flexion, l'apophyse transverse droite de D 7 se postériorise bien, par rapport à celles de D 6 et de D 8.

A — DIAGNOSTIC

Restriction de mobilité de D 7, en F.S.R. :

F. – flexion

S. – inclinaison latérale gauche

R. – rotation de gauche à droite.

B — NORMALISATION

La normalisation du jeu articulaire exigera d'emmener D 7 :

R. – en rotation de droite à gauche

S. – en inclinaison latérale droite

E. – en extension, localisée à D 7 : point de balance.

C — DESCRIPTION

— Le patient est assis au bord de la table. Ses cuisses sont écartées. Ses mains sont entrelacées derrière la nuque est ses coudes pendent librement.

— L'ostéopathe se tient debout derrière lui et sa main gauche saisit le coude droit du sujet.

— La jambe droite du praticien se loge entre les cuisses du patient.

L'ostéopathe fait corps avec le sujet et « couvre sa manœuvre ». Il lui demande d'inspirer, puis d'expirer profondément

et lentement. En expiration, pendant qu'il imprime à la colonne thoracique une extension localisée à D 7 (point de balance), une inclinaison latérale droite et une rotation de droite à gauche, le pouce de sa main droite entraîne l'apophyse transverse droite de D 7 en rotation de droite à gauche.

— Un ressaut articulaire signe, en général, la restauration du jeu articulaire.

— Le praticien vérifie ensuite l'efficacité de sa normalisation par le contrôle des tests de mobilité.

Normalisation d'une lésion de D 7, en F.S.R.

D — REMARQUES

— Le « point de balance » est le moment où la répartition des pressions du poids du corps est telle que la lésion « flotte » et se relâche.

— Cette technique est très adaptée aux lésions thoraciques de D 12 à D 4. Pour les lésions de D 1, D 2 et D 3, il est préférable d'opter pour la technique qui s'exécute en décubitus latéral.

VIII — TECHNIQUE DE NORMALISATION, EN DÉCUBITUS LATÉRAL, D'UNE LÉSION THORACIQUE ISOLÉE DE D 7, EN F.S.R.

Admettons que lors de l'inclinaison latérale droite du buste du patient, en flexion, l'apophyse transverse gauche de D 7 ne se postériorise pas ou peu, par rapport à celles de D 6 et de D 8 et que, lors de l'inclinaison latérale gauche du buste du sujet, en flexion, l'apophyse transverse droite de D 7 se postériorise bien, par rapport à celles de D 6 et de D 8.

A — DIAGNOSTIC

Restriction de mobilité de D 7, en F.S.R. :

F. – flexion

S. – inclinaison latérale gauche

R. – rotation de gauche à droite.

B — NORMALISATION

La normalisation du jeu articulaire exigera d'emmener D 7 :

R. – en rotation de droite à gauche

S. – en inclinaison latérale droite

E. – en extension, localisée à D 7 : point de balance.

C — DESCRIPTION

— Le patient est couché en décubitus latéral gauche. La têtière est surélevée et le coussin dorsal est abaissé, afin de favoriser **l'inclinaison latérale droite**.

— L'ostéopathe se tient par côté et fait face au sujet, au niveau de la ceinture pelvienne.

— La jambe gauche du patient, légèrement fléchie, repose sur la table. Sa cuisse droite est repliée, de telle sorte que les orteils de son pied droit crochètent le mollet de la jambe sous-jacente et que le levier inférieur soit fixé jusqu'à D 7 incluse.

— Le praticien soulève légèrement le bassin du sujet, afin d'incliner modérément l'abdomen vers la table.

1 — Levier inférieur

Pour fixer le levier inférieur, la pulpe du majeur de la main droite de l'ostéopathe s'infiltre dans l'espace inter-épineux D 8/D 7 et la pulpe de son annulaire dans l'espace inter-épineux D 7/D 6.

Le praticien diminue la flexion de la cuisse droite du patient, jusqu'à ce que l'annulaire de sa main droite perçoive le mouvement, entre D 7 et D 6. Le levier inférieur inclut D 7.

Fixation du levier inférieur jusqu'à D 7 incluse

2 — Levier supérieur

Pour fixer le levier supérieur, la pulpe de l'annulaire de la main gauche de l'ostéopathe, s'infiltre dans l'espace inter-épineux D 7/ D 6 et la pulpe de son majeur dans l'espace inter-épineux D 6/D 5.

Le praticien saisit alors, avec sa main droite, le bras gauche du sujet et le tire modérément vers lui jusqu'à ce que l'annulaire de sa main gauche perçoive le mouvement dans l'espace inter-épineux D 7/D 6. Le levier supérieur inclut D 6.

L'épaule gauche du patient reste en appui sur le deltoïde moyen, pour favoriser **l'inclinaison latérale droite**.

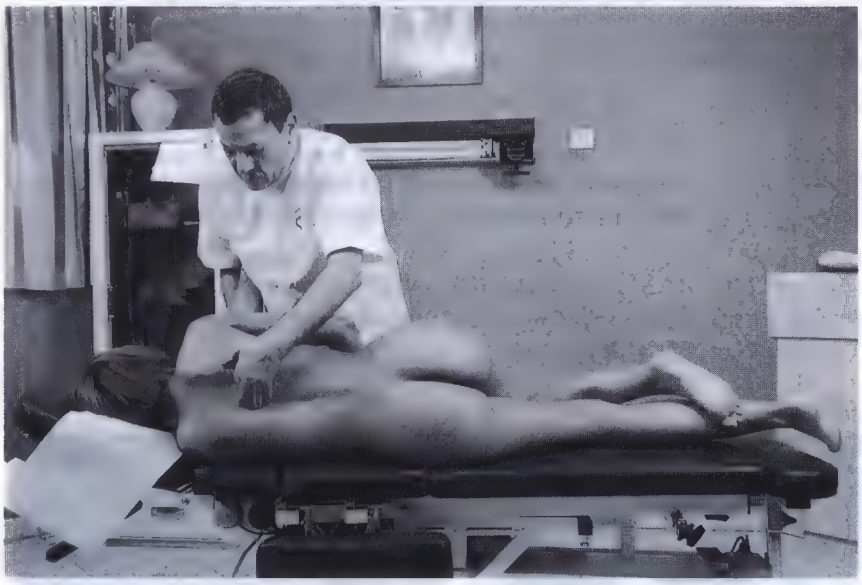

Fixation du levier supérieur, jusqu'à D 6 incluse

— Les deux leviers, supérieur et inférieur, sont fixés de telle manière que **D 7, en extension**, tournera avec le levier inférieur.

— L'avant-bras gauche du sujet est ensuite replié sous sa tête, qui repose dans la paume de sa main. Son avant-droit est fléchi sur son hémithorax droit.

— L'ostéopathe prend alors trois appuis :

- L'avant-bras droit du praticien s'appuie dans l'aisselle droite du patient, afin de maintenir la fixation du levier supérieur.

• L'avant-bras gauche de l'ostéopathe exerce une pression sur la hanche droite du sujet, afin d'assurer la fixation du levier inférieur.

• Les pulpes superposées du majeur et de l'annulaire de la main gauche du praticien prennent un contact spécifique sur l'apophyse transverse droite de D 7.

— Le buste de l'ostéopathe recouvre celui du patient et fait corps avec lui. Il lui demande d'inspirer, puis d'expirer profondément et lentement. Pendant cette expiration profonde, le praticien réduit le « slack », en exagérant ses trois appuis, et emmène **D 7, dans le levier inférieur, en rotation de droite à gauche**, par une poussée brève, rapide, de courte amplitude et parfaitement synchronisée sur la hanche droite et l'apophyse transverse droite de D 7, à laquelle s'ajoute le poids de son corps.

— Un « claquement » est généralement perçu, signant la restauration du jeu articulaire. Cependant, il est nécessaire de souligner que ce « claquement » ne saurait représenter une condition sine qua non de la restauration du jeu articulaire.

— Une fois la normalisation effectuée, l'ostéopathe peut en vérifier le caractère effectif, en pratiquant de nouveau les tests de mobilité correspondants.

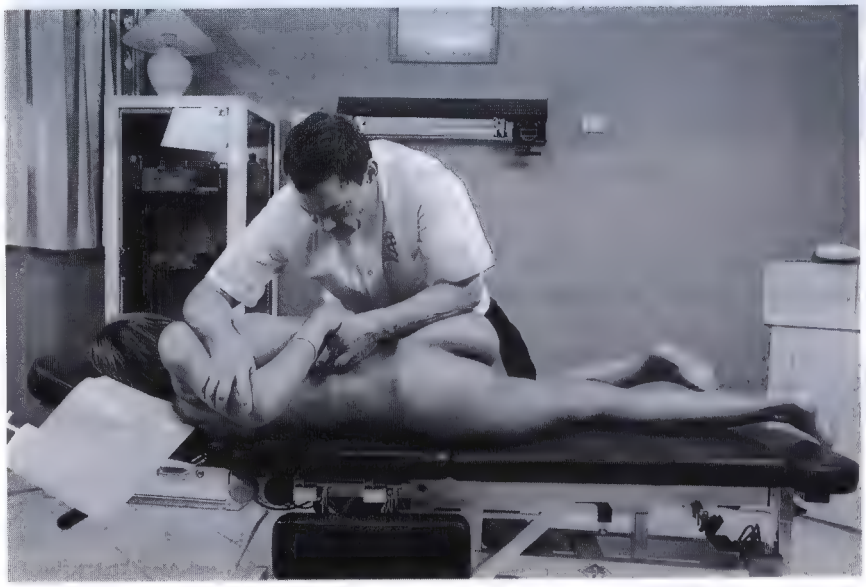

Normalisation de la lésion de D 7, en F.S.R.

D — REMARQUES

— La synchronisation des appuis est fondamentale, pour la réussite de cette technique.

— Une fois la normalisation effectuée, le praticien relâche immédiatement tous ses appuis, afin de permettre le « retour élastique » de la colonne thoracique.

Levier inférieur

- Plus la cuisse du sujet est fléchie et plus le verrouillage du levier inférieur est bas.
- Moins la cuisse supérieure du patient est fléchie et plus le verrouillage du levier inférieur est haut.

Levier supérieur

- Plus la rotation du buste du sujet est prononcée et plus le verrouillage du levier supérieur est bas.
- Moins la rotation du buste du patient est accentuée et plus le verrouillage du levier supérieur est haut.

— Pour que la technique soit parfaitement réalisée, l'ostéopathe doit posséder une table basse, avec des coussins mobiles, dont la hauteur n'excède pas 45 à 50 cm du sol, ce qui lui permet d'utiliser au maximum le poids de son corps.

— Cette technique est très adaptée pour les lésions thoraciques inférieures. Pour les lésions thoraciques supérieures, il est préférable d'opter pour une autre technique qui s'exécute, elle aussi, en décubitus latéral.

IX — TECHNIQUE DE NORMALISATION, EN PROCUBITUS, D'UNE LÉSION THORACIQUE ISOLÉE, DE D 1, D 2, OU D 3, EN F.S.R. (Contact apophyse épineuse)

Admettons que lors de l'inclinaison latérale droite de la région thoracique supérieure du patient, en flexion, l'apophyse transverse gauche de D 1, par exemple, ne se postériorise pas ou peu, par rapport à celle de D 2 et que, lors de l'inclinaison latérale gauche de la région thoracique supérieure du sujet, en flexion, l'apophyse transverse droite de D 1 se postériorise bien, par rapport à celle de D 2.

A — DIAGNOSTIC

Restriction de mobilité de D 1, en F.S.R.

F. – flexion

S. – inclinaison latérale gauche

R. – rotation de gauche à droite.

B — NORMALISATION

La normalisation du jeu articulaire exigera d'emmener D 1 :

R. – en rotation de droite à gauche

S. – en inclinaison latérale droite

E. – en extension, localisée à D 1 : point de balance.

C — DESCRIPTION

— Le patient est allongé en procubitus. Ses pieds sont légèrement surélevés, afin de rendre la position confortable. La têtière est relevée et le coussin thoracique est abaissé, afin de favoriser **l'extension de D 1**. Son bras gauche est élevé et replié, de telle sorte que son avant-bras repose sur le vertex, favorisant ainsi **l'inclinaison latérale droite**.

— L'ostéopathe se tient à droite du sujet, en station largement écartée. Le pouce de sa main gauche prend un contact précis sur la face latérale gauche de l'apophyse épineuse de D 1 et les autres doigts de cette même mais épousent le trapèze.La paume de sa main droite s'applique sur la région temporo-pariétale droite du patient.

— Le praticien emmène la tête du sujet suffisamment loin en arrière pour que la flexion cervicale, ainsi produite, entraîne **une extension de D 1**.

— L'ostéopathe fait corps avec le patient et « couvre sa manœuvre ». Il lui demande d'inspirer, puis d'expirer profondément et lentement.

— La colonne cervicale est utilisée comme levier, afin de réaliser un couple inverse avec D 1.

— La main droite du praticien emmène la colonne cervicale en flexion, majorant ainsi la lordose cervicale jusqu'à ce que le mouvement soit perçu au niveau de D 1, en inclinaison latérale gauche et en rotation de gauche à droite, pendant que le pouce de sa main gauche exerce une pression, dirigée latéralement de gauche à droite, sur la face latérale gauche de l'apophyse épineuse de D 1.

— L'ostéopathe, se servant de la colonne cervicale comme levier, réduit le « slack » en majorant, à l'aide de sa main droite, l'inclinaison latérale et la rotation de la nuque, pendant que son pouce gauche exerce une pression rapide, brève et de courte amplitude sur la face latérale de l'apophyse épineuse de D 1, de gauche à droite, **pour faire tourner son corps vertébral, de droite à gauche, pendant l'expiration**.

Normalisation d'une lésion de D 1, du type F.S.R. (contact apophyse épineuse)

— Un « claquement » est généralement perçu, signant la restauration du jeu articulaire. Cependant, il est nécessaire de souligner que ce « claquement » ne saurait représenter une condition sine qua non de la restauration du jeu articulaire.

— Une fois la normalisation effectuée, l'opérateur peut en vérifier le caractère effectif, en pratiquant de nouveau les tests de mobilité correspondants.

D — REMARQUES

— Pour les lésions thoraciques de D 2 et D 3, du type F.S.R., l'extension thoracique est progressivement majorée, ainsi que l'inclinaison latérale et la rotation du levier cervical.

— Pour le « thrust », le couple de correction utilise beaucoup plus la poussée de l'apophyse épineuse que le levier cervical.

— Le levier cervical, en inclinaison latérale gauche et en rotation de gauche à droite, utilise des composantes diamétralement opposées à celles que nécessite la normalisation de la lésion de D 1 en F.S.R. :

- inclinaison latérale droite,
- rotation de droite à gauche.

car le praticien se sert de la colonne cervicale comme levier, en réalisant un couple inverse avec D 1.

X — TECHNIQUE DE NORMALISATION, EN DÉCUBITUS LATÉRAL, D'UNE LÉSION THORACIQUE ISOLÉE DE D 1, D 2 OU D 3, EN F.S.R. (Contact apophyse épineuse)

Admettons que lors de l'inclinaison latérale gauche de la région thoracique supérieure du patient, en flexion, l'apophyse transverse droite de D 1, par exemple, ne se postériorise pas ou peu, par rapport à celle de D 2 et que, lors de l'inclinaison latérale droite de la région thoracique supérieure du sujet, en flexion, l'apophyse transverse gauche de D 1 se postériorise bien, par rapport à celle de D 2.

A — DIAGNOSTIC

Restriction de mobilité de D 1, en F.S.R. :

F. – flexion

S. – inclinaison latérale droite

R. – rotation de droite à gauche.

B — NORMALISATION

La normalisation du jeu articulaire exigera d'emmener D 1 :

R. – en rotation de gauche à droite

S. – en inclinaison latérale gauche

E. – en extension, localisée à D 1 : point de balance.

C — DESCRIPTION

— Le patient est couché en décubitus latéral gauche. La têtière est abaissée et le coussin dorsal est élevé, afin de favoriser **l'inclinaison latérale gauche** de la région thoracique supérieure.

— L'ostéopathe se tient par côté et fait face au sujet, en station largement écartée.

— Le praticien tire le bras gauche du patient vers lui, pour favoriser **l'inclinaison latérale gauche**. Sa main gauche soulève latéralement la tête du sujet et pose sa région temporale gauche dans le creux de son bras droit ; les doigts de cette même main épousant l'occipital. Le pouce de sa main gauche prend ensuite un contact précis sur la face latérale droite de l'apophyse épineuse de D 1. Le bras droit du sujet se loge entre les cuisses de l'opérateur.

— L'ostéopathe utilise la colonne cervicale comme levier, afin de réaliser un couple inverse avec D 1.

— Le praticien emmène la tête du patient suffisamment loin en arrière pour que la flexion cervicale, ainsi produite, entraîne **une extension de D 1**.

— L'ostéopathe fait corps avec le sujet et « couvre sa manœuvre ». Il lui demande d'inspirer, puis d'expirer profondément et lentement.

— La main droite du praticien emmène la colonne cervicale en flexion, majorant ainsi la lordose cervicale jusqu'à ce que le mouvement soit perçu au niveau de D 1, en inclinaison latérale droite et en rotation de droite à gauche, pendant que le pouce de sa main gauche exerce une pression, dirigée verticalement de haut en bas et de droite à gauche, sur la face latérale droite de l'apophyse épineuse de D 1.

— L'ostéopathe, se servant de la colonne cervicale comme levier, réduit le « slack » en majorant l'inclinaison latérale et la rotation de la nuque, pendant que le pouce de sa main gauche exerce une pression brève, rapide, et de courte amplitude, sur la face latérale droite de l'apophyse épineuse de D 1, **pour faire tourner son corps vertébral, de gauche à droite, pendant l'expiration**.

Normalisation d'une lésion de D 1, du type F.S.R. (contact apophyse épineuse)

— Un « claquement » est généralement perçu, signant la restauration du jeu articulaire. Cependant, il est nécessaire de souligner que ce « claquement » ne saurait représenter une condition sine qua non de la restauration du jeu articulaire.

— Une fois la normalisation effectuée, l'ostéopathe peut en vérifier le caractère effectif, en pratiquant de nouveau les tests de mobilité correspondants.

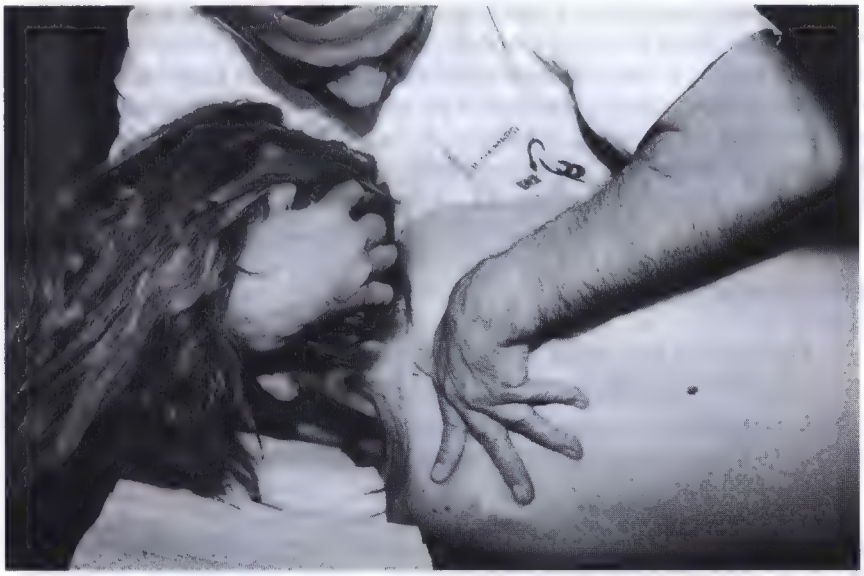

D — REMARQUES

— Pour les lésions de D 2 et D 3, l'extension thoracique est progressivement majorée, ainsi que l'inclinaison latérale et la rotation du levier cervical.

— Pour le « thrust », le couple de correction utilise beaucoup plus la poussée de l'apophyse épineuse que le levier cervical.

— Le levier cervical, en inclinaison latérale droite et en rotation de droite à gauche, utilise des composantes diamétralement opposées à celles que nécessite la normalisation de la lésion de D 1 en F.S.R. :

- inclinaison latérale gauche
- rotation de gauche à droite,

car le praticien se sert de la colonne cervicale comme levier, en réalisant un couple inverse avec D 1.

XI — TECHNIQUE DE NORMALISATION, EN POSITION ASSISE, D'UNE LÉSION THORACIQUE ISOLÉE DE D 1, D 2 OU D 3, EN F.S.R. (Contact apophyse épineuse)

L'avantage de cette technique réside dans le fait qu'elle s'exécute, non pas en décubitus latéral, mais en position de fonction, en ce qui concerne la colonne thoracique.

Admettons que lors de l'inclinaison latérale droite de la région thoracique supérieure du patient, en flexion, l'apophyse transverse gauche de D 1, par exemple, ne se postériorise pas ou peu, par rapport à celle de D 2 et que, lors de l'inclinaison latérale gauche de la région thoracique supérieure du sujet, en flexion, l'apophyse transverse droite de D 1 se postériorise bien, par rapport à celle de D 2.

A — DIAGNOSTIC

Restriction de mobilité de D 1, en F.S.R. :

F. – flexion
S. – inclinaison latérale gauche
R. – rotation de gauche à droite.

B — NORMALISATION

La normalisation du jeu articulaire exigera d'emmener D 1 :

R. – en rotation de droite à gauche
S. – en inclinaison latérale droite
E. – en extension, localisée à D 1 : point de balance.

C — DESCRIPTION

— Le patient est assis au bord de la table ou sur un tabouret

— L'ostéopathe se tient derrière lui. Le pouce de sa main gauche prend un contact précis sur la face latérale gauche de l'apophyse épineuse de D 1 et ses autres doigts épousent le trapèze. Son genou gauche élève l'aisselle gauche du sujet, favorisant ainsi **l'inclinaison latérale droite de D 1**.

— La face postérieure du bras droit du patient s'applique sur la région pectorale du sujet et sa main droite prend contact avec la région temporo-pariétale droit du patient.

— L'ostéopathe emmène la tête du sujet suffisamment loin en arrière pour que la flexion cervicale, ainsi produite, entraîne **une extension de D 1**.

— Le praticien fait corps avec le patient et « couvre sa manœuvre ». Il lui demande d'inspirer, puis d'expirer profondément et lentement.

— La colonne cervicale est utilisée comme levier, afin de réaliser un couple inverse avec D 1.

— La main droite de l'ostéopathe emmène la colonne cervicale en flexion, majorant ainsi la lordose cervicale jusqu'à ce que le mouvement soit perçu au niveau de D 1, en inclinaison latérale gauche et en rotation de gauche à droite, pendant que le pouce de sa main gauche exerce une pression, dirigée latéralement de gauche à droite, sur la face latérale gauche de l'apophyse épineuse de D 1.

— Le praticien, se servant de la colonne cervicale comme levier, réduit le « slack » en majorant, à l'aide de sa main droite, l'inclinaison et la rotation de la nuque, pendant que sa main gauche exerce une pression rapide, brève et de courte amplitude, sur la face latérale de l'apophyse épineuse de D 1, de gauche à droite, **pour faire tourner son corps vertébral, de droite à gauche, pendant l'expiration**.

— Un « claquement » est généralement perçu, signant la restauration du jeu articulaire. Cependant, il est nécessaire de souligner que ce « claquement » ne saurait représenter une condition sine qua non de la restauration du jeu articulaire.

— Une fois la normalisation effectuée, l'ostéopathe peut en vérifier le caractère effectif, en pratiquant de nouveau les tests de mobilité correspondants.

Normalisation d'une lésion de D 1, du type F.S.R. (contact apophyse épineuse)

D — REMARQUES

— Pour les lésions thoraciques de D 2 et D 3, l'extension thoracique est progressivement majorée, ainsi que l'inclinaison latérale et la rotation du levier cervical.

— Pour le « thrust », le couple de correction utilise beaucoup plus la poussée de l'apophyse épineuse que le levier cervical.

— Le levier cervical, en inclinaison latérale gauche et en rotation de gauche à droite, utilise des composantes diamétralement

opposées à celles que nécessite la normalisation de la lésion de D 1 en F.S.R. :

- inclinaison latérale droite
- rotation de droite à gauche

car le praticien se sert de la colonne cervicale comme levier, en réalisant un couple inverse avec D 1.

XII — TECHNIQUE DE NORMALISATION, EN PROCUBITUS, D'UNE LÉSION THORACIQUE ISOLÉE, DE D 1 OU D 2, EN F.S.R. (Contact apophyse transverse)

Admettons que lors de l'inclinaison latérale droite de la région thoracique supérieure du patient, en flexion, l'apophyse transverse gauche de D 1, par exemple, ne se postériorise pas ou peu, par rapport à celle de D 2 et que, lors de l'inclinaison latérale gauche de la région thoracique supérieure du sujet, en flexion, l'apophyse transverse droite de D 1 se postériorise bien, pra rapport à celle de D 2.

A — DIAGNOSTIC

Restriction de mobilité de D 1, en F.S.R. :

F. – flexion

S. – inclinaison latérale gauche

R. – rotation de gauche à droite.

B — NORMALISATION

La normalisation du jeu articulaire exigera d'emmener D 1 :

R. – en rotation de droite à gauche

S. – en inclinaison latérale droite

E. – en extension, localisée à D 1 : point de balance.

C — DESCRIPTION

— Le patient est allongé en procubitus. Ses pieds sont légèrement surélevés, afin de rendre la position confortable. La têtière est relevée et le coussin thoracique est abaissé, afin de favoriser **l'extension de D 1**. Son bras gauche est élevé et replié, de telle sorte que son avant-bras repose sur le vertex, favorisant ainsi **l'inclinaison latérale droite**. Son bras droit pend librement ou est allongé le long de son corps.

— L'ostéopathe se tient à droite du sujet, en station largement écartée. L'éminence hypothénar ou le pisiforme de sa main gauche prend un contact précis sur l'apophyse transverse droite de D 1. Son avant-bras gauche se rapproche de la verticale. La paume de sa main droite épouse la région temporo-pariétale droite du patient.

— Le praticien emmène la tête du sujet suffisamment loin en arrière pour que la flexion cervicale, ainsi produite, entraîne **une extension de D 1**.

— L'ostéopathe fait corps avec le patient et « couvre sa manœuvre ». Il lui demande d'inspirer, puis d'expirer profondément et lentement.

— La colonne cervicale est utilisée comme levier, afin de réaliser un couple inverse avec D 1.

— L'ostéopathe, se servant de la colonne cervicale comme levier, réduit le « slack » en majorant, à l'aide de sa main droite, l'inclinaison latérale et la rotation de la nuque, pendant que l'éminence hypothénar ou le pisiforme de sa main gauche exerce une pression rapide, brève et de courte amplitude, sur l'apophyse transverse droite de D 1, **pour faire tourner son corps vertébral, de droite à gauche, pendant l'expiration**.

— Un « claquement » est généralement perçu, signant la restauration du jeu articulaire.

Cependant, il est nécessaire de souligner que ce « claquement » ne saurait représenter une condition sine qua non de la restauration du jeu articulaire.

— Une fois la normalisation effectuée, l'opérateur peut en vérifier le caractère effectif, en pratiquant de nouveau les tests de mobilité correspondants.

Autre modalité

— L'ostéopathe se place à la tête du sujet, en bout de table.

— Pendant que l'éminence hypothénar ou le pisiforme de sa main droite prend un contact précis sur l'apophyse transverse droite de D 1, sa main gauche s'applique sur la région temporale droite du patient et, se servant de la colonne cervicale comme levier, fait subir à la tête, une flexion cervicale, une inclinaison latérale gauche et une rotation de gauche à droite.

— Lorsque le « slack » est réduit, l'éminence hypothénar droite du praticien exerce une poussée rapide, brève et de courte amplitude, sur l'apophyse transverse droite de D 1, dirigée verticalement de haut en bas et vers les pieds, **pour faire tourner le corps vertébral de D 1, de droite à gauche, pendant l'expiration**.

Contact sur l'apophyse transverse droite de D 1.

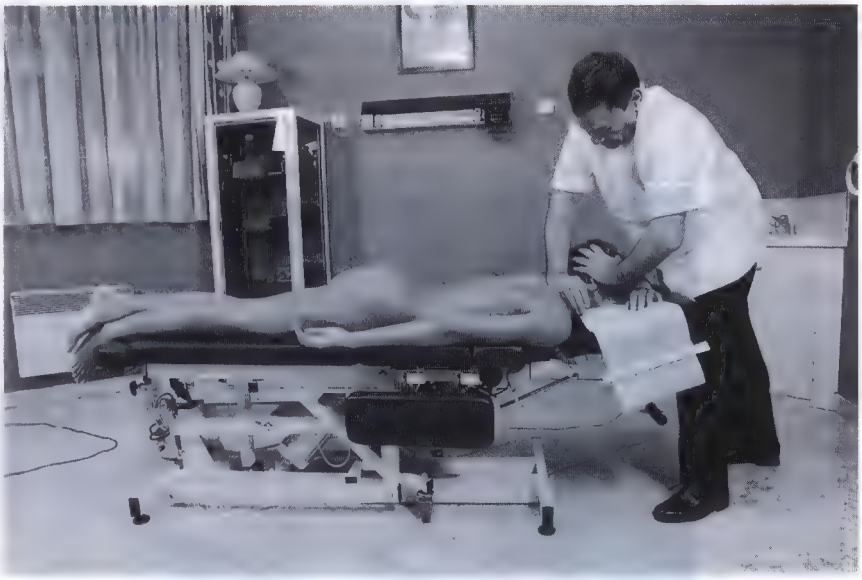

Normalisation d'une lésion de D 1, du type F.S.R.
(contact apophyse transverse)

D — REMARQUES

— Cette technique est très adaptée pour la lésion thoracique de D 1, peut être utilisée, à la rigueur, pour D 2, mais s'avère inadéquate pour D 3.

— Pour le « thrust », le couple de correction utilise beaucoup plus la poussée sur l'apophyse transverse que le levier cervical.

— Le levier cervical, en inclinaison latérale gauche et en rotation de gauche à droite, utilise des composantes diamétralement opposées à celles que nécessite la normalisation de la lésion de D 1 en F.S.R. :

- inclinaison latérale droite
- rotation de droite à gauche

car le praticien se sert de la colonne cervicale comme levier, en réalisant un couple inverse avec D 1.

Normalisation d'une lésion de D 1, du type F.S.R.
(contact apophyse transverse)

XIII — TECHNIQUE DE NORMALISATION D'UNE LÉSION THORACIQUE INFÉRIEURE D 8/D 12, DU TYPE E.S.R. OU E.R.S.

Il faut se souvenir que l'inclinaison latérale et la rotation s'organisent, au niveau thoracique, du même côté, dans la concavité et que l'inclinaison latérale semble plus importante que la rotation.

Admettons que lors de l'inclinaison latérale droite et de la rotation de gauche à droite du buste du patient, en extension, les apophyses transverses droites des vertèbres thoraciques D 8/D 12 ne se postériorisent pas ou peu, alors que, lors de l'inclinaison latérale gauche et de la rotation de droite à gauche du buste du sujet, en extension, les apophyses transverses gauches des vertèbres thoraciques D 8/D 12 se postériorisent bien.

A — DIAGNOSTIC

Restriction de mobilité articulaire D 8/D 12, du type E.S.R. ou E.R.S. :

E. – extension thoracique

S. – inclinaison latérale gauche

R. – rotation de droite à gauche.

B — NORMALISATION

La normalisation exigera d'emmener les vertèbres thoraciques concernées D 8/D 12 :

R. – en rotation de gauche à droite

S. – en inclinaison latérale droite

F. – en flexion thoracique.

C — DESCRIPTION

— Le patient est couché en procubitus. Ses pieds sont légèrement surélevés, afin de rendre la position confortable. Le coussin thoracique est élevé et la têtière est abaissée, **afin de favoriser la flexion thoracique des vertèbres en lésion (D 8/D 12)**. Sa tête

est en rotation de gauche à droite, dans le sens de la normalisation vertébrale à effectuer. Ses bras pendent librement par côté.

— L'ostéopathe déplace latéralement le bassin du sujet, de droite à gauche, saisit le poignet droit de ce dernier et le tire latéralement, **pour réaliser une inclinaison latérale droite, au niveau vertébral thoracique souhaité**.

Normalisation d'une lésion D 8/D 12, du type E.S.R. ou E.R.S.
(inclinaison latérale droite, au niveau vertébral thoracique souhaité)

— Le praticien se place à droite du patient. L'éminence hypothénar de sa main droite prend un contact précis sur l'apophyse transverse gauche de la vertèbre thoracique en lésion (D 8/D 12), pendant que sa main gauche empaume l'épine iliaque antéro-supérieure gauche du sujet.

— L'ostéopathe demande au patient d'inspirer, puis d'expirer profondément et lentement. En expiration, pendant que sa main gauche tire l'épine iliaque antéro-supérieure gauche du sujet, en haut, latéralement en dedans et vers les pieds, sa main droite exerce une poussée rapide, brève et de courte amplitude, sur l'apophyse transverse gauche de la vertèbre thoracique en lésion (D 8/D 12), de haut en bas, latéralement en dehors et vers la tête,

pour emmener son corps vertébral en rotation, de gauche à droite.

— Un ressaut articulaire signe, en général, la restauration du jeu articulaire.

— Le praticien vérifie l'efficacité de sa normalisation, par le contrôle des tests de mobilité correspondants.

Normalisation d'une lésion D 8/D 12, du type E.S.R. ou E.R.S.

D — REMARQUE

— En expiration, la courbure dorsale s'affaisse et les vertèbres thoraciques font une flexion.

XIV — TECHNIQUE DE NORMALISATION, EN PROCUBITUS, D'UNE LÉSION THORACIQUE ISOLÉE, DE D 7 EN E.S.R.

Il faut se souvenir que l'inclinaison latérale et la rotation s'organisent, au niveau thoracique, du même côté, dans la concavité et que l'inclinaison latérale semble plus importante que la rotation.

Admettons que lors de l'inclinaison latérale gauche et de la rotation de droite à gauche, du buste du patient, en extension, l'apophyse transverse gauche de D 7 ne se postériorise pas ou peu, par rapport à celles de D 6 et de D 8 et que, lors de l'inclinaison latérale droite et de la rotation de gauche à droite, du buste du sujet, en extension, l'apophyse transverse droite de D 7 se postériorise bien, par rapport à celles de D 6 et D 8.

A — DIAGNOSTIC

Restriction de mobilité de D 7, en E.R.S. :

E. – extension

S. – inclinaison latérale droite

R. – rotation de gauche à droite

B — NORMALISATION

La normalisation du jeu articulaire exigera d'emmener D 7 :

R. – en rotation de droite à gauche

S. – en inclinaison latérale gauche

F. – en flexion, localisée à D 7 : point de balance

C — DESCRIPTION

— Le patient est couché en procubitus. Ses pieds sont légèrement surélevés, afin de rendre la position confortable. Sa tête repose dans la gouttière de la têtière. Le coussin thoracique est élevé et la têtière est légèrement abaissée, **pour favoriser la flexion de D 7**. Son bras gauche est allongé le long de son corps et son bras droit est élevé, de telle sorte que son avant-bras repose sur le vertex, **afin de favoriser l'inclinaison latérale gauche de D 7**.

1 — Première modalité

L'ostéopathe chevauche la région lombaire du sujet. L'éminence hypothénar de sa main gauche prend un contact précis sur l'apophyse transverse droite de la vertèbre thoracique inférieure choisie, **pour emmener son corps vertébral en rotation, de droite à gauche**. Sa main droite recouvre sa main gauche.

Le praticien demande au patient d'inspirer, puis d'expirer profondément et lentement. **En fin d'expiration**, l'éminence hypothénar de sa main gauche exerce une poussée rapide, brève et de courte amplitude, sur l'apophyse transverse droite de la vertèbre thoracique inférieure choisie, dirigée verticalement de haut en bas et vers la tête.

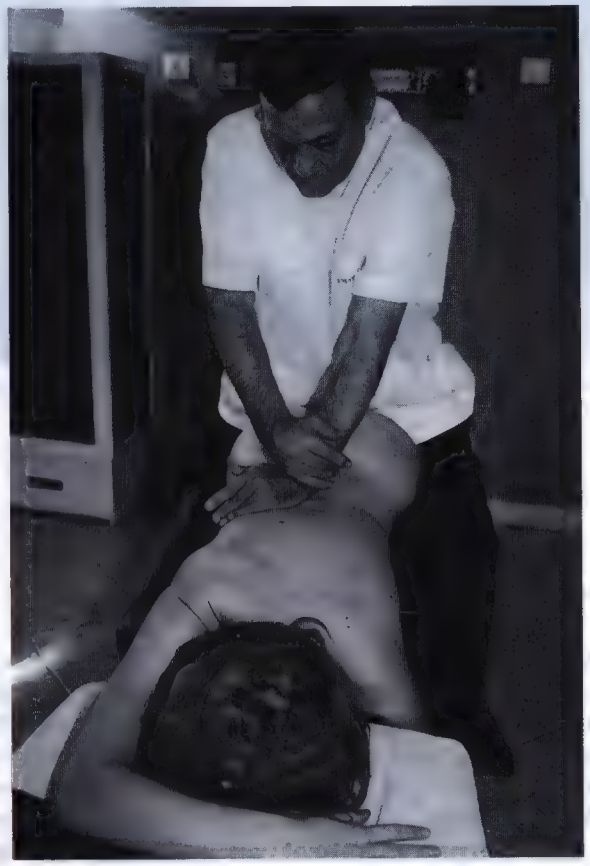

Normalisation d'une lésion thoracique inférieure, du type E.S.R. (première modalité)

2 — Deuxième modalité

L'ostéopathe se place à droite du sujet. Son éminence hypothénar gauche prend un contact précis sur le bord inférieur de l'apophyse transverse droite de D 7, qui se situe au niveau de l'apophyse épineuse de D 6, **pour emmener, en expiration, son corps vertébral en rotation, de droite à gauche**, pendant que les éminences, thénar et hypothénar, de sa main droite utilisent les apophyses transverses de D 8, qui se situent au niveau de l'apophyse épineuse de D 7, comme contre-appui, **sans poussée**.

Technique de normalisation d'une lésion de D 7, du type E.S.R. (deuxième modalité)

3 — Troisième modalité

L'ostéopathe se tient à droite du sujet. Son éminence hypothénar droite prend un contact précis sur le bord supérieur de l'apophyse transverse gauche de D 7, **afin de majorer l'inclinaison latérale gauche**, pendant que l'éminence hypothénar de sa main gauche exerce une poussée sur l'apophyse transverse droite de D 7, dirigée de haut en bas et vers la tête du patient, **pour emmener son corps vertébral en rotation, de droite à gauche**, pendant l'expiration.

D — REMARQUES

— Un ressaut articulaire signe, en général, la restauration du jeu articulaire.

— Le praticien vérifie ensuite l'efficacité de sa normalisation, par le contrôle des tests de mobilité correspondants.

— Le degré de flexion thoracique est fonction du niveau vertébral à normaliser.

— Lors de l'expiration, la courbure dorsale se majore et les vertèbres thoraciques font une flexion.

— Il faut se souvenir qu'au niveau de D 7, l'apophyse épineuse se projette sur le plan des apophyses transverses de la vertèbre sous-jacente (D 8).

— Les lésions d'extension unilatérale, décrites par certains praticiens, n'existent pas et s'inscrivent dans le cadre des lésions complexes vertébrales du type E.S.R. ou E.R.S.

XV — TECHNIQUE DE NORMALISATION, EN DÉCUBITUS LATÉRAL, D'UNE LÉSION THORACIQUE ISOLÉE DE D 7, EN E.S.R.

Il faut se souvenir que l'inclinaison latérale et la rotation s'organisent, au niveau thoracique, du même côté, dans la concavité et que l'inclinaison latérale semble plus importante que la rotation.

Admettons que lors de l'inclinaison latérale gauche et de la rotation de droite à gauche, du buste du patient, en extension, l'apophyse transverse gauche de D 7 ne se postériorise pas ou peu, par rapport à celles de D 6 et de D 8 et que, lors de l'inclinaison latérale droite et de la rotation de gauche à droite, du buste du sujet, en extension, l'apophyse transverse droite de D 7 se postériorise bien, par rapport à celles de D 6 et de D 8.

A — DIAGNOSTIC

Restriction de mobilité de D 7, en E.S.R. :

E. – extension

S. – inclinaison latérale droite

R. – Rotation de gauche à droite.

B — NORMALISATION

La normalisation du jeu articulaire exigera d'emmener D 7 :

R. – en rotation de droite à gauche

S. – en inclinaison latérale gauche

F. – en flexion, localisée à D 7 : point de balance.

C — DESCRIPTION

— Le patient est couché en décubitus latéral gauche. La têtière est abaissée et le coussin dorsal est élevé, afin de favoriser **l'inclinaison latérale gauche**.

— L'ostéopathe se tient par côté et fait face au sujet, au niveau de sa ceinture pelvienne.

— La jambe gauche du patient, légèrement fléchie, repose sur la table. Sa cuisse droite est repliée, de telle sorte que les orteils de son pied droit crochètent le mollet de la jambe sous-jacente et que le levier inférieur soit fixé jusqu'à D 7 incluse.

Le praticien soulève légèrement le bassin du sujet, afin d'incliner modérément l'abdomen vers la table.

Levier inférieur

Pour fixer le levier inférieur, la pulpe du majeur de la main droite de l'ostéopathe s'infiltre dans l'espace inter-épineux D 8/D 7 et la pulpe de son annulaire dans l'espace inter-épineux D 7/D 6.

Le praticien diminue la flexion de la cuisse droite du patient, jusqu'à ce que l'annulaire de sa main droite perçoive le mouvement entre D 7 et D 6. Le levier inférieur inclut D 7.

Levier supérieur

Pour fixer le levier supérieur, la pulpe de l'annulaire de la main gauche de l'ostéopathe s'infiltre dans l'espace inter-épineux D 7/D 6 et la pulpe de son majeur dans l'espace inter-épineux D 6/D 5.

Le praticien saisit alors, avec sa main droite, le bras gauche du sujet et le tire vers lui jusqu'à ce que l'annulaire de sa main gauche perçoive le mouvement dans l'espace inter-épineux D 7/D 6.

Le levier supérieur inclut D 6.

L'épaule gauche du patient repose sur l'omoplate, pour favoriser **l'inclinaison latérale gauche**.

Les deux leviers, supérieur et inférieur, sont fixés de telle manière, que **D7, en flexion**, tournera dans le levier inférieur.

— L'avant-bras gauche du sujet est ensuite replié sous sa tête, qui repose dans la paume de sa main. Son avant-bras droit est fléchi sur son hémithorax droit.

— L'ostéopathe prend alors trois appuis :

- L'avant-bras droit du praticien s'appuie dans l'aisselle droite du patient, afin de maintenir la fixation du levier supérieur.

• L'avant-bras gauche de l'ostéopathe exerce une pression sur la hanche droite du sujet, afin d'assurer la fixation du levier inférieur.

• Les pulpes superposées, du majeur et de l'annulaire, de la main gauche du praticien prennent un contact spécifique sur l'apophyse transverse droite de D 7.

— Le buste de l'ostéopathe recouvre celui du patient et fait corps avec lui. Il lui demande d'inspirer, puis d'expirer profondément et lentement. Pendant cette expiration profonde, le praticien réduit le « slack », en exagérant ses trois appuis, et emmène **D 7 dans le levier inférieur, en rotation de droite à gauche**, par une poussée brève, rapide, de courte amplitude et parfaitement synchronisée sur la hanche droite et l'apophyse transverse droite de D 7, à laquelle s'ajoute le poids du corps.

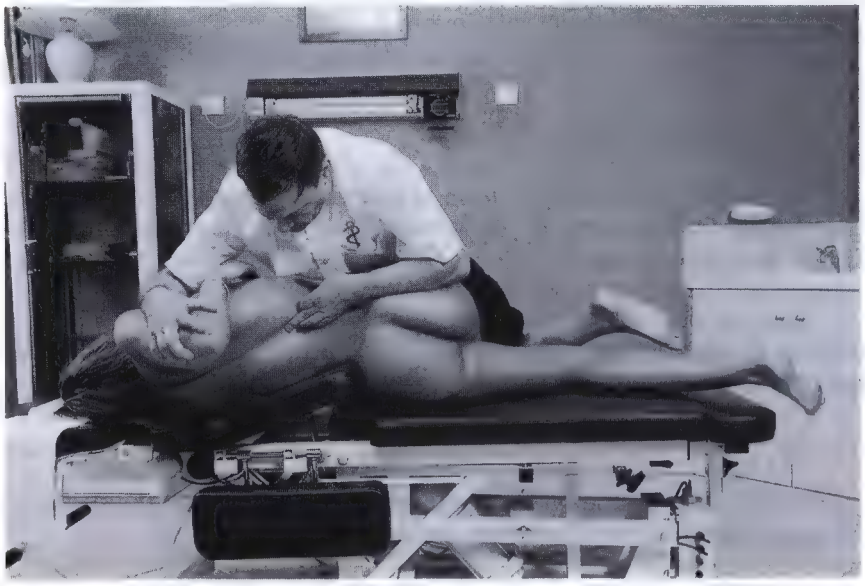

Normalisation d'une lésion de D 7, en E.S.R. ou E.R.S.

— Un « claquement » est généralement perçu, signant la restauration du jeu articulaire. Cependant, il est nécessaire de souligner que ce « claquement » ne saurait représenter une condition sine qua non de la restauration du jeu articulaire.

— Une fois la normalisation effectuée, l'ostéopathe peut en vérifier le caractère effectif, en pratiquant de nouveau les tests de mobilité correspondants.

D — REMARQUES

— La synchronisation des appuis est fondamentale, pour la réussite de cette technique.

— Une fois la normalisation effectuée, le praticien relâche immédiatement tous ses appuis, afin de permettre le « retour élastique » de la colonne thoracique.

— **Levier inférieur**

- Plus la cuisse du sujet est fléchie et plus le verrouillage du levier inférieur est bas.
- Moins la cuisse supérieure du patient est fléchie et plus le verrouillage du levier inférieur est haut.

— **Levier supérieur**

- Plus la rotation du buste du sujet est prononcée et plus le verrouillage du levier supérieur est bas.
- Moins la rotation du buste du patient est accentuée et plus le verrouillage du levier supérieur est haut.

— Pour que la technique soit parfaitement réalisée, l'ostéopathe doit posséder une table basse, avec des coussins mobiles, dont la hauteur n'excède pas 45 à 50 cm du sol, ce qui lui permet d'utiliser au maximum le poids de son corps.

— Cette technique est très adaptée pour les lésions thoraciques inférieures. Pour les lésions thoraciques supérieures, il est préférable d'opter pour une autre technique qui s'exécute, elle aussi, en décubitus latéral.

Lors de l'expiration, la courbure dorsale se majore et les vertèbres thoraciques font une flexion.

XVI — TECHNIQUE DE NORMALISATION, EN POSITION ASSISE, D'UNE LÉSION THORACIQUE ISOLÉE DE D 7, EN E.S.R.

L'avantage de cette technique réside dans le fait qu'elle s'exécute, non pas en décubitus latéral, mais en position de fonction, en ce qui concerne la colonne thoracique.

Il faut se souvenir que l'inclinaison latérale et la rotation s'organisent, au niveau thoracique, du même côté, dans la concavité et que l'inclinaison latérale semble plus importante que la rotation.

Admettons que lors de l'inclinaison latérale gauche et de la rotation de droite à gauche du buste du patient, en extension, l'apophyse transverse gauche de D 7 ne se postériorise pas ou peu, par rapport à celles de D 6 et de D 8 et que, lors de l'inclinaison latérale droite et de la rotation de gauche à droite du buste du sujet, en extension, l'apophyse transverse droite de D 7 se postériorise bien, par rapport à celles de D 6 et de D 8.

A — DIAGNOSTIC

Restriction de mobilité de D 7, en E.S.R. :

E. – extension

S. – inclinaison latérale droite

R. – rotation de gauche à droite.

B — NORMALISATION

La normalisation du jeu articulaire exigera d'emmener D 7 :

R. – en rotation de droite à gauche

S. – en inclinaison latérale gauche

F. – en flexion, localisée à D 7 : point de balance.

C — DESCRIPTION

— Le patient est assis au bord de la table. Ses cuisses sont écartées. Ses mains sont entrelacées derrière la nuque. Ses coudes pendent librement et sa tête est au repos.

— L'ostéopathe se tient debout derrière lui et sa main gauche saisit le coude droit du sujet.

— La jambe droite du praticien se loge entre les cuisses du patient.

— L'ostéopathe fait corps avec le sujet et « couvre sa manœuvre ». Il lui demande d'inspirer, puis d'expirer profondément et lentement. En expiration, pendant qu'il imprime à la colonne thoracique une flexion localisée à D 7 (point de balance), une inclinaison latérale gauche et une rotation de droite à gauche, le pouce de sa main droite entraîne l'apophyse transverse droite de D 7, en rotation de droite à gauche.

— Un ressaut articulaire signe, en général, la restauration du jeu articulaire.

— Le praticien vérifie ensuite l'efficacité de sa normalisation, par le contrôle des tests de mobilité.

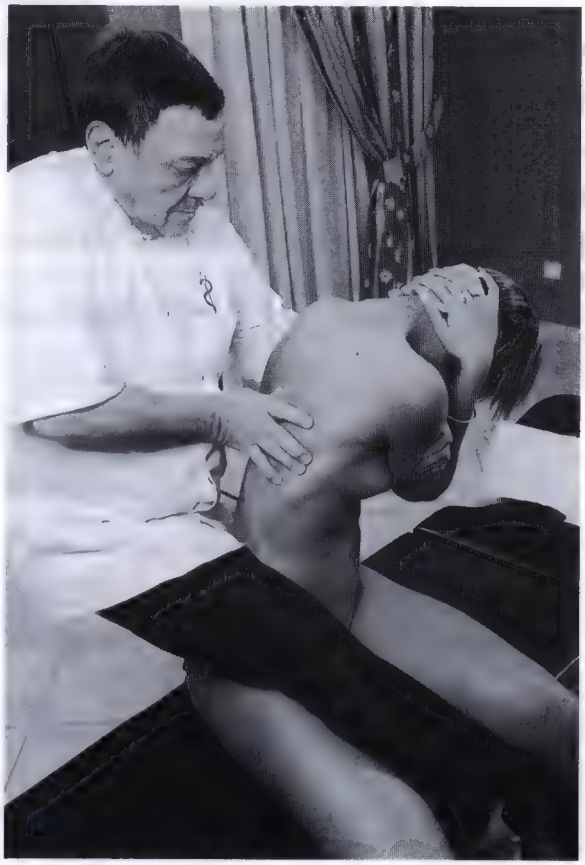

Normalisation d'une lésion de D 7, du type E.S.R. ou E.R.S.

D — REMARQUES

— Le « point de balance » est le moment où la répartition des pressions du poids du corps est telle, que la lésion « flotte » et se relâche.

— Lors de l'expiration, la courbure dorsale se majore et les vertèbres thoraciques font une flexion.

— La lésion vertébrale isolée, du type E.S.R., se rencontre souvent dans un groupe F.S.R. Elle est souvent aiguë et nécessite qu'on la corrige en premier, quel que soit l'ordre de la suite ostéopathique.

— La lésion vertébrale, en rotation dans la concavité, se rencontre également, d'une manière plus chronique, aux extrémités, cervicale et lombaire, d'une scoliose.

- Cervicale : { F.R.S. de C 2 à C 4
E.S.R. de C 4 à C 7
- Lombaire : E.R.S.

ainsi qu'aux zones de changement de courbure :

- cervico-dorsale et,
- dorso-lombaire.

— Cette technique est très adaptée pour les lésions thoraciques moyennes et inférieures. Pour les lésions thoraciques supérieures, il est préférable d'opter pour la technique qui s'exécute en décubitus latéral.

XVII — TECHNIQUE DE NORMALISATION, EN DÉCUBITUS DORSAL, D'UNE LÉSION THORACIQUE ISOLÉE DE D 7, EN E.S.R.

Il faut se souvenir que l'inclinaison latérale et la rotation s'organisent, au niveau thoracique, du même côté, dans la concavité et que l'inclinaison latérale semble plus importante que la rotation.

Admettons que lors de l'inclinaison latérale gauche et de la rotation de droite à gauche, du buste du patient, en extension, l'apophyse transverse gauche de D 7 ne se postériorise pas ou peu, par rapport celles de D 6 et de D 8 et que, lors de l'inclinaison latérale droite et de la rotation de gauche à droite, du buste du sujet, en extension, l'apophyse transverse droite de D 7 se postériorise bien, par rapport à celles de D 6 et D 8.

A — DIAGNOSTIC

Restriction de mobilité de D 7, en E.S.R. :

E. – extension

S. – inclinaison latérale droite

R. – rotation de gauche à droite.

B — NORMALISATION

La normalisation du jeu articulaire exigera d'emmener D 7 :

R. – en rotation de droite à gauche

S. – en inclinaison latérale gauche

F. – en flexion, localisée à D 7 : point de balance.

C — DESCRIPTION

— Le patient est couché en décubitus dorsal. Ses mains sont croisées sur les épaules opposées. Le praticien se tient à gauche du sujet.

— L'ostéopathe déplace latéralement le bassin du patient, de gauche à droite et incline son buste vers la gauche, **afin de réaliser une inclinaison latérale gauche**.

— Le praticien interpose, entre les bras croisés du sujet et son thorax, un petit coussin, destiné rendre la manœuvre confortable pour les deux participants.

— Pendant que la main droite de l'ostéopathe roule le buste du patient vers lui, tout en maintenant l'inclinaison latérale gauche, l'éminence thénar de sa main gauche prend un contact précis sur l'apophyse transverse droite de D 7, qui se situe au niveau de l'apophyse épineuse de D 6, **pour emmener son corps vertébral en rotation, de droite à gauche**.

— Le praticien laisse revenir le buste du sujet en décubitus dorsal et sa main droite soulève la région cervico-dorsale, jusqu'à ce que **la flexion thoracique** soit perçue par l'éminence thénar de sa main gauche, au niveau de D 7.

— L'ostéopathe demande au patient d'inspirer, puis d'expirer profondément et lentement. **En fin d'expiration**, il comprime le buste du patient, dans le prolongement de son éminence thénar gauche, en majorant l'inclinaison latérale gauche et en dirigeant sa poussée correctrice verticalement, de haut en bas et vers la tête.

Normalisation d'une lésion de D 7, du type E.S.R.

— Un ressaut articulaire signe, en général, la restauration du jeu articulaire.

— Le praticien vérifie ensuite l'efficacité de sa normalisation, par le contrôle des tests de mobilité correspondants.

D — REMARQUES

— Le degré de flexion thoracique est fonction du niveau vertébral à normaliser.

— Lors de l'expiration, la courbure dorsale se majore et les vertèbres thoraciques font une flexion.

— Il faut se souvenir qu'au niveau de D 7, l'apophyse épineuse se projette au niveau des apophyses transverses de la vertèbre sous-jacente (D 8).

— Les lésions d'extension unilatérale, décrites par certains praticiens, n'existent pas et s'inscrivent dans le cadre des lésions complexes vertébrales du type E.S.R. ou E.R.S.

XVIII — TECHNIQUE DE NORMALISATION, EN PROCUBITUS, D'UNE LÉSION THORACIQUE ISOLÉE DE D 1, D 2 OU D 3, EN E.S.R. (Contact apophyse épineuse)

Il faut se souvenir que l'inclinaison latérale et la rotation, en extension thoracique, s'organisent du même côté, dans la concavité et que l'inclinaison latérale semble plus importante que la rotation.

Admettons que lors de l'inclinaison latérale gauche de la région thoracique supérieure du patient, en extension, l'apophyse transverse gauche de D 1 ne se postériorise pas ou peu, par rapport à celle de D 2 et que, lors de l'inclinaison latérale droite de la région thoracique supérieure du sujet, en extension, l'apophyse transverse droite de D 1 se postériorise bien, par rapport à celle de D 2.

A — DIAGNOSTIC

Restriction de mobilité de D 1, en E.S.R. :

E. – extension

S. – inclinaison latérale droite

R. – rotation de gauche à droite.

B — NORMALISATION

La normalisation du jeu articulaire exigera d'emmener D 1 :

R. – en rotation de droite à gauche

S. – en inclinaison latérale gauche

F. – en flexion, localisée à D 1 : point de balance.

C — DESCRIPTION

— Le patient est allongé en procubitus. Ses pieds sont légèrement surélevés, afin de rendre la position confortable. Sa tête repose dans la gouttière de la têtière et le coussin thoracique est élevé, **pour favoriser la flexion de D 1**. Son bras gauche est allongé le long du corps et son bras droit est élevé, de telle sorte que son avant-bras repose sur le vertex, **afin de favoriser l'inclinaison latérale gauche**.

Position du patient

— L'ostéopathe se tient à droite du sujet, en station largement écartée. Le pouce de sa main gauche prend un contact précis sur la face latérale gauche de l'apophyse épineuse de D 1 et les autres doigts de cette même main épousent le trapèze. La paume de sa main droite s'applique sur la région temporo-pariétale droite du patient.

— Le praticien fait corps avec le sujet et « couvre sa manœuvre ». Il lui demande d'inspirer, puis d'expirer profondément et lentement.

— La main droite du praticien emmène la colonne cervicale en légère flexion, en inclinaison latérale gauche et rotation de gauche à droite, pendant que le pouce de sa main gauche exerce une pression, dirigée latéralement de gauche à droite, sur la face latérale gauche de l'apophyse épineuse de D 1.

— L'ostéopathe, se servant de la colonne cervicale comme levier, réduit le « slack » en majorant, à l'aide de sa main droite, l'inclinaison latérale et la rotation de la nuque, pendant que son pouce gauche exerce une pression rapide, brève et de courte amplitude, sur la face latérale gauche de l'apophyse épineuse de D 1, **pour faire tourner son corps vertébral, de droite à gauche**.

Normalisation d'une lésion de D 1, du type E.S.R. ou E.R.S.
(contact apophyse épineuse)

— Un « claquement » est généralement perçu, signant la restauration du jeu articulaire. Cependant, il est nécessaire de souligner que ce « claquement » ne saurait représenter une condition sine qua non de la restauration du jeu articulaire.

— **L'inclinaison latérale gauche de D 1** est majorée par l'inclinaison verticale.

— La rotation de gauche à droite, de la colonne cervicale est utilisée pour réaliser un couple inverse avec D 1.

— **La rotation de droite à gauche de D 1** est effectuée par la pression du pouce gauche de l'ostéopathe, sur la face latérale gauche de l'apophyse épineuse de D 1.

— Une fois la normalisation effectuée, l'opérateur peut en vérifier le caractère effectif, en pratiquant de nouveau les tests de mobilité correspondants.

D — REMARQUES

— Pour les lésions thoraciques de D 2 et D 3, la flexion thoracique est progressivement majorée, ainsi que l'inclinaison latérale et la rotation du levier cervical.

— Pour le « thrust », le couple de correction utilise beaucoup plus la poussée de l'apophyse épineuse que le levier cervical.

— La rotation, de gauche à droite du levier cervical, est diamétralement opposée à la rotation de droite à gauche que nécessite la normalisation de la lésion de D 1 en E.S.R., car le praticien se sert de la colonne cervicale comme levier, en réalisant un couple inverse avec D 1.

— La lésion vertébrale isolée du type E.S.R. se rencontre souvent dans un groupe F.S.R. Elle est souvent aiguë et nécessite qu'on la corrige en premier, quel que soit l'ordre de la suite ostéopathique.

— La lésion vertébrale, en rotation dans la concavité, se rencontre également, d'une manière plus chronique, aux extrémités, cervicale et lombaire, d'une scoliose :

- Cervicale : { F.R.S. de C 2 à C 4
E.S.R. de C 4 à C 7
- Lombaire : E.R.S.

ainsi qu'aux zones de changement de courbure :

- cervico-dorsale
- et dorso-lombaire.

— En expiration, la courbure dorsale se majore et les vertèbres thoraciques font une flexion.

XIX — TECHNIQUE DE NORMALISATION, EN DÉCUBITUS LATÉRAL, D'UNE LÉSION THORACIQUE ISOLÉE DE D 1, D 2 OU D 3, EN E.S.R. (Contact apophyse épineuse)

Il faut se souvenir que l'inclinaison latérale et la rotation, en extension thoracique, s'organisent du même côté, dans la concavité et que l'inclinaison latérale semble plus importante que la rotation.

Admettons que lors de l'inclinaison latérale droite de la région thoracique supérieure du patient, en extension, l'apophyse transverse droite de D 1, par exemple, ne se postériorise pas ou peu, par rapport à celle de D 2 et que, lors de l'inclinaison latérale gauche de la région thoracique supérieure du sujet, en extension, l'apophyse transverse gauche de D 1 se postériorise bien, par rapport à celle de D 2.

A — DIAGNOSTIC

Restriction de mobilité de D 1, en E.S.R. :

E. – extension

S. – inclinaison latérale gauche

R. – rotation de droite à gauche.

B — NORMALISATION

La normalisation du jeu articulaire exigera d'emmener D 1 :

R. – en rotation de gauche à droite

S. – en inclinaison latérale droite

F. – en flexion, localisée à D 1 : point de balance.

C — DESCRIPTION

Le patient est couché en décubitus latéral gauche. La têtière est légèrement surélevée et le coussin dorsal est abaissé, pour favoriser **l'inclinaison latérale droite**.

— L'ostéopathe se tient par côté et fait face au sujet, en situation largement écartée.

— Le praticien tire modérément le bras gauche du patient, pour que le décubitus latéral soit parfait, sans pour autant imprimer

de rotation thoracique supérieure. Le bras droit du sujet vient se loger entre les cuisses de l'ostéopathe.

— La main gauche du praticien soulève latéralement la tête du patient et pose sa région temporale gauche sur son avant-bras droit : les doigts de cette même main épousant l'occipital.

— Le pouce de la main gauche de l'ostéopathe prend un contact précis sur la face latérale droite de l'apophyse épineuse de D 1. Sa main droite amène la tête du patient vers lui, jusqu'à ce que le mouvement soit perçu par le pouce de sa main gauche, **imprimant ainsi à D 1, une flexion**. Sa main droite déplace ensuite la tête et la nuque du sujet **en inclinaison latérale droite**, en légère flexion et en rotation de droite à gauche.

— La rotation de droite à gauche de la colonne cervicale est utilisée comme levier, afin de réaliser un couple de rotation inverse avec D 1.

— **La rotation de gauche à droite de D 1** est réalisée par la pression du pouce du praticien, sur la face latérale droite de l'apophyse épineuse de D 1.

— L'ostéopathe fait corps avec le sujet et « couvre sa manœuvre ». Il lui demande d'inspirer, puis d'expirer profondément et lentement.

— Le praticien, se servant de la colonne cervicale comme levier, réduit le « slack » en majorant, à l'aide de sa main droite, l'inclinaison latérale droite et la rotation de droite à gauche, pendant que son pouce gauche exerce une pression brève, rapide, de courte amplitude, dirigée verticalement de haut en bas et de droite à gauche, sur la face latérale droite de l'apophyse épineuse de D 1, **pour faire tourner son corps vertébral de gauche à droite**.

— Un « claquement » est généralement perçu, signant la restauration du jeu articulaire. Cependant, il est nécessaire de souligner que ce « claquement » ne saurait représenter une condition sine qua non de la restauration du jeu articulaire.

— Une fois la normalisation effectuée, l'ostéopathe peut en vérifier le caractère effectif, en pratiquant de nouveau les tests de mobilité correspondants.

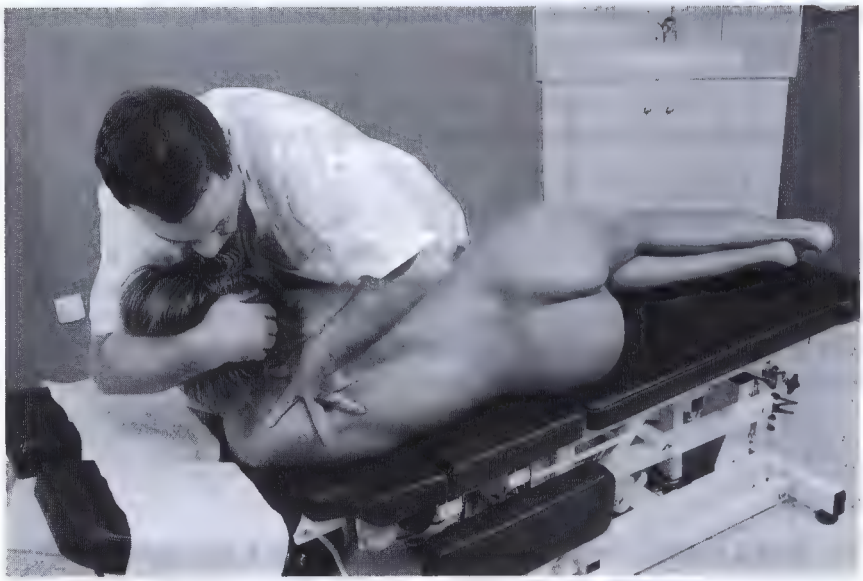

Normalisation d'une lésion de D 1, du type E.S.R. ou E.R.S.
(contact apophyse épineuse)

D — REMARQUES

— Pour le « thrust », le couple de correction utilise beaucoup plus la poussée de l'apophyse épineuse que le levier cervical.

— La rotation, de droite à gauche du levier cervical, est diamétralement opposée à la rotation de gauche à droite que nécessite la normalisation de la lésion de D 1, en E.S.R., car le praticien se sert de la colonne cervicale comme levier, en réalisant un couple inverse avec D 1.

— Pour les lésions thoraciques de D 2 et D 3 en E.S.R., la flexion thoracique est progressivement majorée, ainsi que l'inclinaison latérale et la rotation du levier cervical.

— La lésion vertébrale isolée du type E.S.R. se rencontre souvent dans un groupe F.S.R. Elle est souvent aiguë et nécessite

qu'on la corrige en premier, quel que soit l'ordre de la suite ostéopathique.

— La lésion vertébrale, en rotation dans la concavité, se rencontre également, d'une manière plus chronique, aux extrémités, cervicale et lombaire, d'une scoliose :

- Cervicale : { F.R.S. de C 2 à C 4
E.S.R. de C 4 à C 7
- Lombaire : E.R.S.

ainsi qu'aux zones de changement de courbure :

- cervico-dorsale
- et dorso-lombaire.

— En expiration, la courbure dorsale sa majore et les vertèbres thoraciques font une flexion.

XX — TECHNIQUE DE NORMALISATION, EN POSITION ASSISE, D'UNE LÉSION THORACIQUE ISOLÉE DE D 1, D 2 OU D 3, EN E.S.R. (Contact apophyse épineuse)

L'avantage de cette technique réside dans le fait qu'elle s'exécute, non pas en décubitus latéral, mais en position de fonction, en ce qui concerne la colonne thoracique.

Il faut se souvenir que l'inclinaison latérale et la rotation, en extension thoracique, s'organisent du même côté, dans la concavité et que l'inclinaison latérale semble plus importante que la rotation.

Admettons que lors de l'inclinaison latérale droite de la région thoracique supérieure du patient, en extension, l'apophyse transverse droite de D 1, par exemple, ne se postériorise pas ou peu, par rapport à celle de D 2 et que, lors de l'inclinaison latérale gauche de la région thoracique supérieure du sujet, en extension, l'apophyse transverse gauche de D 1 se postériorise bien, par rapport à celle de D 2.

A — DIAGNOSTIC

Restriction de mobilité de D 1, en E.S.R. :

E. – extension

S. – inclinaison latérale gauche

R. – rotation de droite à gauche.

B — NORMALISATION

La normalisation du jeu articulaire exigera d'emmener D 1 :

R. – en rotation de gauche à droite

S. – en inclinaison latérale droite

F. – en flexion, localisée à D 1 : point de balance.

C — DESCRIPTION

— Le patient est assis au bord de la table ou sur un tabouret.

— L'ostéopathe se tient derrière lui. Le pouce de sa main droite prend un contact précis sur la face latérale droite de l'apophyse épineuse de D 1 et ses autres doigts épousent le trapèze. Son genou gauche élève l'aisselle gauche du sujet, favorisant ainsi **l'inclinaison latérale droite de D 1**.

Contact sur la face latérale droite de l'apophyse épineuse de D 1

— La face postérieure du bras gauche du praticien s'applique sur la région pectorale gauche du sujet et sa main gauche empaume la région temporo-pariétale gauche du patient.

— L'ostéopathe emmène la tête du sujet en avant, pour entraîner **une flexion de D 1**.

— Le praticien fait corps avec le patient et « couvre sa manœuvre ».

— La main gauche de l'ostéopathe emmène la colonne cervicale en légère flexion, **en inclinaison latérale droite** et en rotation de droite à gauche, pendant que le pouce de sa main droite exerce une pression, dirigée latéralement de droite à gauche, sur la face latérale droite de l'apophyse épineuse de D 1.

— **L'inclinaison latérale droite de D 1** est réalisée par l'élévation de l'épaule gauche du sujet et par l'inclinaison latérale droite du levier cervical.

— **La rotation de gauche à droite de D 1** est effectuée par la pression du pouce droit du praticien, sur l'apophyse épineuse de D 1.

— La rotation cervicale de droite à gauche est utilisée comme levier, afin de réaliser un couple inverse avec D 1.

— L'ostéopathe demande au patient d'inspirer, puis d'expirer profondément et lentement. Se servant de la colonne cervicale comme levier, il réduit le « slack » en majorant, à l'aide de sa main gauche, l'inclinaison latérale droite et la rotation de la nuque de droite à gauche, pendant que son pouce droit exerce une pression rapide, brève et de courte amplitude sur la face latérale droite de l'apophyse épineuse de D 1, **pour faire tourner son corps vertébral de gauche à droite**.

— Un « claquement » est généralement perçu, signant la restauration du jeu articulaire. Cependant, il est nécessaire de souligner que ce « claquement » ne saurait représenter une condition sine qua non de la restauration du jeu articulaire.

— Une fois la normalisation effectuée, le praticien peut en vérifier le caractère effectif, en pratiquant de nouveau les tests de mobilité correspondants.

Normalisation d'une lésion de D 1, du type E.S.R. ou E.R.S.
(contact apophyse épineuse)

D — REMARQUES

— Pour le « thrust », le couple de correction utilise beaucoup plus la poussée de l'apophyse épineuse que le levier cervical.

— La rotation, de droite à gauche du levier cervical, est diamétralement opposée à la rotation de gauche à droite que nécessite la normalisation de D 1, en E.S.R., car le praticien se sert de la

colonne cervicale comme levier, en réalisant un couple inverse avec D 1.

— Pour les lésions thoraciques de D 2 et D 3, en E.S.R., la flexion thoracique est progressivement majorée, ainsi que l'inclinaison latérale et la rotation du levier cervical.

— La lésion vertébrale isolée, du type E.S.R., se rencontre souvent dans un groupe F.S.R. Elle est souvent aiguë et nécessite qu'on la corrige en premier, quel que soit l'ordre de la suite ostéopathique.

— La lésion vertébrale, en rotation dans la concavité, se rencontre également, d'une manière plus chronique, aux extrémités, cervicale et lombaire, d'une scoliose :

- Cervicale : { F.R.S. de C 2 à C 4
E.S.R. de C 4 à C 7
- Lombaire : E.R.S.

ainsi qu'aux zones de changement de courbure :

- cervico-dorsale
- et dorso-lombaire.

— En expiration, la courbure dorsale se majore et les vertèbres thoraciques font une flexion.

XXI — TECHNIQUE DE NORMALISATION, EN PROCUBITUS, D'UNE LÉSION THORACIQUE ISOLÉE, DE D 1 OU D 2 EN E.S.R. (Contact apophyse transverse)

Il faut se souvenir que l'inclinaison latérale et la rotation, en extension thoracique, s'organisent du même côté, dans la concavité et que l'inclinaison latérale semble plus importante que la rotation.

Admettons que lors de l'inclinaison latérale gauche de la région thoracique supérieure du patient, en extension, l'apophyse transverse gauche de D 1 ne se postériorise pas ou peu, par rapport à celle de D 2 et que, lors de l'inclinaison latérale droite de la région thoracique supérieure du sujet, en extension, l'apophyse transverse droite de D 1 se postériorise bien, par rapport à celle de D 2.

A — DIAGNOSTIC

Restriction de mobilité de D 1, en E.S.R. :

E. – extension

S. – inclinaison latérale droite

R. – rotation de gauche à droite.

B — NORMALISATION

La normalisation du jeu articulaire exigera d'emmener D 1 :

R. – en rotation de droite à gauche

S. – en inclinaison latérale gauche

F. – en flexion, localisée à D 1 : point de balance.

C — DESCRIPTION

— Le patient est allongé en procubitus. Ses pieds sont légèrement surélevés, afin de rendre la position confortable. La têtière est légèrement abaissée et le coussin thoracique est élevé, afin de favoriser **la flexion thoracique de D 1**. Son bras gauche est allongé le long de son corps, pour abaisser son épaule gauche et permettre **une inclinaison latérale gauche**. Son bras droit pend librement.

— L'ostéopathe se tient à droite du sujet, en station largement écartée. L'éminence hypothénar ou le pisiforme de sa main gauche prend un contact précis sur l'apophyse transverse droite de D 1. Son avant-bras gauche se rapproche de la verticale. La paume de sa main droite épouse la région temporo-pariétale droite du patient.

— Le praticien fait corps avec le sujet et « couvre sa manœuvre ». Il lui demande d'inspirer, puis d'expirer profondément et lentement.

— La main droite du praticien emmène la colonne cervicale en légère flexion, en inclinaison latérale gauche et en rotation de gauche à droite, pendant que l'éminence hypothénar ou le pisiforme de sa main gauche exerce une pression rapide, brève, de courte amplitude, dirigée verticalement de haut en bas, sur l'apophyse

Normalisation d'une lésion de D 1, du type E.S.R. ou E.R.S.
(contact apophyse transverse)

transverse droite de D 1, **pour faire tourner son corps vertébral de droite à gauche**.

— La rotation cervicale, de gauche à droite, est utilisée comme levier, afin de réaliser un couple inverse avec D 1.

— **La rotation de droite à gauche de D 1** est effectuée par la poussée de l'éminence hypothénar de la main gauche de l'ostéopathe, sur l'apophyse transverse droite de D 1.

— **L'inclinaison latérale gauche de D 1** est réalisée par l'abaissement de l'épaule gauche du patient et par l'inclinaison latérale gauche du levier cervical.

— Un « claquement » est généralement perçu, signant la restauration du jeu articulaire. Cependant, il est nécessaire de souligner que ce « claquement » ne saurait représenter une condition sine qua non de la restauration du jeu articulaire.

— Une fois la normalisation effectuée, l'opérateur peut en vérifier le caractère effectif, en pratiquant de nouveau les tests de mobilité correspondants.

Autre modalité

— L'ostéopathe se place à la tête du sujet, en bout de table.

— Pendant que l'éminence hypothénar ou le pisiforme de sa main droite prend un contact précis sur l'apophyse transverse droite de D 1, sa main gauche s'applique sur la région temporale droite du patient et, se servant de la colonne cervicale comme levier, fait subir à la tête, une légère flexion cervicale, **une inclinaison latérale gauche** et une rotation de gauche à droite.

— Lorsque le « slack » est réduit, l'éminence hypothénar droite du praticien exerce une poussée rapide, brève et de courte amplitude, sur l'apophyse transverse droite de D 1, dirigée verticalement, de haut en bas, **pour faire tourner son corps vertébral, de droite à gauche**.

D — REMARQUES

— Cette technique est très adaptée pour la lésion thoracique de D 1, peut être utilisée à la rigueur pour D 2, mais s'avère inadéquate pour D 3.

Normalisation d'une lésion de D 1, du type E.S.R. ou E.R.S.
(contact apophyse transverse)

— Pour le « thrust », le couple de correction utilise beaucoup plus la poussée sur l'apophyse transverse que le levier cervical.

— La rotation, de gauche à droite du levier cervical, est diamétralement opposée à la rotation de droite à gauche que nécessite la normalisation de la lésion de D 1, en E.S.R., car le praticien se sert de la colonne cervicale comme levier, en réalisant un couple inverse avec D 1.

— La lésion vertébrale isolée du type E.S.R. se rencontre souvent dans un groupe F.S.R. Elle est souvent aiguë et nécessite qu'on la corrige en premier, quel que soit l'ordre de la suite ostéopathique.

— La lésion vertébrale, en rotation dans la concavité, se rencontre également, d'une manière plus chronique, aux extrémités, cervicale et lombaire, d'une scoliose :

- Cervicale : { F.R.S. de C 2 à C 4
  E.S.R. de C 4 à C 7
- Lombaire : E.R.S.

ainsi qu'aux zones de changement de courbure :

- cervico-dorsale
- et dorso-lombaire.

— En expiration, la courbure dorsale se majore et les vertèbres thoraciques font une flexion.

XXII — TECHNIQUE DE NORMALISATION, EN DÉCUBITUS DORSAL, D'UNE LÉSION THORACIQUE ISOLÉE, EN FLEXION BILATÉRALE, DE D 7 PAR EXEMPLE

A — DIAGNOSTIC

- L'apophyse épineuse de D 7 est rapprochée de celle de D 6.
- L'apophyse épineuse de D 7 est éloignée de celle de D 8.
- L'espace inter-épineux D 6/D 7 est réduit.
- L'espace inter-épineux D 7/D 8 est augmenté.
- L'apophyse épineuse de D 7 est saillante.
- Le ligament sur-épineux est sensible à la pression.
- Le ligament inter-épineux D 7/D 8 est douloureux.
- D 7 adopte une position antérieure.
- Le disque inter-vertébral D 7/D 8 est comprimé en avant.
- Les angles costaux apparaissent élevés.

Lors de la flexion

- Le petit espace inter-épineux D 6/D 7 augmente.
- Le grand espace inter-épineux D 7/D 8 augmente.

Lors de l'extension

- Le petit espace inter-épineux D 6/D 7 diminue.
- Le grand espace inter-épineux D 7/D 8 **ne se réduit pas ou peu**.

Une lésion vertébrale, quelle qu'elle soit, se meut plus volontiers dans son sens lésionnel, que dans le sens inverse.

B — NORMALISATION

La normalisation de la lésion thoracique de D 7, en flexion bilatérale, s'effectuera **en extension, au début de l'inspiration** et le

point de contact s'appliquera directement **sur les apophyses transverses de D 7**.

C — DESCRIPTION

— Le patient est couché en décubitus dorsal et le praticien se tient par côté.

— **Pour les vertèbres thoraciques inférieures :**

Le sujet croise ses mains sur les épaules opposées.

— **Pour les vertèbres thoraciques moyennes :**

Le patient entrelace ses mains derrière la nuque ou les croise sur les épaules opposées.

— **Pour les vertèbres thoraciques supérieures :**

Le sujet entrelace ses mains derrière l'occipital.

— L'ostéopathe interpose, entre les bras croisés ou les coudes réunis du patient et son thorax, un petit coussin, destiné à rendre la manœuvre confortable pour les deux participants.

— Pendant que la main gauche du praticien roule le buste du sujet vers lui, l'éminence thénar et la deuxième phalange du majeur de sa main droite prennent un contact sur les apophyses transverses de D 7, qui se situent au niveau de l'apophyse épineuse de D 6.

— L'ostéopathe laisse revenir le buste du patient en décubitus dorsal, jusqu'à ce que **l'extension thoracique** soit perçue par sa main droite, au niveau de D 7.

— Le praticien demande au sujet d'expirer, puis d'inspirer profondément et lentement. **Au début de l'inspiration**, l'ostéopathe comprime le buste du patient dans l'axe de sa main droite, en dirigeant sa poussée correctrice de haut en bas et vers les pieds.

— Un ressaut articulaire signe, en général, la restauration du jeu articulaire.

— Le praticien vérifie ensuite l'efficacité de sa normalisation par le contrôle des tests de mobilité correspondants.

L'éminence thénar et la deuxième phalange du majeur prennent contact avec les apophyses transverses de D 7

L'éminence thénar et la deuxième phalange du majeur prennent contact avec les apophyses transverses de D 7, sur le squelette

Normalisation d'une lésion de D 7, en flexion bilatérale

D — REMARQUES

— Le degré d'extension thoracique est fonction du niveau vertébral à normaliser.

— Lors de l'inspiration, la courbure dorsale se redresse et les vertèbres thoraciques font une extension.

— Certains praticiens remplacent le contact des apophyses transverses, par celui de l'éminence thénar sur l'apophyse épineuse de la vertèbre concernée. Cette modalité semble moins confortable, par suite de la sensibilité des ligaments sur-épineux et inter-épineux et le contact apparaît, par ailleurs, plus instable et aléatoire.

— Chez les « carboniques », il est parfois conseillé, même pour les vertèbres thoraciques moyennes et supérieures, de demander au patient de croiser ses mains sur les épaules opposées, bien que cette attitude rende le levier de flexion-extension thoracique un peu plus délicat et difficile à fixer.

— Cette manœuvre peut être utilisée comme « technique de stimulation ».

— Il faut se souvenir qu'au niveau de D 7, l'apophyse épineuse se projette au niveau des apophyses transverses de la vertèbre sous-jacente (D 8).

— Les lésions de flexion unilatérale, décrites par certains praticiens, n'existent pas et s'inscrivent dans le cadre des lésions complexes vertébrales, du type F.S.R.

XXIII — TECHNIQUE DE NORMALISATION, EN PROCUBITUS, D'UNE LÉSION THORACIQUE ISOLÉE, EN FLEXION BILATÉRALE, DE D 7 PAR EXEMPLE

A — DIAGNOSTIC

- L'apophyse épineuse de D 7 est rapprochée de celle de D 6.
- L'apophyse épineuse de D 7 est éloignée de celle de D 8.
- L'espace inter-épineux D 6/D 7 est réduit.
- L'espace inter-épineux D 7/D 8 est augmenté.
- L'apophyse épineuse de D 7 est saillante.
- Le ligament sur-épineux est sensible à la pression.
- Le ligament inter-épineux D 7/D 8 est douloureux.
- D 7 adopte une position antérieure.
- Le disque inter-vertébral D 7/D 8 est comprimé en avant.
- Les angles costaux apparaissent élevés.

Lors de la flexion :

- Le petit espace inter-épineux D 6/D 7 augmente.
- Le grand espace inter-épineux D 7/D 8 augmente.

Lors de l'extension :

- Le petit espace inter-épineux D 6/D 7 diminue.
- Le grand espace inter-épineux D 7/D 8 **ne se réduit pas ou peu**.

Une lésion vertébrale, quelle qu'elle soit, se meut plus volontiers dans son sens lésionnel, que dans le sens inverse.

B — NORMALISATION

La normalisation de la lésion thoracique de D 7, en flexion bilatérale, s'effectuera **en extension, au début de l'inspiration** et le point de contact s'appliquera directement **sur les apophyses transverses de D 7**.

Les éminences, thénar et hypothénar, de la main droite prennent contact avec les apophyses transverses de D 7, sur le squelette

C — DESCRIPTION

— Le patient est couché en procubitus. Ses pieds sont légèrement surélevés, afin de rendre la position confortable. Ses bras pendent par côté de la table. Sa tête repose dans la gouttière de la têtière. Le coussin thoracique est abaissé et la têtière est légèrement surélevée, **pour favoriser l'extension de D 7**.

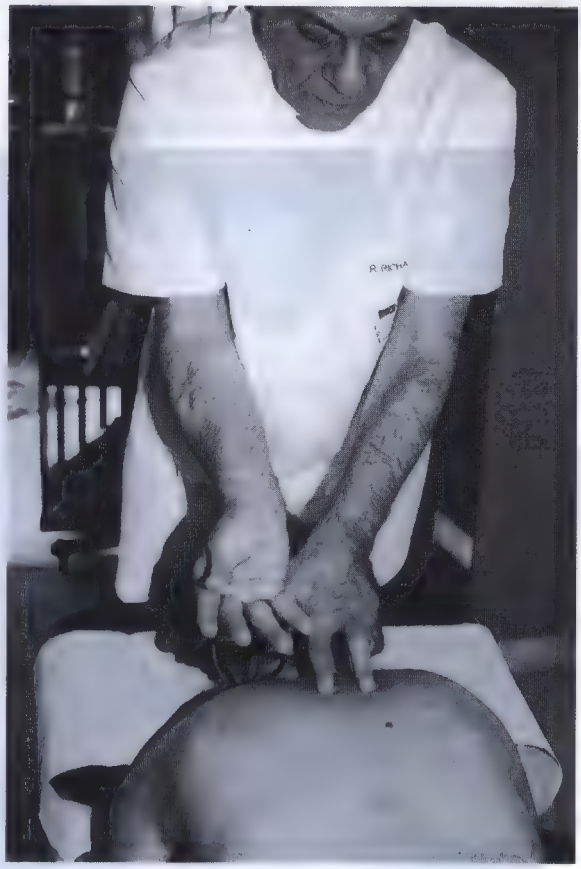

Les éminences, thénar et hypothénar, prennent contact avec les apophyses transverses de D 7

— L'ostéopathe se place en bout de table, à la tête du sujet. Les éminences, thénar et hypothénar, de sa main droite prennent contact avec les apophyses transverses de D 7, qui se situent au niveau de l'apophyse épineuse de D 6. Sa main gauche se superpose à sa main droite.

— Le praticien demande au patient d'expirer, puis d'inspirer profondément et lentement. **Au début de l'inspiration**, les deux mains de l'ostéopathe exercent une poussée brève, rapide et de courte amplitude, dirigée de haut en bas et vers les pieds, sur les apophyses transverses de D 7.

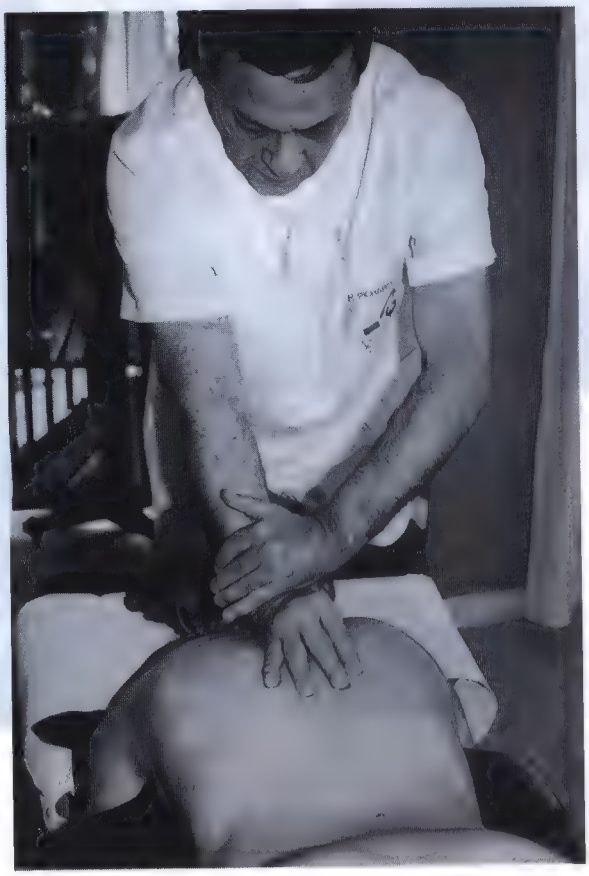

Normalisation d'une lésion de D 7, en flexion bilatérale

— Un ressaut articulaire signe, en général, la restauration du jeu articulaire.

— Le praticien vérifie ensuite l'efficacité de sa normalisation, par le contrôle des tests de mobilité correspondants.

D — REMARQUES

Le degré d'extension thoracique, produit par l'élévation de la têtière et l'abaissement du coussin thoracique, est fonction du niveau vertébral à normaliser.

— Lors de l'inspiration, la courbure dorsale se redresse et les vertèbres thoraciques font une extension.

— Certains praticiens substituent le contact des apophyses transverses, par celui de l'éminence thénar sur l'apophyse épineuse de la vertèbre en lésion. Cette modalité semble moins confortable, par suite de la sensibilité des ligaments sur-épineux et inter-épineux et le contact apparaît par ailleurs, plus instable et aléatoire.

— Il faut se souvenir qu'au niveau de D 7, l'apophyse épineuse se projette au niveau des apophyses transverses de la vertèbre sous-jacente (D 8).

— Une autre modalité consiste à prendre contact avec les apophyses transverses de D 7, à l'aide des éminences hypothénar mains croisées :

- L'éminence hypothénar de la main droite, sur l'apophyse transverse droite de D 7.
- L'éminence hypothénar de la main gauche sur l'apophyse transverse gauche de D 7.

— Les lésions de flexion unilatérale, décrites par certains praticiens, n'existent pas et s'inscrivent dans le cadre des lésions complexes vertébrales, du type F.S.R.

XXIV — TECHNIQUE DE NORMALISATION, EN POSITION ASSISE, D'UNE LÉSION THORACIQUE DE GROUPE, EN FLEXION BILATÉRALE, DE D 7 À D 10, PAR EXEMPLE

A — DIAGNOSTIC

• Les apophyses épineuses de D 7, D 8, D 9 et D 10 sont rapprochées les unes des autres.

• L'apophyse épineuse de D 10 est éloignée de celle de D 11.

• L'espace inter-épineux D 10/D 11 est augmenté.

• L'espace inter-épineux D 6/D 7 est réduit.

• Les apophyses épineuses de D 7, D 8, D 9 et D 10 sont saillantes.

• Les ligaments sur-épineux sont sensibles à la pression.

• Le ligament inter-épineux D 10/D 11 est douloureux.

• D 7, D 8, D 9 et D 10 adoptent une position antérieure.

• Les disques inter-vertébraux D 7/D 8, D 8/D 9, D 9/D 10 et D 10/D 11 sont comprimés en avant.

• Les angles costaux correspondants apparaissent élevés.

Lors de la flexion :

• le grand espace D 10/D 11 augmente,

• les petits espaces D 6/D 7, D 7/D 8, D 8/D 9 et D 9/D 10 augmentent.

Lors de l'extension :

• le petit espace D 6/D 7 diminue,

• le grand espace D 10/D 11 **ne se réduit pas ou peu**.

B — NORMALISATION

La normalisation de la lésion de groupe D 7, D 8, D 9 et D 10, en flexion bilatérale, s'effectuera **en extension, au début de l'inspiration** et le contact s'appliquera **sur les apophyses**

épineuses et les apophyses transverses de D 7, D 8, D 9 et D 10, tout en sachant que les apophyses épineuses de D 7, D 8, D 9 et D 10 se projettent au niveau des apophyses transverses des vertèbres sous-jacentes.

C — DESCRIPTION

— Le patient est assis au bord de la table. Ses mains sont croisées sur les épaules opposées. Sa tête demeure en rectitude, **pour favoriser l'extension thoracique du groupe D 7, D 8, D 9 et D 10**.

— L'ostéopathe se tient derrière lui. Sa main droite saisit le coude gauche du sujet et sa main gauche empaume le coude droit.

Normalisation d'une lésion de groupe (D 7/D 10), en flexion bilatérale

— Le praticien imprime, au groupe D 7, D 8, D 9 et D 10, une extension et place, éventuellement, un petit coussin au niveau du groupe à normaliser.

— L'ostéopathe tire légèrement et latéralement les coudes du patient et lui demande d'expirer, puis d'inspirer profondément et lentement. **Au début de l'inspiration** et après avoir réduit le « slack », la poitrine du praticien comprime brusquement le groupe D 7, D 8, D 9 et D 10, d'arrière en avant.

— Un ressaut articulaire signe, en général, la restauration du jeu articulaire.

— L'ostéopathe vérifie ensuite l'efficacité de sa normalisation par le contrôle des tests de mobilité correspondants.

D — REMARQUES

— Lorsqu'il s'agit des vertèbres thoraciques supérieures ou moyennes, le sujet entrelace ses mains derrière la nuque.

Lorsqu'il s'agit des vertèbres thoraciques moyennes ou inférieures, le patient croise ses mains sur les épaules opposées.

— Lors de l'inspiration, la courbure dorsale se redresse et les vertèbres thoraciques font une extension.

XXV — TECHNIQUE DE NORMALISATION, EN DÉCUBITUS DORSAL, D'UNE LÉSION THORACIQUE ISOLÉE, EN EXTENSION BILATÉRALE, DE D 4 PAR EXEMPLE

A — DIAGNOSTIC

- L'apophyse épineuse de D 4 est rapprochée de celle de D 5.
- L'apophyse épineuse de D 4 est éloignée de celle de D 3.
- L'espace inter-épineux D 3/D 4 est augmenté.
- L'espace inter-épineux D 4/D 5 est réduit.
- L'apophyse épineuse de D 4 est effacée.
- Le ligament inter-épineux D 3/D 4 est douloureux.
- D 4 adopte une position postérieure.
- Le disque inter-vertébral D 4/D 5 est comprimé en arrière.
- Les angles costaux apparaissent abaissés.

Lors de l'extension :

- Le petit espace inter-épineux D 4/D 5 diminue.
- Le grand espace inter-épineux D 3/D 4 diminue.

Lors de la flexion :

- Le petit espace inter-épineux D 4/D 5 **n'augmente pas ou peu**.
- Le grand espace inter-épineux D 3/D 4 augmente.

Une lésion vertébrale, quelle qu'elle soit, se meut plus volontiers dans son sens lésionnel, que dans le sens inverse.

B — NORMALISATION

La normalisation de la lésion thoracique de D 4, en extension bilatérale, s'effectuera **en flexion, en fin d'expiration** et le point de contact s'appliquera **sur les apophyses transverses de D 5**.

C — DESCRIPTION

— Le patient est couché en décubitus dorsal et le praticien se tient par côté.

— **Pour les vertèbres thoraciques inférieures** : le sujet croise ses mains sur les épaules opposées.

— **Pour les vertèbres thoraciques moyennes** : le patient entrelace ses mains derrière la nuque.

— **Pour les vertèbres thoraciques supérieures** : le sujet entrelace ses mains derrière l'occipital.

— L'ostéopathe interpose, entre les bras croisés ou les coudes réunis du patient et son thorax, un petit coussin, destiné à rendre la manœuvre confortable pour les deux participants.

— Pendant que la main gauche du praticien roule le buste du sujet vers lui, l'éminence thénar et la deuxième phalange du majeur de sa main droite prennent un contact sur les apophyses transverses de D 5, entre l'apophyse épineuse de D 4 et celle de D 5.

— L'ostéopathe laisse revenir le buste du patient en décubitus dorsal et sa main gauche soulève sa région cervico-dorsale, jusqu'à ce que **la flexion thoracique** soit perçue par sa main droite, au niveau de D 5.

Le praticien demande au sujet d'inspirer, puis d'expirer profondément et lentement. En fin d'expiration, l'ostéopathe comprime le buste du patient dans l'axe de sa main droite, en dirigeant sa poussée correctrice de haut en bas et vers la tête.

— Un ressaut articulaire signe, en général, la restauration du jeu articulaire.

— Le praticien vérifie ensuite l'efficacité de sa normalisation, par le contrôle des tests de mobilité.

Normalisation d'une lésion en extension bilatérale de D 4
(mains croisées derrière l'occipital)

Normalisation d'une lésion en extension bilatérale des vertèbres thoraciques moyennes
(mains croisées derrière la nuque)

Normalisation d'une lésion en extension bilatérale des vertèbres thoraciques inférieures (mains croisées sur les épaules opposées)

D — REMARQUES

— Le degré de flexion thoracique est fonction du niveau vertébral à normaliser.

— Lors de l'expiration, la courbure dorsale se majore et les vertèbres thoraciques font une flexion.

— Chez les « carboniques », il est parfois conseillé, même pour les vertèbres thoraciques moyennes et supérieures, de demander au patient de croiser ses mains sur les épaules opposées, bien que cette attitude rende le levier de flexion-extension thoracique un peu plus délicat et difficile à fixer.

— Cette manœuvre peut être utilisée comme « technique de stimulation ».

— Il faut se souvenir qu'au niveau de D 4, l'apophyse épineuse se projette entre les apophyses transverses de la vertèbre sus-jacente (D 3) et les apophyses transverses de la vertèbre sous-jacente (D 5).

— Les lésions d'extension unilatérale, décrites par certains praticiens, n'existent pas et s'inscrivent dans le cadre des lésions complexes vertébrales, du type E.S.R. ou E.R.S.

XXVI — TECHNIQUE DE NORMALISATION, EN PROCUBITUS, D'UNE LÉSION THORACIQUE ISOLÉE, EN EXTENSION BILATÉRALE, DE D 4 PAR EXEMPLE

A — DIAGNOSTIC

- L'apophyse épineuse de D 4 est rapprochée de celle de D 5.
- L'apophyse épineuse de D 4 est éloignée de celle de D 3.
- L'espace inter-épineux D 3/D 4 est augmenté.
- L'espace inter-épineux D 4/D 5 est réduit.
- L'apophyse épineuse de D 4 est effacée.
- Le ligament inter-épineux D 3/D 4 est douloureux.
- D 4 adopte une position postérieure.
- Le disque inter-vertébral D 4/D 5 est comprimé en arrière.
- Les angles costaux apparaissent abaissés.

Lors de l'extension :

- Le petit espace inter-épineux D 4/D 5 diminue.
- Le grand espace inter-épineux D 3/D 4 diminue.

Lors de la flexion :

- Le petit espace inter-épineux D 4/D 5 **n'augmente pas ou peu**.
- Le grand espace inter-épineux D 3/D 4 augmente.

Une lésion vertébrale, quelle qu'elle soit, se meut plus volontiers dans son sens lésionnel, que dans le sens inverse.

B — NORMALISATION

La normalisation de la lésion thoracique de D 4, en extension bilatérale, s'effectuera **en flexion, en fin d'expiration** et le point de contact s'appliquera **sur les apophyses transverses de D 5**.

C — DESCRIPTION

— Le patient est couché en procubitus. Ses pieds sont légèrement surélevés, afin de rendre la position confortable. Ses bras pendent par côté de la table. Sa tête repose dans la gouttière de la têtière. Le coussin thoracique est élevé et la têtière est abaissée, **pour favoriser la flexion de D 4**.

— L'ostéopathe chevauche la région lombaire du sujet. L'éminence hypothénar de sa main droite prend contact avec l'apophyse transverse gauche de D 5, qui se situe entre l'apophyse épineuse de D 4 et celle de D 5. L'éminence hypothénar de sa main gauche prend contact avec l'apophyse transverse droite de D 5, qui se situe entre l'apophyse épineuse de D 4 et celle de D 5.

Contact des éminences hypothénar, sur les apophyses transverses de D 5 sur le squelette

— Le praticien demande au patient d'inspirer, puis d'expirer profondément et lentement. **En fin d'expiration**, les éminences hypothénar de l'ostéopathe exercent une poussée rapide, brève et de courte amplitude, dirigée de haut en bas et vers la tête, sur les apophyses transverses de D 5.

— Un ressaut articulaire signe, en général, la restauration du jeu articulaire.

— Le praticien vérifie ensuite l'efficacité de sa normalisation, par le contrôle des tests de mobilité correspondants.



Normalisation d'une lésion de D 4, en extension bilatérale

D — REMARQUES

— Le degré de flexion thoracique, produit par l'élévation du coussin thoracique et l'abaissement de la têtière, est fonction du niveau vertébral à normaliser.

— Lors de l'expiration, la courbure dorsale se majore et les vertèbres thoraciques font une flexion.

— Il faut se souvenir qu'au niveau de D 4, l'apophyse épineuse se projette entre les apophyses transverses de la vertèbre sus-jacente (D 3) et les apophyses transverses de la vertèbre sous-jacente (D 5).

— Une autre modalité consiste à prendre contact, avec les éminences, thénar et hypothénar, de la main droite, sur les apophyses transverses de D 5 ; la main gauche recouvrant la main droite.

— Les lésions d'extension unilatérale, décrites par certains praticiens, n'existent pas et s'inscrivent dans le cadre des lésions complexes vertébrales, du type E.S.R. ou E.R.S.

XXVII — TECHNIQUE DE NORMALISATION, EN POSITION ASSISE, D'UNE LÉSION THORACIQUE DE GROUPE, EN EXTENSION BILATÉRALE, DE D 4 À D 6 PAR EXEMPLE

A — DIAGNOSTIC

• Les apophyses épineuses de D 4, D 5 et D 6 sont très rapprochées les unes des autres.

• L'apophyse épineuse de D 4 est éloignée de celle de D 3.

• L'espace inter-épineux D 3/D 4 est augmenté.

• L'espace inter-épineux D 6/D 7 est réduit.

• Les apophyses épineuses de D 4, D 5 et D 6 sont effacées.

• Le ligament inter-épineux D 3/D 4 est douloureux.

• D 4, D 5 et D 6 adoptent une position postérieure.

• Les disques inter-vertébraux D 4/D 5, D 5/D 6 et D 6/D 7 sont comprimés en arrière.

• Les angles costaux correspondants apparaissent abaissés.

Lors de l'extension :

• Le grand espace inter-épineux D 3/D 4 diminue.

• Les petits espaces inter-épineux D 4/D 5, D 5/D 6 et D 6/D 7 diminuent.

Lors de la flexion :

• Les petits espaces inter-épineux D 4/D 5, D 5/D 6 et D 6/D 7 **n'augmentent pas ou peu**.

• Le grand espace inter-épineux D 3/D 4 augmente.

Une lésion vertébrale, quelle qu'elle soit, se meut plus volontiers dans son sens lésionnel, que dans le sens inverse.

B — NORMALISATION

La normalisation de la lésion de groupe, D 4, D 5 et D 6, en extension bilatérale, s'effectuera **en flexion, en fin d'expiration**. Le contact s'appliquera **sur les apophyses épineuses et les apophyses transverses de D 5, D 6 et D 7**, tout en sachant que les apophyses épineuses de D 5/D 6 se projettent entre les apophyses transverses de la vertèbre sus-jacente et les apophyses transverses de la vertèbre sous-jacente et que l'apophyse épineuse de D 7 se projette au niveau des apophyses transverses de D 8.

C — DESCRIPTION

— Le patient est assis au bord de la table. Ses mains sont croisées derrière la nuque. Ses coudes pendent librement par côté et sa tête est relâchée, **afin de favoriser la flexion thoracique du groupe D 4, D 5 et D 6**.

— L'ostéopathe se tient derrière lui. Sa main droite saisit le poignet droit du sujet et sa main gauche empaume le poignet gauche.

— Le praticien ramène les coudes du patient sur sa poitrine, pour imprimer, à la colonne thoracique supérieure, **une flexion localisée à D 4, D 5 et D 6**.

— Une fois ce levier de flexion fixé, les deux mains de l'ostéopathe tirent horizontalement le buste du sujet vers lui, contre sa poitrine. Un petit coussin peut s'interposer sous la zone D 4, D 5 et D 6, pour faciliter la localisation de la normalisation.

— Le praticien demande au patient d'inspirer, puis d'expirer profondément et lentement. **En fin d'expiration** et après avoir réduit le « slack », la poitrine de l'ostéopathe comprime D 4, D 5 et D 6, d'avant en arrière et exerce une traction rapide, brève et de courte amplitude, dirigée de bas en haut.

— Un ressaut articulaire signe, en général, la restauration du jeu articulaire.

— Le praticien vérifie ensuite l'efficacité de sa normalisation, par le contrôle des tests de mobilité correspondants.

Normalisation d'une lésion de groupe D 4/D 6, en extension bilatérale

D — REMARQUES

Lorsqu'il s'agit des vertèbres thoraciques supérieures ou moyennes, le sujet entrelace ses mains derrière la nuque.

— Lorsqu'il s'agit des vertèbres thoraciques moyennes ou inférieures, le patient croise ses mains sur les épaules opposées.

— En expiration, la courbure dorsale se majore et les vertèbres thoraciques font une flexion.

XXVIII — TECHNIQUE DE NORMALISATION DE LA CHARNIÈRE DORSO-LOMBAIRE, EN PROCUBITUS, CHEZ L'ENFANT

Cette technique n'est réalisable que chez l'enfant, entre l'âge de cinq ans et dix ans.

Elle est utile dans les cas d'énurésie et « d'attitude scoliotique », avec changement de courbure latérale dorso-lombaire.

La normalisation du jeu articulaire obtenue, revêt un caractère global.

A — DESCRIPTION

— L'enfant est couché en procubitus. Sa tête repose dans la gouttière de la têtière. Ses bras pendent librement par côté. Ses pieds sont légèrement surélevés, afin de rendre la position confortable.

— L'ostéopathe se tient d'un côté, puis de l'autre, car cette manœuvre s'effectue bilatéralement.

— Premier temps

Les éminences, thénar et hypothénar, de la main droite du praticien prennent contact avec les apophyses transverses des vertèbres dorso-lombaires D 11/D 12, puis D 12/L 1, pendant que son bras gauche saisit les deux jambes réunies de l'enfant, juste au-dessus des genoux.

Pendant que la main droite de l'ostéopathe réduit le « slack », en majorant sa pression sur les apophyses transverses dorso-lombaires, son bras gauche soulève les deux jambes réunies de l'enfant, jusqu'à ce que le mouvement soit perçu par sa main droite. Le praticien imprime alors, à ses deux jambes réunies, un mouvement en forme de « 8 », couché sur l'horizontale.

— Deuxième temps

La même manœuvre se répète du côté opposé.

Normalisation de la charnière dorso-lombaire, chez l'enfant

Le praticien imprime un mouvement en forme de « 8 », couché sur l'horizontale

L'ostéopathe imprime un mouvement en forme de « 8 », couché sur l'horizontale

CONCLUSION

Depuis le début de l'histoire de la médecine, les médecins ont toujours attaché une attention particulière aux viscères et à notre milieu interne.

De nos jours, cette préoccupation n'a cessé de s'accroître. Cependant, la vie ne saurait se résumer à « une activité viscérale ». L'homme n'accomplit pas de « filtration glomérulaire », ni de « réabsorption tubulaire » ; il ne « vaso-dilate pas », il ne « constricte pas », il « n'oxygène pas », il ne « péristalte pas » et il ne « sécrète pas ».

L'homme bouge, court, travaille, joue au tennis, construit des maisons, peint des tableaux, fait de la musique. Il est créatif, il enseigne, apprend, écrit, éduque, fait de la chirurgie, de l'ostéopathie...

En considérant ces activités d'une manière objective, on s'aperçoit que, dans chacune d'elles, le corps est en mouvement. La vie s'exprime par le mouvement. CHAQUE ACTE DE LA VIE EST JOUÉ PAR LE SYSTÈME MUSCULO-SQUELETTIQUE.

Tout ce que fait l'homme, pour exprimer ses aspirations et ses convictions, ne peut être perçu par les autres qu'au travers de son attitude, de son comportement et de son élocution. La plus haute activité intellectuelle n'a de valeur que dans la mesure où elle peut s'extérioriser et être communiquée aux autres.

Le système musculo-squelettique représente, en fait, un mécanisme fondamental dans le concept ostéopathique. Pour être opérationnel, celui-ci doit être approvisionné en ÉNERGIE MOTRICE, ce qui explique la participation du système nerveux, d'où le nom de SYSTÈME NEURO-MUSCULO-SQUELETTIQUE.

A.T. STILL définissait l'ostéopathie par les mots :

« Mouvement, Matière, Esprit »

L'esprit et la matière ne peuvent exister sans mouvement.

Le système musculo-squelettique représente la masse la plus importante du corps. Il en est, d'ailleurs, le plus grand consommateur ; les muscles consument davantage d'énergie que tous les autres tissus du corps. Le système musculo-squelettique et le système nerveux qui le commande représentent un mécanisme essentiel dans le concept ostéopathique. Les autres systèmes ont une fonction de soutien. Ils fournissent les carburants et matériaux de construction, disposent des déchets et des produits inutilisés, organisent la défense, restaurent et régénèrent. D'une manière générale, ils entretiennent la régulation de l'environnement interne, au sein duquel s'organise l'activité cellulaire.

Le Docteur I.M. KORR semble avoir raison de souligner, dans son exposé, l'importance trop souvent sous-estimée du système sympathique car le mécanisme musculo-squelettique, certains organes ou tissus, la plupart des vaisseaux sanguins, les glandes sudoripares et le muscle lisse de la paupière interne REÇOIVENT UNE INNERVATION AUTONOME STRICTEMENT SYMPATHIQUE. Il n'y a pas un seul tissu du corps qui ne reçoive pas une innervation sympathique, alors que l'influence parasympathique, en dehors des glandes lacrymales, sous-maxillaires, sub-linguales, parotides et de l'œil, semble se limiter aux viscères.

La juste importance donnée par l'école ostéopathique à la palpation et aux normalisations du système musculo-squelettique, suppose une relation réflexe entre les structures viscérales et les structures somatiques du corps. Les répercussions somatiques des affections viscérales, comme la douleur irradiée ou rapportée et les répercussions viscérales des lésions du système musculo-squelettique, mises en évidence depuis longtemps par des cliniciens expérimentés, trouvent leur explication physiologique, dans le réflexe vertébral de SHERRINGTON.

Comme l'ont démontré les Docteurs E.L. HIX et I.M. KORR, les réflexes viscéro-viscéral, somato-viscéral et viscéro-somatique font

partie de la réalité, sont expérimentalement démontrables, permettent d'expliquer de nombreuses lésions ostéopathiques primaires ou secondaires et de comprendre :

— Comment la lésion ostéopathique prédispose à la maladie ?

— Comment la lésion ostéopathique perturbe l'équilibre physiologique ?

— Quels sont les effets de la lésion ostéopathique ?

— Et quel est le mécanisme neural de la lésion ostéopathique ?

Les Lésions Ostéopathiques de la Colonne Vertébrale comprennent deux tomes. Ce tome I est suivi du tome II, dont le plan figure, en annexe, dans les premières pages de cet ouvrage.

BIBLIOGRAPHIE

ALEKSANYAN A.N.
« The effect of sympathetic nerves on the electricla activity of the b rain » Proceedings of the Academy of Sciences USSR 125 : 236 – 1959.

ASTROM A. and J. CRAFOORD
« Afferent and Efferent Activity in the Renal nerves of Cats » Acta Physiol. Scand. 74, 69-78 – 1968.

BACH L.M.N.
« Brainstem facilitation of the knee jerk and the Orbeli effect » Am. J. Physiol. 171 : 705 – 1953.

BAKER, GEORGE S. and Cornelius M. GOTTLIEB
« The prevention of corneal ulceration in the denervated eye by cervical sympathectomy : An experimental study in cats » Proc. Staff Meeting Mayo Clinic 34 : 474, 478 – 1959.

BALLANTYNE
« The spinal column in the infant »

BARDINA R.A.
« Effect of injury of the CNS on collateral circulation » Arkh. Anat. Gistol. Embiol. 33 : 55-58 – 1956.

BEACHAM W.S. and E.R. PERL
« Characteristics of a Spinal Sympathetic Reflex » J. Physiol. 173, 431-448 – 1964.

BICHAT – BROCA – CHASSAIGNAC – GREGOIRE-OBERLIN – HENLE – HOVELAQUE – LATARJET – PATURET – POIRIER – RATHKE – ROUVIÈRE – SAPPEY – TROLARD – WEBER – WINCKLER
« Traités d'anatomie humaine ».

BOULAND
« Recherches anatomiques sur les courbures du rachis chez l'homme » – 1872.

BUSCALONI
« La curva dorsale nella colonna vertébrale dell'uomo e degli animali » – 1891.

CASTAING J. et J.J. SANTINI
« Le Rachis » Ed. Vigot – 1960.

CHARPY
« De la courbure lombaire et de l'inclinaison du bassin » – 1885.
« Les courbures latérales normales du rachis humain » – 1901.

COLE W.V.
« Osteopathic lesion complex » J. Am. Osteop. A. 47 : 399-406 – April 1948.

CRUICKSHANK A.H. and R. HARRIS
« Accelerated wound healing inr rabbit's ears after cervical sympathectomy » J. Path. Bact. 73 : 177-181 – 1957.

CUNNIGHAM
« The proportion of bone and cartilage in the lumbar section of the vertebral column of the apes and several races of man » – 1989.
« The lumbar curve in man and apes » Dublin – 1886.

DELL P. – M. BONVALLET and A. HUGELIN
« Tonus sympathique, adrénaline et contrôle réticulaire de la motricité spinale » Electroenceph. and Clin. Neuro-physiol. VI : 599-618 – 1954.

DEMING G.
« Background for rational therapy » Osteop. Med. 1 : 28, Aug. 65 Oct. 1943 ; 2 : 20, – Jan. 1944.

DENSLOW J.S.
« An analysis of the variability of spinal reflex thresholds » J. Neurophysiol. 7 : 207-215 – July 1944.

DENSLOW J.S. – KORR I.M. and KREMS A.D.
« Quantitative studies of chronic facilitation in human motoneuron pools » Am. J. Physiol. 105 : 229-238 – Aug. 1947.

DENSLOW J.S. and HASSET C.C.
« Central excitatory state associated with postural abnormalities » J. Neurophysioo. 5 : 393-402 – Sept. 1972.

DOWNMAN C.B.B. and Mc SWINEY B.A.
« Reflexes elicited by visceral stimulation in acute spinal animal » J. Physiol. 105 : 80-94 – July 15 1946.

DRUCKER D.E.
« Referred pain and the osteopathic lesion » J. Am. Osteop. A. 47 : 623-629 – Aug. 1948.

EBLE John Nelson
« Patterns of response of the paravertebral musculature to visceral stimuli » Am. J. Physiol. 198, 429-433 – 1960.

FRANKSTEIN S.I.

« One unconsidered form of part played by nervous system in development of disease » Science 106 : 242 – Sept. 12 1947.

FRYETTE H.H.

« Principles of osteopathic technic » Second Edit. A.A.O. – 1966.

GINSBURG E.M.

« Pathogenesis and treatment of lobar pneumonia » Am. Rev. Soviet Med. 2 : 28-36 – Oct. 1944.

GULLICKSON Glenn Jr. – W.G. KUBICEK and F. KOTTKE

« Effects of stimulation of lumbar sympathetic nerves on longitudinal bone growth in dogs » Fed. Proc. 10 : 56 – 1951.

GUTSTEIN William H. – Jean N. LATAILLADE and Leon LEWIS

« Role of vasoconstriction in experimental arteriosclerosis » Circuation Research X : 925-932 – 1962.

HEAD H.

« On distrubances of sensation with especial reference of the pain of visceral disease » Brain 16 : 1-33 1893 or 17 : 339-480 – 1894.

HESS W.R.

« The diencephalon-Autonomic and Extrapyramidal Functions » New York, Grune & Stratton – 1954.

HINSEY J.C. and PHILIPS R.A.

« Observations upon diaphragmatic sensation » J. Neurophysiol. 3 : 175-181 – March 1940.

HIX Elliott Lee

« Viscero-visceral and somato-visceral reflex Communication » (Physiological basis of osteopathic medicine) Insight publishing Co – Oct 1975.

« Reflex viscerosomatic reference phenomena »

« A new approach to ureteral exteriorization for bilateral renal studies » J. Appl. Physiol. 8, 114-118 – 1955.

« Uretero-renal reflex facilitating renal vasoconstrictor responses to emotional Stress » Am. J. Physiol. 192, 191-197 – 1958.

« Segmental and suprasegmental reflex influences on kidney function » J. Am. Osteop. Ass. 66 pp. 999 – 1967.

HUTTER O.F. and W.R. LOEWENSTEIN

« Nature of neuromuscular facilitation by sumpathetic stimulation in the frog » J. Physiol. 130 : 559-571 – 1955.

JOHANSSON Borje

« Circulatory responses to stimulation of somatic afferents » Acta Physiol. Scand 57 (Suppl. 198) 1-91 – 1962.

KAPANDJI I.A.

« Physiologie articulaire » Édition Maloine – 1972.

KARAMIAN A.I.

« Influence of the sympathico-adrenal system upon reflex activity at higher levels of the central nervous system » Sechenov Physiological Journal of the USSR 44 : 285-295 – 1958.

KELGREN J.H.

« Somatic simulating visceral pain » Clin. Sc. 4 : 303-369 – Oct. 1940.

KORR Irvin M.

« The sympathetic nervous system as mediator between the somatic and supportive processes » Insight Publishing Co. Oct. 1975 (Physiological basis of osteopathic medicine)

« The segmental nervous system as mediator and organiser of disease process » Insight publishing Co. Oct. 1975 (Physiological basis of osteopathic medicine)

« The Spinal cord as organiser of disease processes »

« The emerging concept of the osteopathic lesion » – 1963.

« Research program for the osteopathic profession » J. Am. Osteop. A. 47 : 369-375 – Mars 1948.

« Neural basis of osteopathic lesion » J. Am. Osteop. A. 47 : 191-198 – Dec. 1947.

« The Collected Papers » A.A.O. – 1979.

KORR I.M. and GOLDSTEIN M.J.

« Dermatomal autonomic activity in relation to segmental motor reflex threshold » Fed. Proc. 7 : 67 – 1948.

KUGELBERG E.

« Injury activity and trigger zones in human nerves » Brain 69 : 310-324 – Dec. 1946.

LANE M.A.

« A.T. Still founder of osteopathy » Journal Printing Co. Kirksville Mo.

LAZORTHES G. – A. GOUAZE – R. DJINDJIAN

« Vascularisation et circulation de la moelle épinière » Ed. Masson – 1973.

LEHMANN J.E.

« Effect of asphyxia on mammalian A nerve fibers » Am. J. Physiol. 119 : 111-120 – May 1937.

LEWIS T.

« Pain » The Macmilan Co. New York – 1942.

LEWIS T. and KELLGREN J.H.

« Observations relating to referred pain, viscero-motor reflexes and other associated phenomena » Clin Sc. 4 : 47-71 – June 1939.

LINDGREN I.

« Cutaneous precordial anesthesia in angina pectoris and coronary occlusion ; and experimental study » Cardiologia 11 : 207-212 – 1946-47.

LLOYD D.P.C.

« Conduction and synaptic transmission of rreflex response to stretch in spinal cats ». J. Neurophysiol. 6 : 317-326 – July 1943.

« Intercellular transmission in Howell's Textbookof physiology, edited by J.F. Fulton » Ed. 15 W.B. Saunders Co., Philadelphia 1946 p. 134.

« Reflex action in relation to the pattern and peripheral source of afferent stimulation » J. Neurophysiol. 6 : 111-119 – March 1943.

LONG E.R.

« Medical science and longer life » Science 107 : 305-307 – March 26 1948.

LONG F.A.

« A review of research ; introduction » Osteop. Med. 1 : 57-64 – Oct. 1943.

LORENTE de NO R.

« Synaptic stimulation of motoneurons as a local process », J. Neurophysiol. 1 : 195-206 – May 1938.

MACKENZIE J.

« Some points bearing on the association of sensory disorders and visceral disease » Brain 16 : 321-354 – 1893.

« Symptoms and their interpretation » Ed. 2 Paul B. Hoeber New York 1912 p. 304 ff.

MUKHERJEE S.R.

« Effect of bladder distension on arterial blood pressure and renal circulation in acute spinal cats » J. Physiol. 138, 300-306 – 1957.

NETTER Frank H.

« Nervous system » The Ciba Collection of Medical Illustrations 9e Edition – 1972.

PRUZZO N.A. – MORAN – MITCHELL

« An evaluation and treatment manual of osteopathic manipulative procedure » Sd. Ed. – 1973.

RINZLER S.H. and TRAVELL J.

« Theracy directed at somatic component of osteopathic manipulative procedure » Sd. Ed. – 1973.

ROBERTS J.T.

« Role of vasa nervorum especially in regard to referred pain » Fed. Proc. 7 : 103 – 1948.

ROSS J.

« On the segmental distribution of sensory disorders » Brain 10 : 333-361 – 1887-8.

SCHEELE Leonard A.

« Statement upon induction as Surgeon General Public Health Service » Federal Security Agency – April 5 1948, J. Am. Osteop. A. 47 : 472-474 – May 1948.

SCHMITT O.H.
« Measurement of electrical energy release, impedance, and longitudinal transport in nerve by differential electrode techniques » Fed. Proc. 7 : 109 – 1948.

SEQUIN C.A.
« Concept of disease » Psychosom. Med. 8 : 252-257 – July-Aug. 1946.

SHERRINGTON C.S.
« Correlation of reflexes and the principle of the common path » Brit. Assc. Rep. 74 : 728-741 – Aug. 18, 1904 ; abstr., Brit. M.J. 2 : 443 – Aug. 27, 1904.

SOLLERTINSKAYA T.N.
« The effect on the electrical activity of the cerebral cortex of removal of the superior sympathetic cervical ganglia » Doklady 112 : 145-147 – 1957.

SOUGY P.
« Topographie du système nerveux sympathique » – 1947.

SPENCER A.G.
« Clearance studies in unilateral renal disease » Proc. Conf. Royal Col. Phys. Recent Advances in Renal Disease pp 209 M.D. Milne, Ed. J.B. Lippincott Co. Philadelphia – 1961.

SPERANSKY A.D.
« Basis for theory of medicine » International Publishers, New York 1944 p. 452 ff.
« Experimental and clinical lobar pneumonia » Am. Rev. Soviet Med. 2 : 22-27 – Oct. 1944.

STAMEY J.A. – I.J. NUDELMAN – P.H. GOOD – F.N. SCHWENTKER and F. HENDRICKS
« Functional characteristics of renovascular hypertension » Medicine 40 : 347-394 – 1961.

STURGE W.A.
« Phenomena of angina pectoris and their bearing upon theory of counter-irritation » brain 5 : 492-510 – 1982-3.

TAI-AN Van and M.G. BELEKHOVA
« The influence of the cervical sympathetic nerve and the effects of some pharmacological substances on the recruitment reaction » Sechenov Physiological Journal of the USSR 47 : 18-29 – 1961.

TAKEUCHI Jugoro – G. NOMURA – M. SAITO and K. KOBAYASHI
« Experimental studies on the nervous control of the renal circulation. Effect of the electrical stimulation of the spinal cord on the renal circulation » Jap. Heart J. 5, 69-80 – 1964.

TESTUT L. et M. LATARJET
« Traités d'anatomie humaine » 9e Édition Doin – 1949.

THE INSTITUTE FOR CONTINUING EDUCATION IN OSTEOPATHIC PRINCIPLES
« An Evaluation and treatment manual of osteopathic manipulative procedure » Second Edition 1973.

THEOBALD G.W.
« Some gynaecological aspects of referred pain » J. Obst. & Gynaec., Brit Emp. 53 : 309-327 – Aug. 1946.

TRAVELL J. and BIGELOW H.H.
« Role of somatic trigger areas in patterns of hysteria » Psychosom. Med. 9 : 353-363 – Nov.-Dec. 1947.

TRAVELL J. and RINZLER S.H.
« Relief of cardiac pain by local block of somatic trigger areas » Proc. Soc. Exper. Biol. and Med. 63 : 480-482 – Nov. 1946.

TURNER
« The lumbar curve in several races of man » Edimbourg – 1886.

VESELKIN N.P.
« The effect of unilateral cervical sympathectomy on cerebellar electrical activity in the pigeon » Docklady 124 : 129-131 – 1959.

WALTON W.J.
« Osteopathic diagnosis and technique » – 1970.

WEISS S. and DAVIS D.
« Significance of afferent impulses from skin in mechanism of visceral pain ; skin infiltration as useful therapeutic measure » Am. J.M.Sc. 176 : 517-536 – Oct. 1928.

WEISS P.
« Site of cell growth » Science 106 : 511 – Nov. 28 1947.

WOLF S.
« Experimental research into psychosomatic phenomena in medicine » Science 107 : 637-639 – June 18 1948.

WOLFF H.G. and HARDY J.D.
« On nature of pain » Physiol. Rev. 27 : 167-199 – April 1947.

WOLFF H.G. and WOLF S.
« Pain » Charles C. Thomas, Springfield, 111 – 1918.

WURTMAN Richard J. – Julius AXELROD and Josef E. FISCHER
« Melatonin synthesis in the pineal gland : Effect of light mediated by the sympathetic nervous system » Science 143 : 1328-1329 – 1964.

ZAGORUL'KO T.M.
« On the influence of the cervical sympathetic nerve and adrenalin on the induced responses of the visual system of the rabbit » Sechenov. Physiological Journal of the USSR 51 ; 54-64 – 1965.

Year Book 1972. A.A.O. Mc COLE

Year Book 1972. A.A.O.
« The osteopathic techniqueof W.G. Sutherland » by H.A. Lippincott.

TABLE DES MATIÈRES

Introduction 19

CHAPITRE I

Vascularisation de la moelle épinière et du rachis 27

I — Vascularisation artérielle 29

A — Voies d'apport artérielles et artères radiculo-médullaires 29

B — Territoires artériels et anastomoses des voies artérielles d'apport 31

C — Réseau artériel péri-médullaire 37

D — Distributions intra-médullaires 37

E — Les artères du rachis 38

II — Vascularisation veineuse 42

A — Les veines intra-médullaires 42

B — Les veines péri-médullaires 42

C — Les veines radiculaires 43

D — Les veines et plexus veineux intra-rachidiens 44

E — Les veines ou plexus de conjugaison 44

F — Les plexus veineux extra-rachidiens 45

CHAPITRE II

La dure-mère rachidienne 49

A — Surface externe 51

B — Surface interne 53

C — Extrémité supérieure 55

D — Extrémité inférieure 55

E — Structure 56

F — Vaisseaux et nerfs 59

CHAPITRE III

Éléments ligamentaires de liaison inter-vertébrale 63

I — Le ligament vertébral commun antérieur 67

A — Son segment cervical 67

B — Son segment dorsal 69

C — Son segment lombaire 69

D — Son segment sacré ou pelvien 69

E — Constitution anatomique 71

F — Rapports 71

II — Le ligament vertébral commun postérieur 73

A — Son segment cervical 73

B — Son segment dorso-lombaire 73

C — Son segment sacré 73

D — Constitution anatomique 75

E — Rapports 75

III — Le ligament jaune 76

A — Le bord supérieur 76

B — Le bord inférieur 77

C — Le bord externe 77
D — Le bord interne 77
E — La face antérieure 77
F — La face postérieure 77

IV — Les ligaments inter-épineux et sur-épineux ... 80
— Les ligaments inter-épineux 80
— Les ligaments sur-épineux 82

V — Les ligaments inter-transversaires 84
A — Dans la région cervicale 84
B — Dans la région dorsale 84
C — Dans la région lombaire 84

CHAPITRE IV

Le disque inter-vertébral 87

I — L'anneau fibreux 91

II — Le nucleus pulposus 93

CHAPITRE V

Le système nerveux autonome 99

I — Anatomie du système nerveux autonome 101
A — Topographie générale 102
B — Réseaux réflexes autonomes 110
C — Nerfs cholinergiques et adrénergiques .. 112
D — Le nerf vague ou pneumogastrique 115
E — Le tronc sympathique dans le thorax 119
F — Innervation sympathique
et parasympathique du cœur 121

G — Innervation sympathique des vaisseaux . 124

H — Innervation sympathique et parasympathique de l'estomac 127

I — Innervation sympathique et parasympathique de l'intestin 130

J — Innervation sympathique et parasympathique du système biliaire 133

K — Innervation sympathique et parasympathique des glandes surrénales et des reins 136

L — Innervation sympathique et parasympathique de l'appareil génital masculin 139

M — Innervation sympathique et parasympathique de l'appareil génital féminin 142

II — Physio-pathologie du système nerveux autonome 146

A — Le rôle de médiateur du système nerveux sympathique, entre le système neuro-musculo-squelettique et les fonctions de soutien 151

1) Rôles des viscères 152

2) La fonction sympathique 155

3) Considérations sur la dualité des systèmes sympathique et parasympathique 165

4) Mode d'action du système sympathique 168

5) Organisation fonctionnelle du système nerveux autonome 169

6) Hyperactivité sympathique 182

B — Réflexes viscéro-viscéral et somato-viscéral 199

1) Liaison réflexe viscéro-viscérale 202

2) Liaison réflexe somato-viscérale 211

C — Réflexes viscéro-somatiques 215

1) Dermatomes, myotomes et champs réceptifs 215
2) Réflexes viscéro-somatiques thoraciques 219

CHAPITRE VI

Considérations générales sur le rachis 227

I — Considérations générales anatomiques 229

A — Courbures antéro-postérieures 239

B — Courbures latérales 240

II — Considérations générales physiologiques 247

A — La mécanique articulaire vertébrale et costale dans le mouvement volontaire 247

1) Lois de H.H. FRYETTE 250

2) Lois de R. RICHARD 251

a) C 2 à C 7 251

b) Occiput C 1/ C 2 252

c) Les côtes 254

d) L'équilibre rachidien 259

B — La mécanique articulaire vertébrale et costale dans le mouvement involontaire 261

1) Lois générales 263

2) Le mouvement involontaire dans l'inspiration 264

3) Le mouvement involontaire dans l'expiration 272

III — Incidences radiologiques 274

A — Région lombo-pelvienne 274

B — Région thoracique 274

C — Région cervicale 274

D — Dentition 274
E — Articulations temporo-mandibulaires 274

IV — Asymétries 275

CHAPITRE VII

La lésion ostéopathique 277

I — La lésion en médecine traditionnelle 279

II — La lésion ostéopathique articulaire 279

III — La lésion structurelle totale du Dr A.D. BECKER 280

IV — La lésion ostéopathique totale de H.H. FRYETTE 281

V — La dysfonction somatique 283

VI — La lésion ostéopathique en général 284

A — Communications viscéro-viscérales 285
B — Communications somato-viscérales 286
C — Communications viscéro-somatiques 287
D — « Impression médullaire » après suppression de la lésion primaire 288

CHAPITRE VIII

Anatomie de la colonne lombaire 291

I — La vertèbre lombaire type 293

A — Le corps vertébral 293
B — Les pédicules 294
C — Les lames 294
D — L'apophyse épineuse 294
E — Les apophyses transverses 295

F — Les apophyses articulaires 298
G — Le canal vertébral 298

II — La première vertèbre lombaire 300
A — Le corps vertébral 300
B — Les pédicules 300
C — Les lames 301
D — L'apophyse épineuse 302
E — Les apophyses transverses 302
F — Les apophyses articulaires 304
G — Le canal vertébral 305

III — La cinquième vertèbre lombaire 306
A — Le corps vertébral 306
B — Les pédicules 306
C — Les lames 307
D — L'apophyse épineuse 307
E — Les apophyses transverses 308
F — Les apophyses articulaires 309
G — Le canal vertébral 310
H — Sacralisation de L 5 310

IV — L'articulation lombo-sacrée 311
A — L'amphiarthrose lombo-sacrée 311
B — Les arthrodies lombo-sacrées 313
C — Moyens d'union des articulations sacro-vertébrales 314

CHAPITRE IX

Physio-pathologie articulaire lombaire 315

I — Dans la flexion 317

II — Au point neutre 317

III — Dans l'extension 319

IV — Dans l'hyperextension et l'hyperflexion 319

V — En résumé 319

VI — Symptomatologie 324

CHAPITRE X

Tests diagnostiques de la colonne lombaire 325

I — Palpation de la colonne lombaire en position neutre, en extension et en flexion 327

A — Position neutre 327

B — Extension 329

C — Flexion 331

D — Hyperextension et hyperflexion 333

E — Examen clinique 333

II — Le signe de LASEGUE 334

III — Comportement des masses musculaires paravertébrales, en position debout et assise 337

A — Description 337

B — Observations 339

IV — Dépistage d'une scoliose par le test en position hanchée 341

A — Description 341

B — Observations 343

V — Dépistage d'une scoliose en position assise .. 345

A — Description 345

B — Observations 347

C — Avantages 348

VI — Test de mobilité lombaire F.S.R. 349

A — Position neutre 349

B — Flexion 352

C — Résultats 354

VII — Test de mobilité F.S.R. à l'aide du tabouret hydraulique 356

A — Position neutre 356

B — Flexion 360

C — Résultats 362

IX — Test de mobilité lombaire E.R.S. 363

A — Extension 363

B — Observations 365

C — Résultats 365

D — Remarques 367

CHAPITRE XI

Techniques de normalisation de la colonne lombaire 369

I — Technique de dérotation lombaire assise dans le cadre d'une scoliose lombaire convexe à gauche, du type F.S.R. (contact apophyses transverses) 371

A — Description 371

B — Remarques 372

II — Technique de dérotation lombaire en décubitus latéral, dans le cas d'une scoliose lombaire, convexe à gauche, du type F.S.R. .. 373

A — Levier supérieur 373

B — Levier inférieur 375

C — Remarques 377

III — Technique de dérotation lombaire assise, dans le cas d'un groupe vertébral en rotation, du type F.S.R., avec restriction de mobilité et sans scoliose (contact apophyses transverses) 378

A — Description 378

B — Diagnostic 379

C — Normalisation 379

IV — Technique de dérotation lombaire en décubitus latéral, dans le cas d'un groupe vertébral en rotation, du type F.S.R., avec restriction de mobilité et sans scoliose 380

A — Levier supérieur 380

B — Levier inférieur 381

C — Diagnostic 383

D — Normalisation 383

E — Remarques 383

V — Technique de normalisation, en décubitus dorsal, d'un groupe lombaire en rotation, du type F.S.R., avec restriction de mobilité 384

A — Mécanisme 384

B — Diagnostic 384

C — Normalisation 387

D — Description 387

E — Remarques 389

VI — Technique de dérotation lombaire assise, dans le cas d'une lésion vertébrale isolée de L 3, en F.S.R. (contact apophyse trasverse) 390

A — Diagnostic 390

B — Description 390

C — Remarque 392

VIII — Technique de normalisation, en décubitus latéral, d'une lésion de L 3, du type F.S.R. 393

A — Diagnostic 393

B — Normalisation 393

C — Description 393

D — Remarques 397

VIII — Technique de dérotation lombaire assise, dans le cas d'une lésion vertébrale isolée de L 3, en E.R.S. (contact apophyse tranverse) 399

A — Diagnostic 399

B — Description 399

C — Remarques 401

IX — Technique de normalisation à la sangle, en procubitus, d'une lésion lombaire isolée, du type E.R.S., de L 5 par exemple 402

A — Diagnostic 402

B — Normalisation 402

C — Description 403

D — Remarques 405

X — Technique de normalisation, en décubitus latéral, d'une lésion de L 1, du type E.R.S. 406

A — Diagnostic 406

B — Normalisation 406

C — Description 406

D — Remarques 408

XI — Technique de normalisation d'une lésion en flexion respiratoire de L 5 410

A — Description 410

B — Remarques 414

CHAPITRE XII

Anatomie de la colonne thoracique 415

I — Vertèbre dorsale type 417
A — Le corps vertébral 417
B — Les pédicules 420
C — Les lames 420
D — L'apophyse épineuse 421
E — Les apophyses transverses 424
F — Les apophyses articulaires 426
G — Le canal vertébral 426

II — La première vertèbre dorsale 427
A — Du type cervical 427
B — Du type dorsal 427

III — La quatrième vertèbre dorsale 428

IV — La neuvième vertèbre dorsale 428

V — La dixième vertèbre dorsale 428

VI — La onzième vertèbre dorsale 429
A — Le corps vertébral 429
B — L'apophyse épineuse 429
C — Les apophyses transverses 429

VII — La douzième vertèbre dorsale 429
A — Le corps vertébral 429
B — L'apophyse épineuse de D 12 429

CHAPITRE XIII

Physio-pathologie articulaire thoracique 431

I — Dans l'hyperextension 433

II — Dans l'extension modérée 433

III — Dans la flexion 435

IV — Au point neutre 437

V — En résumé 437

VI — Palpation des apophyses épineuses 438

A — Au niveau de D 1, D 2, D 3 438

B — Au niveau de D 4, D 5, D 6 438

C — Au niveau de D 7, D 8, D 9 438

D — Au niveau de D 10, D 11, D 12 438

VII — Les changements de courbure 440

VIII — Les lésions ostéopathiques de la colonne thoracique 440

A — Lésions simples 441

B — Lésions complexes 443

IX — Symptomatologie 443

X — Lignes mathématiques du corps humain 444

CHAPITRE XIV

Tests diagnostiques de la colonne thoracique 445

I — Palpation de la colonne thoracique inférieure (D 10/D 12) et moyenne (D 4/D 10), en position neutre, en flexion et en extension 447

A — Position neutre 447

B — Flexion 449

C — Extension 451

D – Hyperextension 452

II — Palpation des apophyses transverses de la colonne thoracique supérieure (D 1/D 4), en position neutre, en flexion et en extension 453

III — Examen clinique de la colonne thoracique inférieure, moyenne et cervico-dorsale 457

IV — Test de mobilité thoracique F.S.R. 458

A — Position neutre 458

B — Flexion 459

C — Résultats 461

V — Test de mobilité thoracique F.S.R. (D 1/D 4) .. 464

A — Position neutre 464

B — Flexion 466

C — Résultats 467

VI — Test de mobilité thoracique F.S.R., à l'aide du tabouret hydraulique 468

A — Position neutre 468

B — Flexion 471

C — Résultats 474

D — Remarques 474

VII — Test de mobilité thoracique E.S.R. 475

A — Extension 475

B — Hyperextension 478

C — Résultats 478

D — Remarques 479

VIII — Test de mobilité E.S.R. à l'aide du tabouret hydraulique 480

A — Extension 480

B — Résultats 482

C — Remarques 482

IX — Test de mobilité thoracique, en décubitus dorsal, pour la flexion-extension 483

A — D 1/D 6 483

B — D 7/D 12 485

C — Diagnostic 487
D — Normalisations 487
E — Remarques 487

X — Test de mobilité thoracique, en position assise, pour la flexion-extension 488
A — D 1/D 5 488
B — D 6/D 12 488
C — Diagnostic 493
D — Normalisations 493
E — Remarques 493

XI — Test de mobilité thoracique, en décubitus latéral, pour la flexion-extension (D 1/D 4) 494
A — Description 494
B — Diagnostic 495
C — Normalisations 496
D — Remarques 496

CHAPITRE XV

Techniques de normalisation de la colonne thoracique 497

I — Technique de normalisation, en position assise, d'une scoliose thoracique, convexe à gauche du type F.S.R. 501
A — Description 501
B — Remarques 502

II — Technique de normalisation, en position assise, d'un groupe thoracique en lésion, du type F.S.R., avec restriction de mobilité et sans scoliose 504
A — Description 504
B — Remarque 505

III — Technique de normalisation isométrique, en position assise, d'un groupe thoracique en lésion, du type F.S.R. 506

A — Diagnostic 506

B — Normalisation 506

C — Description 506

D — Remarques 508

IV — Technique de normalisation d'une lésion thoracique inférieure D 8/D 12, du type F.S.R. 509

A — Diagnostic 509

B — Normalisation 509

C — Description 509

V — Technique de normalisation, en procubitus, d'une lésion thoracique isolée de D 7, en F.S.R. 511

A — Diagnostic 511

B — Normalisation 511

C — Description 511

D — Remarques 514

VI — Technique de normalisation, en décubitus dorsal, d'une lésion thoracique isolée de D 7, en F.S.R. 515

A — Diagnostic 515

B — Normalisation 515

C — Description 515

D — Remarques 517

VII — Technique de normalisation, en position assise, d'une lésion thoracique isolée de D 7, en F.S.R. 518

A — Diagnostic 518

B — Normalisation 518

C — Description 518

D — Remarques 520

VIII — Technique de normalisation, en décubitus latéral, d'une lésion thoracique isolée de D 7, en F.S.R. 521

A — Diagnostic 521

B — Normalisation 521

C — Description 521

D — Remarques 525

IX — Technique de normalisation, en procubitus, d'une lésion thoracique isolée de D 1, D 2 ou D 3, en F.S.R. (contact apophyse épineuse) 526

A — Diagnostic 526

B — Normalisation 526

C — Description 526

D — Remarques 528

X — Technique de normalisation, en décubitus latéral, d'une lésion thoracique isolée de D 1, D 2 ou D 3, en F.S.R. (contact apophyse épineuse) 529

A — Diagnostic 529

B — Normalisation 529

C — Description 529

D — Remarques 531

XI — Technique de normalisation, en position assise, d'une lésion thoracique isolée de D 1, D 2 ou D 3, en F.S.R. (contact apophyse épineuse) 532

A — Diagnostic 532

B — Normalisation 532

C — Description 532

D — Remarques 534

XII — Technique de normalisation, en procubitus, d'une lésion thoracique isolée de D 1 ou D 2, en F.S.R. (contact apophyse transverse) 536

A — Diagnostic 536

B — Normalisation 536

C — Description 536

D — Remarques 539

XIII — Technique de normalisation d'une lésion thoracique inférieure D 8/D 12, du type E.S.R. ou E.R.S. 541

A — Diagnostic 541

B — Normalisation 541

C — Description 541

D — Remarque 543

XIV — Technique de normalisation, en procubitus, d'une lésion thoracique isolée de D 7, en E.S.R. 544

A — Diagnostic 544

B — Normalisation 544

C — Description 544

D — Remarques 547

XV — Technique de normalisation, en décubitus latéral, d'une lésion thoracique isolée de D 7, en E.S.R. 548

A — Diagnostic 548

B — Normalisation 548

C — Description 548

D — Remarques 551

XVI — Technique de normalisation, en position assise, d'une lésion thoracique isolée de D 7, en E.S.R. 552

A — Diagnostic 552
B — Normalisation 552
C — Description 552
D — Remarques 554

XVII — Technique de normalisation, en décubitus dorsal, d'une lésion thoracique isolée de D 7, en E.S.R. 555

A — Diagnostic 555
B — Normalisation 555
C — Description 555
D — Remarques 557

XVIII — Technique de normalisation, en procubitus, d'une lésion thoracique isolée de D 1, D 2 ou D 3, en E.S.R. (contact apophyse épineuse) 558

A — Diagnostic 558
B — Normalisation 558
C — Description 558
D — Remarques 561

XIX — Technique de normalisation, en décubitus latéral, d'une lésion thoracique isolée de D 1, D 2 ou D 3, en E.S.R. (contact apophyse épineuse) 562

A — Diagnostic 562
B — Normalisation 562
C — Description 562
D — Remarques 564

XX — Technique de normalisation, en position assise, d'une lésion thoracique isolée de D 1, D 2 ou D 3, en E.S.R. (contact apophyse épineuse) 566

A — Diagnostic 566

B — Normalisation 566

C — Description 566

D — Remarques 569

XXI — Technique de normalisation, en procubitus, d'une lésion thoracique isolée de D 1 ou D 2, en E.S.R. (contact apophyse transverse) 571

A — Diagnostic 571

B — Normalisation 571

C — Description 571

D — Remarques 575

XXII — Technique de normalisation, en décubitus dorsal, d'une lésion thoracique isolée, en flexion bilatérale, de D 7 par exemple 576

A — Diagnostic 576

B — Normalisation 576

C — Description 577

D — Remarques 579

XXIII — Technique de normalisation, en procubitus, d'une lésion thoracique isolée, en flexion bilatérale, de D 7 par exemple 581

A — Diagnostic 581

B — Normalisation 582

C — Description 583

D — Remarques 585

XXIV — Technique de normalisation, en position assise, d'une lésion thoracique de groupe, en flexion bilatérale, de D 7 à D 10 par exemple 586

A — Diagnostic 586

B — Normalisation 586

C — Description 587

D — Remarques 588

XXV — Technique de normalisation, en décubitus dorsal, d'une lésion thoracique isolée, en extension bilatérale, de D 4 par exemple .. 589

A — Diagnostic 589

B — Normalisation 589

C — Description 590

D — Remarques 592

XXVI — Technique de normalisation, en procubitus, d'une lésion thoracique isolée, en extension bilatérale, de D 4 par exemple 594

A — Diagnostic 594

B — Normalisation 594

C — Description 595

D — Remarques 597

XXVII — Technique de normalisation, en position assise, d'une lésion thoracique de groupe, en extension bilatérale, de D 4 à D 6 par exemple 598

A — Diagnostic 598

B — Normalisation 599

C — Description 599

D — Remarques 600

XXVIII — Technique de normalisation de la charnière dorso-lombaire, en procubitus, chez l'enfant . 601

A — Description 601

Conclusion 605

Bibliographie 609

Table des matières 617

Achevé d'imprimer sur les Presses de l'Imprimerie Barnéoud
B.P. 44 – 53960 BONCHAMP-LÈS-LAVAL
Dépôt légal : mai 2003 – N° d'imprimeur : 14015
Imprimé en France

Kirksville College of osteopathic medicine

The birth of osteopathy over the past century has sometimes been, like many births, slow and painful. Just as a human birth can be helped or hindered by the efforts of a midwife, so too can that of a profession.

Osteopathy is, once again, fortunate to have the efforts of Raymond Richard in this process of unfoldment and discovery. With this volume, R. Richard completes the clear and concise presentation begun with his earlier works. Ponder well the contents, for in them are the truths given to us by Andrew Taylor Still.

J.L. DICKEY, D.O.,
Chairman
Department of Osteopathic Manipulative Medicine

Raymond RICHARD est le Directeur et le Fondateur de l'Osteopathic Research Institute depuis 1974.

9 782876 714267

ISBN 2-87671-426-4